PRESENTACIÓN DE CASO

Mixoma auricular izquierdo. Presentación de un caso

Left Atrial Myxoma. A case report

Aníbal José Arroyo Rodríguez[1] Carlos Jesús Sánchez Guaidó[2] Lisbeth Josefina Reales Chacón[3] Ariana Nicole Sari Yánez[4]

[1] Centro Cardiovascular Centro Occidental, Barquisimeto, Venezuela
[2] Universidad Centroccidental Lisandro Alvarado, Barquisimeto, Venezuela
[3] Universidad Nacional de Chimborazo, Riobamba, Ecuador
[4] Universidad Técnica de Ambato, Ambato, Ecuador

Cómo citar este artículo:
Arroyo-Rodríguez A, Sánchez-Guaidó C, Reales-Chacón L, Sari-Yánez A. Mixoma auricular izquierdo. Presentación de un caso. **Medisur** [revista en Internet]. 2025 [citado 2025 Aug 27]; 23(0):[aprox. 0 p.]. Disponible en: http://medisur.sld.cu/index.php/medisur/article/view/46334

Resumen

Los mixomas son los tumores cardíacos primarios más comunes, y se encuentran con mayor frecuencia en la aurícula izquierda. Teniendo en cuenta que es una afección extremadamente rara en el medio, se describe el caso de una paciente de 29 años, atendida en el Hospital Central Universitario Dr. Antonio María Pineda (Barquisimeto, Venezuela), con antecedente de taquicardia sinusal, quien presentó criterios de Framingham de insuficiencia cardíaca. Los hallazgos en electrocardiograma, ecocardiograma, angiografía por tomografía computarizada cardíaca y radiografía de tórax llevaron a plantear un mixoma auricular izquierdo. A partir de los detalles del caso descrito, se presenta una revisión sobre este tipo de neoplasias y se evalúan las características epidemiológicas, clínicas y métodos de diagnóstico.

Palabras clave: mixoma, neoplasias cardíacas, insuficiencia cardiaca

Abstract

Myxomas are the most common primary cardiac tumors, and are most frequently found in the left atrium. Considering that this is an extremely rare condition in the environment, the case of a 29-years-old patient treated at the Dr. Antonio María Pineda Central University Hospital (Barquisimeto, Venezuela) with a history of sinus tachycardia and who presented Framingham criteria for heart failure is described. Findings on the electrocardiogram, echocardiogram, cardiac computed tomography angiography, and chest x-ray led to the suggestion of a left atrial myxoma. Based on the details of the described case, a review of this type of tumor is presented and the epidemiological, clinical characteristics and diagnostic methods are evaluated.

Key words: atrial myxoma, heart neoplasms, heart failure

Aprobado: 2025-06-04 16:43:49

Correspondencia: Aníbal José Arroyo Rodríguez. Centro Cardiovascular Centro Occidental. Barquisimeto yuleydialcaide77@gmail.com

INTRODUCCIÓN

Los tumores cardíacos primarios son significativamente menos frecuentes que las neoplasias metastásicas en el corazón. Los mixomas son el tumor cardíaco primario benigno más común; con mayor frecuencia surgen en la aurícula izquierda, seguida de la aurícula y ventrículo derechos. Histológicamente, reciben este nombre debido a su apariencia como una neoplasia mixoide pobre en células, con una matriz extracelular rica en mucopolisacáridos.[1] Afectan a todos los grupos etarios y a ambos sexos, pero son más frecuentes entre la tercera y la sexta décadas de la vida, con predominancia en mujeres con una relación 5:4 respecto de los varones.[2]

La presentación clínica característica involucra la tríada de obstrucción intracardíaca, eventos embólicos y síntomas constitucionales. En la evaluación inicial por imágenes, la ecocardiografía es la prueba de elección, al mostrar de forma típica una masa móvil papilar o polipoide dentro de la cavidad auricular que permanece unida al tabique interauricular a través de un pedículo. Esta se debe complementar a través de la resonancia magnética cardíaca y la tomografía computarizada.[3]

Teniendo en cuenta que es una afección extremadamente rara en el medio, se describe el caso de una paciente de 29 años, atendida en el Hospital Central Universitario Dr. Antonio María Pineda (Barquisimeto, Venezuela), con antecedente de taquicardia sinusal, quien presentó criterios de Framingham de insuficiencia cardíaca.

PRESENTACIÓN DEL CASO

Paciente femenina de 29 años, quien ingresó a la Unidad de Cuidados Coronarios del Hospital Central Universitario Dr. Antonio María Pineda, Barquisimeto, Venezuela, con enfermedad de dos meses de evolución caracterizada por edema en miembros inferiores, progresivo, ascendente, de predominio vespertino. También refirió disnea de instalación progresiva ante grandes esfuerzos, la cual progresaba a pequeños esfuerzos hasta alcanzar la ortopnea. Varios meses antes se le había diagnosticado taquicardia sinusal. Al examen funcional presentaba nicturia de tres meses de evolución.

Al examen físico se constató presión arterial dentro de los parámetros normales (90/60 mmHg); frecuencia cardíaca 107 lpm; frecuencia respiratoria 28 rpm; signos de polipnea, sin tolerar el decúbito supino; cuello con ingurgitación yugular, tope oscilante a +5 cmH_2O del ángulo de Louis con cabecera a 45° con respecto a la horizontal; pulso venoso yugular con patrón de onda V sistólica; reflujo hepatoyugular (+). Ruidos respiratorios presentes en ambos hemitórax, disminuidos en 1/3 inferiores, con crepitantes finos bibasales. Ruidos cardíacos rítmicos normofonéticos, con soplo holosistólico, grado II/IV, en foco mitral y soplo holosistólico en foco tricuspídeo, grado II/IV. Abdomen con ascitis, hepatomegalia no dolorosa, edema de miembros inferiores. Consciente, fuerza muscular conservada, reflejos osteotendinosos 2/4.

En el electrocardiograma se evidenció RS/107/0.16/0.08/ÂQRS: +125°/0.32/0.42. Trazo: taquicardia sinusal, BSPRIHH, CAI, SIQIII. (Fig. 1). También se realizó ecocardiograma transtorácico extrainstitucional (ETT), que evidenció ventrículo izquierdo (VI) de dimensiones y volúmenes normales. La motilidad segmentaria fue descrita como normal, F.E. 34 %, disfunción sisto-diastólica del VI y del VD. Hipertrofia del septum IV. Lesión ocupante de espacio (LOE) intracavitario: intraauricular izquierdo, móvil, que ocupa aproximadamente el 75 % de su volumen con movilidad hacia el VI en cada diástole del ciclo cardíaco. Septum interauricular: indemne. Insuficiencia mitral moderada, insuficiencia tricuspídea severa. Insuficiencia pulmonar moderada. Alta probabilidad de hipertensión pulmonar. Dilatación del VD, dilatación biauricular, derrame pericárdico leve. (Fig. 2).

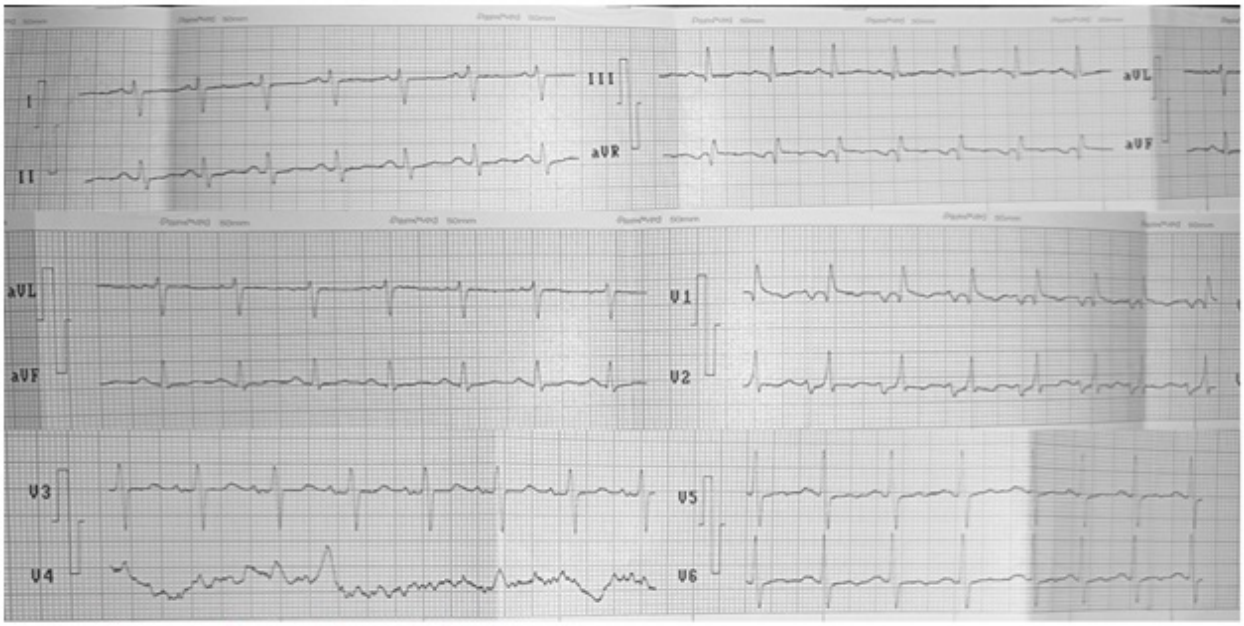

Fig. 1- Electrocardiograma de 12 derivaciones

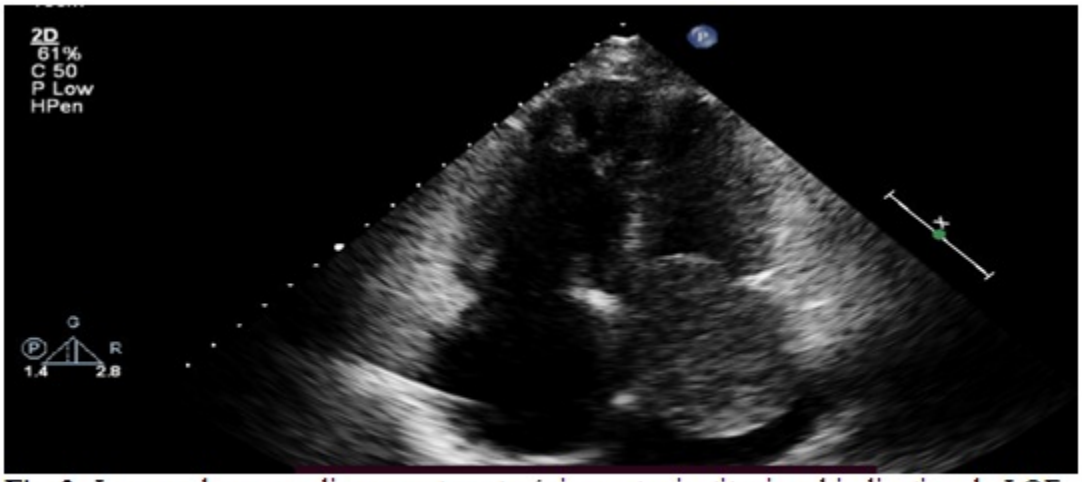

Fig. 2- Imagen de ecocardiograma transtorácico extra institucional indicativa de LOE auricular izquierdo.

Dada la presencia de masa auricular izquierda se solicitó estudio de imagen cardíaca, angio-TC cardíaca. (Fig. 3). Este informó aurícula izquierda aumentada de tamaño, en su interior LOE que impresionó estar implantada con un pedículo delgado en la región medio alta del tabique interauricular; de 5,33 cm x 2,76 cm x 5,31 cm, que protruía hacia el VI a través del plano valvular en diástole. Tromboembolismo pulmonar bilateral y trombos en ambas orejuelas.

Fig. 3- Imagen de angio-TC cardíaca que mostró LOE auricular izquierdo.

Además, se le realizó radiografía de tórax, donde se evidenció silueta cardíaca no correctamente evaluable por estar parcialmente sumergida en el hemidiafragma izquierdo, aumentada de tamaño, con rectificación de contorno izquierdo, engrosamiento del intersticio peribronquiovascular basal bilateral y escasa definición de senos costodiafragmáticos. (Fig. 4). Desde el punto de vista de exámenes paraclínicos, llamaron la atención los elevados valores de transaminasas, dímero D > 10, NT Pro-BNP en 3107.

Fig. 4- Radiografía de tórax en proyección posteroanterior.

Con la presentación clínica de insuficiencia cardíaca secundaria a LOE auricular izquierda, se planteó el diagnóstico de mixoma auricular izquierdo. Asimismo, en estudio tomográfico contrastado cardíaco se evidenció defecto de llenado de arterias pulmonares, y se concluyó embolismo pulmonar bilateral. Durante la evolución intrahospitalaria, la paciente presentó *shock* obstructivo; se inició trombólisis, sin éxito, de modo que permaneció con requerimiento de aminas vasoactivas, hasta que falleció. No se realizó estudio necrológico debido a la negación de los familiares.

DISCUSIÓN

Los tumores cardíacos se caracterizan tanto por su baja frecuencia, como por constituir un desafío diagnóstico y terapéutico. Aproximadamente 75-80 % de estos tumores son benignos, y más de la mitad de ellos corresponden a mixomas.[4] Lo anterior se sustenta desde punto de vista epidemiológico, en Caracas, Venezuela, donde se evaluó una serie de 3034 biopsias cardiovasculares, desde 1984-2007, de las cuales 132 correspondieron a tumores cardíacos, y de estos, 121 representaron tumores primarios, y 101 resultaron mixomas, para un 90,9 % de los casos.[5]

Los mixomas cardíacos pueden afectar cualquier cámara del corazón, pero la aurícula izquierda es la más comúnmente afectada. Los sitios afectados incluyen en orden de frecuencia: aurícula izquierda (75 %); aurícula derecha (15 %-20 %); ventrículo izquierdo (3 %-4 %); y ventrículo derecho (3 %-4 %).[3]

En cuanto a la morfología de estos tumores, pueden ser polipoides en aproximadamente dos tercios de los casos, o papilares, más blandos, en un tercio de ellos. Los primeros son generalmente pediculados, más compactos, y tienen menos tendencia a sufrir fragmentación y consiguiente embolización. Sin embargo, los papilares o vellosos son gelatinosos, frágiles y tienen un alto potencial de fragmentación espontánea y embolización sistémica subsecuente.[3]

La presentación clínica del mixoma cardíaco depende de su ubicación, tamaño y movilidad, y se caracteriza por la tríada de obstrucción intracardíaca, embolización y síntomas constitucionales.[3] Asimismo, la presentación clínica más frecuente es la insuficiencia cardíaca, y el síntoma más común la disnea.[4] La insuficiencia cardíaca puede ser secundaria a la ocupación de la masa tumoral o por el fenómeno de enclavamiento tumoral en la válvula mitral, los cuales pueden ocasionar síncope o muerte súbita. Además, fragmentos tumorales pueden embolizar a la circulación sistémica.[4]

En cuanto a esto último, se han planteado múltiples hipótesis que correlacionan la asociación de embolismo pulmonar y la presencia de mixoma auricular, siendo una de estas la consiguiente lisis de glóbulos rojos secundaria al flujo turbulento y el golpe de la masa contra el aparato valvular y tracto de entrada del VI. Dicha lisis regula positivamente la actividad sistémica de la hemo oxigenasa-1, lo que a su vez resulta en una mayor producción endógena de monóxido de carbono, aumenta la carboxihemoglobina, de tal forma que, al reaccionar con el fibrinógeno produce hipercoagulabilidad.[6] No obstante, en el caso de esta paciente, la causa del embolismo pulmonar fue la presencia de trombos en la orejuela derecha, los cuales migran a la circulación pulmonar; dicha etiología se incluye dentro del acrónimo CHAMPIT (*acute coronary syndrome, hypertension emergency, arrythmia, mechanical cause, pulmonary embolism, infections, tamponade*).

El estudio diagnóstico de primera línea de los tumores cardíacos primarios es la ecocardiografía, puesto que proporciona información acerca del tamaño, extensión, ubicación y repercusión funcional y hemodinámica.[1] No obstante, la resonancia magnética y la angio-TC proporcionan una mejor identificación del tumor y su extensión intracardíaca. Además, permite utilizar las características del tejido para diferenciar el tumor de un trombo.[4] A pesar del papel invaluable de la ecocardiografía y otros métodos de imagen, la histopatología sigue siendo la regla de oro para confirmar el diagnóstico de mixomas cardíacos. Sin embargo, un estudio publicado recientemente en Corea muestra que de 265 casos con diagnóstico ecocardiográfico de mixomas cardíacos, 174 (65,7 %) fueron confirmados quirúrgicamente como mixomas.[7] Es posible así, realizar una correlación entre los hallazgos fuertemente sugestivos con alta probabilidad de que se trate verdaderamente de un mixoma.

Conflicto de interés:

No se declara conflicto de interés.

Contribución de autores:

Conceptualización: Aníbal José Arroyo Rodríguez

Curación de datos: Aníbal José Arroyo Rodríguez, Carlos Jesús Sánchez Guaidó2

Investigación: Aníbal José Arroyo Rodríguez

Metodología: Carlos Jesús Sánchez Guaidó, Ariana Nicole Sari Yánez

Análisis formal: Aníbal José Arroyo Rodríguez, Ariana Nicole Sari Yánez

Redacción-borrador original: Aníbal José Arroyo Rodríguez, Lisbeth Josefina Reales Chacón

Redacción- revision y edición: Aníbal José Arroyo Rodríguez, Lisbeth Josefina Reales Chacón

REFERENCIAS BIBLIOGRÁFICAS

1. Alamri Y, Lau YY, Lainchbury J. Large right atrial myxoma presenting with heart failure. ANZ J Surg. 2019;89(10):1341-2.

2. González L, Pizzi N, Caponi G, Vigliano C, Varela MDP, Dulbecco E, et al. Mixomas cardíacos: presentación clínica, resultados quirúrgicos y pronóstico a largo plazo. Rev Argent Cardiol[Internet]. 2010[citado 29/05/2025];78(2):[aprox. 12p]. Disponible en: https://www.scielo.org.ar/scielo.php?script=sci_arttext&pid=S1850-37482010000200004

3. Islam AKMM. Cardiac myxomas: A narrative review. World J Cardiol. 2022;14(4):206-19.

4. González R, Toloza C, Reyes R, Spencer L, Seguel E, Stockins A, et al. Tumores cardíacos primarios. Rev Méd Chile[Internet]. 2020[citado 29/05/2025];148(3):[aprox. 18p]. Disponible en: http://www.scielo.cl/scielo.php?script=sci_arttext&pid=S0034-98872020000300327&lng=es

5. Blandenier C, Mota JD. Tumores primarios cardíacos y pericárdicos (Parte 1). Aspectos generales y morfológicos. Tumores cardíacos benignos. Avances Cardiol[Internet]. 2016[citado 29/05/2025];36(1):[aprox. 30p]. Disponible en: https://www.cidcardiologiavenezolana.com/svcobtenerpdfavanceacardiologico.php?id=0000000062&tipo=normal&fila=3&na=LglbgANhNeEBnLCDIBdeNhHhilLCgaajlNgILlAmkDaDINfiLf

6. Redford DT, Thompson JL, McCulloch JC, Nielsen VG. Left atrial myxoma presenting as pulmonary embolism: potential role of heme oxygenase-1. Blood Coagul Fibrinolysis. 2014;25(6):621–4.

7. Lee SH, Park JS, Park JH, Chin JY, Yoon WS, Kim HY, et al. Comparison of Clinical and Echocardiographic Characteristics between Cardiac Myxomas and Masses Mimicking Myxoma. Korean Circ J. 2020;50(9):822–32.

REFERENCIAS BIBLIOGRÁFICAS