

IMAGEN EN LA MEDICINA

Síndrome de Sjögren y linfoma Sjögren syndrome and lymphoma

Pedro Juan Barrios Fuentes¹ José Bermúdez López¹

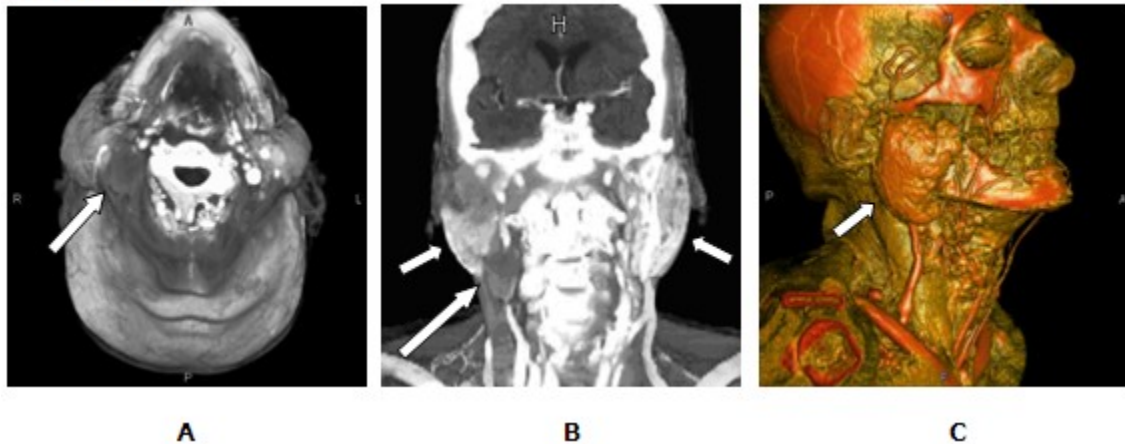
¹ Hospital General Universitario Dr Gustavo Aldereguía Lima, Cienfuegos, Cuba

Cómo citar este artículo:

Barrios-Fuentes P, Bermúdez-López J. Síndrome de Sjögren y linfoma. **Medisur** [revista en Internet]. 2018 [citado 2024 Nov 19]; 16(4):[aprox. 1 p.]. Disponible en: <http://medisur.sld.cu/index.php/medisur/article/view/3990>

Aprobado: 2018-07-03 09:56:15

Correspondencia: Pedro Juan Barrios Fuentes. Hospital General Universitario Dr Gustavo Aldereguía Lima pjbarrios@jagua.cfg.sld.cu

TAC Multicorte.

Paciente femenina de piel blanca y 82 años, con antecedentes de artritis, sequedad bucal y xerostomía. En el examen físico se aprecia aumento de volumen de ambas regiones pre-auriculares, lengua seca y atrofia gingival. La tomografía multicorte reveló un marcado aumento de tamaño de ambas parótidas, con densidades homogéneas antes y después del contraste y adenopatía en región lateral derecha del cuello. Bloque A: Reconstrucción axial contrastada utilizando Reformaciones en Volumen Rendering (VRT) que muestra adenopatía derecha, que comprime y desplaza la arteria carótida y vena yugular (flecha). Bloque B : Reconstrucción VRT coronal contrastada que

muestra la adenopatía visualizada en el plano axial (flecha grande) y aumento de volumen e hiperdensidad por fibrosis de ambas parótidas (flechas pequeñas). Bloque C: Reconstrucción sagital VRT angiográfica a color que muestra el aumento de volumen de la parótida derecha (flecha). La BAAF (biopsia con aspiración con aguja fina) de la adenopatía mostró alto contenido de linfocitos (linfoma no Hodgkin), y en parótida atrofia glandular con extensa fibrosis (síndrome de Sjögren).

REFERENCIAS BIBLIOGRÁFICAS