

PRESENTACIÓN DE CASO

Linfoma primario del sistema nervioso central. Presentación de un caso

Primary Lymphoma of the Central Nervous System. Case Presentation

Julio Dámaso Fernández Águila¹ Yanisleidys Valladares Urquiza¹ Martha Yudey Rodríguez Pino¹ Icilany Villares Álvarez¹

¹ Hospital General Universitario Dr. Gustavo Alderegía Lima, Cienfuegos, Cuba

Cómo citar este artículo:

Fernández-Águila J, Valladares-Urquiza Y, Rodríguez-Pino M, Villares-Álvarez I. Linfoma primario del sistema nervioso central. Presentación de un caso. **Medisur** [revista en Internet]. 2018 [citado 2024 Nov 26]; 16(2):[aprox. 7 p.]. Disponible en: <http://medisur.sld.cu/index.php/medisur/article/view/3829>

Resumen

Los linfomas primarios del sistema nervioso central son una variedad poco común de linfoma no Hodgkin extranodal, que pueden afectar cerebro, médula espinal, ojos, meninges y nervios craneales. Se presenta el caso de una paciente de 51 años de edad, que acude a consulta por cefalea y se comprobó papiledema causado por lesión encefálica que requirió tratamiento quirúrgico. El estudio histológico permitió diagnosticar linfoma no hodgkiniano de alto grado de malignidad, de células B, CD20 positivo, con patrón tipo Burkitt periférico. La paciente recibió inmuno-quimioterapia y radioterapia, con evolución favorable. Por ser este tipo de tumor poco común y de comportamiento agresivo se decidió la presentación del caso.

Palabras clave: linfoma, linfoma no Hodgkin, sistema nervioso central, reporte de caso

Abstract

Primary Lymphomas of the Central Nervous System are an uncommon variety of non-Hodgkin extra node which may affect the brain, spinal cord, eyes, meninges and cranial nerves. It is presented a case of a 51-year-old patient who came to the doctor complaining of headache and papilledema caused by an encephalic lesion was corroborated which required surgical treatment. Histological study allowed diagnosing a non-hodgkin lymphoma of a high malignancy, B cells, positive CD20, with a type of peripheral Burkitt pattern. The patient received immunochemo-therapy and radiotherapy, with a favorable evolution. Because it is an uncommon and aggressive tumor it was decided to present the case.

Key words: lymphoma, lymphoma, non-Hodgkin, central nervous system, case report

Aprobado: 2018-03-28 15:30:57

Correspondencia: Julio Dámaso Fernández Águila. Hospital General Universitario Dr. Gustavo Alderegía Lima. Cienfuegos. jfernandez@gal.sld.cu

INTRODUCCIÓN

Los linfomas no Hodgkin (LNH) forman un grupo heterogéneo de neoplasias linfoides que difieren en sus características histológicas, clínicas, pronóstico y respuesta al tratamiento. En los últimos años se reporta aumento global de su incidencia.¹

La proliferación celular anormal del tejido linfoide ocurre generalmente en los ganglios linfáticos, pero en la cuarta parte de los casos, puede existir afectación extraganglionar (piel, tubo digestivo, sistema nervioso central, pulmón, anexos oculares, tiroides y otros sitios).²

Entre los linfomas no hodgkinianos extranodales se encuentra el linfoma primario de sistema nervioso central (LPSNC), tipo de tumor poco común y de comportamiento agresivo, que puede afectar cerebro, médula espinal, ojos, meninges y nervios craneales. Aparece con mayor frecuencia en pacientes mayores de 60 años y en quienes sufren infección por el virus de la inmunodeficiencia humana (VIH/SIDA); el único factor de riesgo que se ha asociado a esta enfermedad es la inmunodeficiencia, que puede ser congénita o adquirida.³

El diagnóstico de un linfoma debe ser siempre histológico; la realización de la biopsia de un ganglio linfático o del tejido afectado es imprescindible. Los estudios de inmunohistoquímica e imagenológicos, son utilizados para precisar el diagnóstico y para evaluar la extensión del proceso linfoproliferativo.

Se presenta el caso de una paciente que sin tener antecedentes patológicos relevantes, comenzó a presentar cefalea y se descubrió una lesión encefálica de características tumorales. Se le realizó estudio histológico de la lesión y se diagnosticó un LPSNC.

Por ser este tipo de tumor poco común y de comportamiento agresivo se decidió la presentación del caso.

PRESENTACIÓN DEL CASO

Paciente de 51 años de edad, de color de piel blanca, femenina, con antecedentes de padecer de hipertensión arterial para lo cual recibía tratamiento con enalapril e hidroclorotiazida.

En septiembre del año 2014 comenzó a presentar cefalea fronto-ocular. En el Servicio de Urgencias se le realizó fondo de ojo (FO) y se constató papiledema bilateral. Por este hallazgo se indicó tomografía axial computarizada (TAC) de cráneo, en la que se demostró gran área hiperdensa con otras hipodensas a nivel del lóbulo frontal derecho, edema perilesional y borramiento de surcos y circunvoluciones. La paciente fue ingresada para estudio.

En la resonancia magnética nuclear (RMN) de cráneo se observó imagen en la región frontal derecha que recordaba edema en dedo de guante, hipointensa en T1 e hiperintensa en T2 y *flair*; que desplazaba 8 mm las estructuras de la línea media de derecha a izquierda y comprimía el asta frontal de este lado, todo lo anterior en relación con posible tumor cerebral. (Figura 1).

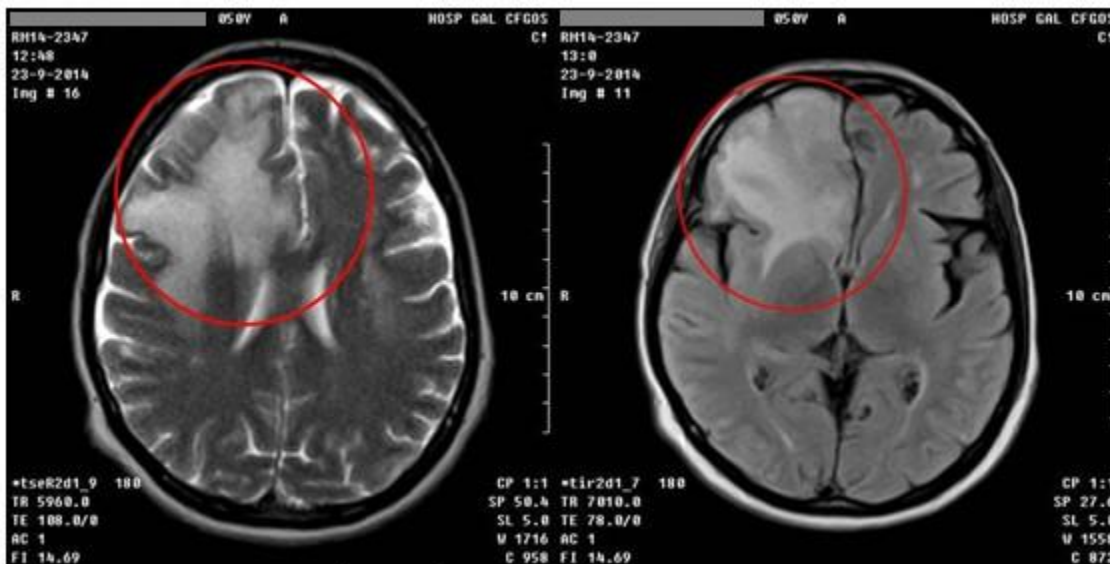


Figura 1. Resonancia magnética nuclear al diagnóstico.

Para continuar las investigaciones fue transferida a una institución del nivel terciario del Sistema Nacional de Salud, donde se repitieron los estudios de imágenes. Se comprobó la existencia de lesión fronto-basal derecha que se extendía al lado contralateral y herniaba los

elementos de la línea media en 12 mm, con necrosis en su interior y edema perilesional. La tomografía computarizada de emisión monofotónica (SPECT por sus siglas en inglés: *single photon emission computed tomography*), evidenció captación temprana y tardía de radiofármaco. (Figura 2).

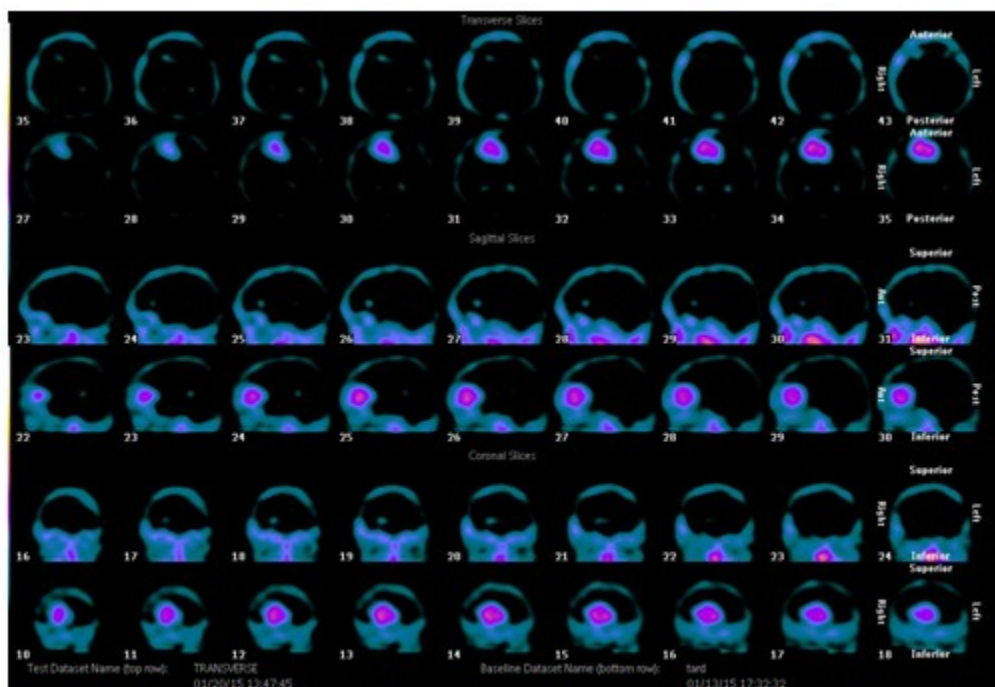


Figura 2. Tomografía computarizada de emisión monofotónica (SPECT) antes de la intervención quirúrgica.

Luego de ser sometida a craneotomía osteoplástica frontal derecha, con exéresis tumoral guiada por radiofluorescencia, los estudios de control posquirúrgicos (RMN simple y SPECT cerebral) evidenciaron alto porcentaje de resección de la lesión.

En el estudio histológico de la lesión encefálica se informó: linfoma no hodgkiniano de células B, de alto grado de malignidad, con patrón tipo burkitt periférico. En el estudio inmunohistoquímico se informó: CD20 positivo, CD79A positivo, CD3 positivo en población acompañante. CD38, CD4 y CD8 negativos, CD56 no evaluable, Ki-67 positivo en el 95 % de los núcleos tumorales.

Veinte días después del tratamiento quirúrgico fue internada en el Servicio de Hematología del Hospital de Cienfuegos para estadificación de la enfermedad y tratamiento. La paciente refería cefalea y fotofobia. Al realizar el examen físico en el FO se describieron las papilas de bordes mal definidos, tortuosidad vascular y no se observó hemorragia en la retina.

En los estudios de laboratorio realizados, la serología para el VIH fue negativa y aparecen como únicos parámetros fuera del rango de la normalidad la velocidad de sedimentación eritrocitaria acelerada (78 mm/L) y la enzima deshidrogenasa láctica (LDH) discretamente elevada (415 UI). En los estudios de la médula ósea (aspirado medular y biopsia) había integridad de las tres series, con maduración, y no se detectó infiltración tumoral. El estudio del líquido cefalorraquídeo fue normal.

En la ecografía de partes blandas se detectaron adenopatías en región inguinal, axila y parótida derechas menores de un cm. En la TAC de tórax y abdomen, no se demostraron otras lesiones.

Al realizar la determinación del pronóstico según el *International Extranodal Lymphoma Study Group* (IELSG),⁴ solamente tuvo como positivos los parámetros, índice de desempeño mayor de 1, según escala del *Eastern Cooperative Oncology Group* (ECOG=2) y LDH elevada, por lo que clasificaba como riesgo intermedio.

Se inició quimioterapia (QT) con dexametasona,

4 mg vía oral cada 6 horas, con disminución de 4 mg semanales, asociada a dosis altas de metotrexato (MTX), vincristina y procarbazona, por cinco ciclos, y a QT intratecal con MTX.⁵

En la semana 11 de tratamiento refirió visión borrosa, cefalea y dificultad en la movilidad de la pierna izquierda. Al examen físico se observó marcha guadañante, con disminución ligera de la fuerza muscular en el miembro inferior izquierdo y alteraciones de la musculatura ocular del ojo derecho. Fue evaluada por especialistas en neurooftalmología y se constataron discos ópticos con bordes elevados y presencia de hemorragias hacia los sectores temporales en ojo derecho. En ultrasonido ocular, se verificó elevación de los bordes de los nervios ópticos, mayor en ojo derecho.

En RMN evolutiva, se informó imagen irregular, mal definida en región frontal derecha que alcanzaba la línea media, se comporta hipointensa en T1 e hiperintensa en T2 y *flair*, se acompañaba de un área de atrofia en su interior. Se indicó tratamiento con manitol 20 % e inmunoterapia con dosis altas de arabinosido de citosina (ara-C), 3 g/m²/día, durante 3 horas, por 2 días, asociado a una dosis de rituximab por vía intravenosa 375 mg/m² el primer día. En total recibió 4 ciclos de esta combinación. Después de la primera dosis, se usó la formulación subcutánea del rituximab (1400 mg). Posteriormente se administraron 2 dosis del anticuerpo monoclonal (AcM) como monoterapia con intervalos de 2 semanas y recibió radioterapia (RT) craneal 4000 cGy.

Seis semanas después de finalizar el tratamiento se evaluó la respuesta. Todas las determinaciones de laboratorio se encontraban dentro de parámetros normales, en el estudio ultrasonográfico de partes blandas y abdomen no se observaron adenopatías, ni otras alteraciones. En la RMN se observó en región frontal derecha y sobrepasando la línea media, imagen de composición líquida, de contornos irregulares, de 40 x 31mm de diámetro, asociada con área de encefalomalacia alrededor y atracción del asta frontal del ventrículo lateral de ese lado. Esta lesión se relacionó con gliosis focal con tendencia a la formación de cavidad poroencefálica. (Figura 3).

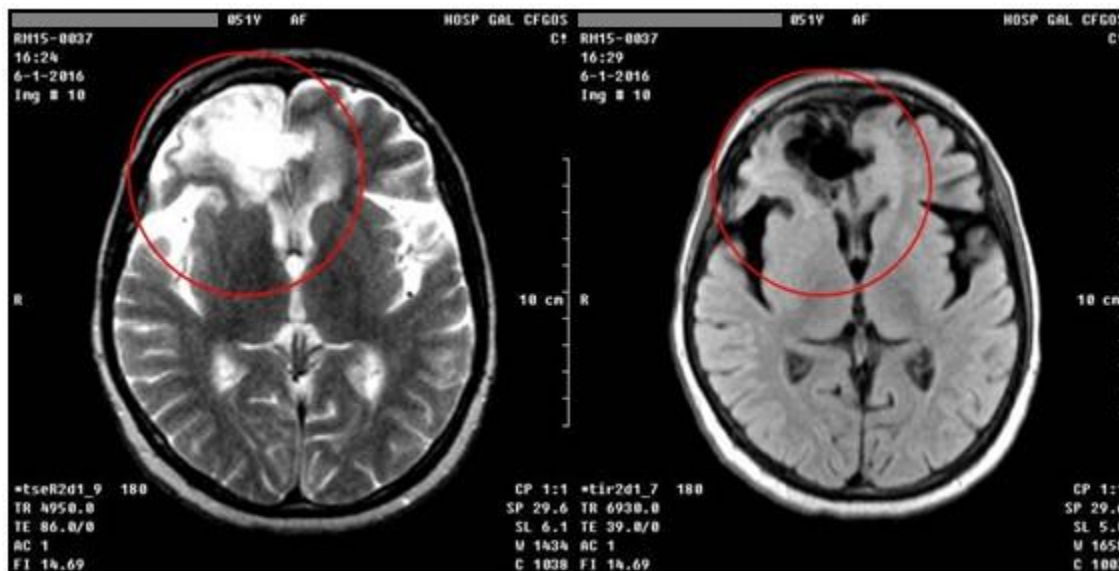


Figura 3. Resonancia magnética nuclear después de finalizar los tratamientos.

La evolución de la paciente fue favorable, y por los resultados obtenidos en los estudios realizados, se evaluó como respuesta completa al tratamiento, estado en el cual se mantiene hasta la confección de este reporte.

DISCUSIÓN

El linfoma primario de sistema nervioso central (LPSNC), representa el 4 % de las neoplasias intracraneales, el 3 % de los tumores primarios del sistema nervioso central, entre 4 % y 6 % de los linfomas extranodales y el 2 % de todos los LNH.⁶ En pacientes inmunocompetentes constituye entre el 0,3 % a 1,5 % de los cánceres cerebrales; lo que difiere en pacientes con el VIH/SIDA que tienen incrementado en ciento de veces el riesgo de padecer LPSNC comparado con la población general y en los que este tipo de linfoma es diagnosticado entre 1,6 y 9 % de los casos. Así, el único factor de riesgo establecido es la inmunodeficiencia, sea esta congénita o adquirida.⁷⁻⁹ Después de estar disponibles terapias antirretrovirales efectivas, la frecuencia de LPSNC asociados al VIH ha disminuido.¹⁰

Su máxima incidencia se sitúa en la sexta década de la vida, incrementándose después de esta edad y afecta más frecuentemente al sexo masculino con una razón de 1,2:1 a 1,7:1.^{7,9}

En los LPSNC no hay evidencias de enfermedad en otra localización en el momento del diagnóstico. En la paciente que se presenta, se realizó un detallado examen físico y exámenes requeridos para descartar presencia de células malignas en otra estructura corporal (TAC, RMN, aspirado y biopsia de médula ósea, punción lumbar).

La mayoría de los LPSNC son linfomas difusos de células B grandes (LDCBG).¹¹ Los linfomas de células T, de bajo grado y Burkitt son raramente diagnosticados. Debido a la escasez de casos, poco es conocido en relación con las características clínicas y el resultado del tratamiento de otros LPSNC que no sea el LDCBG; estos aparecen con más frecuencia en pacientes jóvenes y generalmente muestran un buen pronóstico, con excepción del linfoma Burkitt. Se necesitan nuevas investigaciones sobre estrategias de tratamiento de este tipo de linfoma.¹²

La supervivencia de los pacientes con LPSNC después de 24 meses va a estar en correspondencia con el grupo de riesgo según el índice IELSG; se estima en 85 %, 57 % y 24 % para los pacientes de riesgo bajo, intermedio y alto respectivamente.^{4,13} Esta paciente ya sobrepasa los tres años de evolución desde el

diagnóstico.

Las opciones terapéuticas están en relación con las características de la lesión y el estado inmunológico del paciente. La resección quirúrgica del tumor no es una medida curativa, dada la naturaleza infiltrativa de la lesión, y la posibilidad de presentación multifocal, lo cual hace difícil la resección completa, por lo tanto la cirugía se utiliza en caso de requerir biopsia, favoreciendo además la reducción de la lesión. Un segundo análisis del ensayo G-PCNSL-SG-1 describe una supervivencia libre de progresión superior en los pacientes sometidos a resección completa o subtotal de la lesión.⁵ La paciente que se presenta fue sometida a tratamiento quirúrgico, realizándosele exéresis parcial del tumor y estudio histológico; los exámenes posquirúrgicos mostraron reducción del volumen de la lesión cerebral.

Los esteroides, la QT, la RT y la inmunoterapia son posibilidades terapéuticas que se utilizan como tratamiento o como coadyuvante a la cirugía.¹⁴ La eficacia de la terapia citotóxica es limitada por la incapacidad de varias drogas usadas en el tratamiento de LNH de penetrar la barrera hemato-encefálica.¹⁵

El tratamiento del LPSNC actualmente incluye dos fases: inducción y consolidación. La inducción consiste en dosis altas de MTX como base de la poliquimioterapia, con variación de regímenes y dosis de acuerdo a la edad del enfermo, el índice de desempeño, las comorbilidades y el área geográfica. El impacto de la adición de otros fármacos a las dosis altas de MTX no está bien definido y sí existen evidencias de mayor incidencia de eventos adversos como las infecciones.¹⁶

Diversas estrategias han sido propuestas para la fase de consolidación, la irradiación a todo el cerebro se encuentra entre las más comunes; sin embargo, ha sido reportado riesgo elevado de neurotoxicidad grave especialmente en ancianos. Publicaciones recientes proponen que en pacientes jóvenes con respuesta completa después de QT en dosis altas, se puede considerar postergar la RT hasta la recurrencia con el fin de preservar la calidad de vida y disminuir el riesgo de neurotoxicidad.¹⁷

Los esfuerzos internacionales recientes se han enfocado en establecer alternativas válidas para consolidar la terapia de inducción; consistiendo principalmente en QT en dosis altas seguida del

uso de factores de crecimiento hematopoyéticos o del trasplante autólogo de células madres.⁶

El papel de la QT intratecal profiláctica en el tratamiento del LPSNC es motivo de polémica. Sierra y colaboradores no encontraron diferencias significativas desde el punto estadístico, en la tasa de respuesta objetiva, supervivencia libre de progresión o supervivencia global, entre los pacientes tratados con profilaxis intratecal o sin esta. En este estudio, la retirada de profilaxis intratecal de los regímenes de QT basada en dosis altas de MTX intravenoso, no influyó desfavorablemente en el control de la enfermedad.¹⁸ Se necesitan otros estudios prospectivos que investiguen el papel que desempeña la quimioprofilaxis intratecal.

El rituximab integra la primera generación de anticuerpos monoclonales (AcM) anti-CD20 que se utiliza como terapia biológica en los síndromes linfoproliferativos crónicos de estirpe B, en enfermedades autoinmunes y en otras entidades donde hay proliferación de linfocitos B. Se realizó un estudio en el cual se trataron ancianos con LPSNC adicionando rituximab a un régimen de tratamiento establecido que consta de MTX, procarbazona y lomustina (R-MCP). Se incluyeron 28 pacientes de 65 años o mayores y se obtuvo como resultados, la remisión completa en el 64 % de los pacientes. La investigación probó que el régimen R-MCP es bien tolerado y activo en pacientes ancianos con diagnóstico reciente de LPSNC.¹⁹ Un segundo estudio del mismo grupo de autores omitió el uso de lomustina y confirmó la eficacia del tratamiento con menos toxicidad.²⁰ La inmunoterapia con AcM anti-CD20 integrada a regímenes de inducción basados en dosis altas de MTX, puede mejorar los resultados de este tratamiento.²¹

El tratamiento con rituximab intratecal, es otra área de investigación activa que puede tener resultados satisfactorios en enfermedad refractaria o en recaída.²²

El trasplante autólogo de células madres es una modalidad de tratamiento con uso creciente, especialmente en pacientes jóvenes con recaída de la enfermedad, pero se han observado índices altos de mortalidad asociada al tratamiento en pacientes ancianos. Esta posibilidad de tratamiento no ha sido descartada en nuestra paciente que se mantiene en remisión y bajo seguimiento médico.

REFERENCIAS BIBLIOGRÁFICAS

1. Jemal A, Siegel R, Ward E, Murray T, Xu J, Thun MJ. Cancer statistics, 2007. *CA Cancer J Clin.* 2007 ; 57 (1): 43-66.
2. López Guillermo A, Bosch Albareda F. Linfomas y otras enfermedades ganglionares. In: Farreras VP, Rozman C, Cardellach LF. *Medicina Interna.* 17 ed. Madrid: Elsevier; 2012. p. 1601-19.
3. Rivas Veras S. Linfoma primario del sistema nervioso central [Tesis]. México, DF: Universidad Nacional Autónoma de México; 2013. [cited 2 Mar 2017] Available from: http://incan-mexico.org/incan/docs/tesis/2014/su_bespecialidad/Tesis20Hto20Redondo.pdf.
4. Ferreri AJ, Blay JY, Reni M, Pasini F, Spina M, Ambrosetti A, et al. Prognostic Scoring System for Primary CNS Lymphomas: The International Extranodal Lymphoma Study Group Experience. *J Clin Oncol.* 2003 ; 21 (2): 266-72.
5. Garicochea B, Alencar A, Marques R. Linfoma. Sitios especiales. In: Carlos BA, Cotait MF, Rocha LCM, editors. *Manual de Oncología Clínica del Brasil.* 5ta. ed. São Paulo: Dendrix Edição e Design Ltda; 2011. p. 467-71.
6. Ferreri AJ, Illerhaus G. The role of autologous stem cell transplantation in primary central nervous system lymphoma. *Blood.* 2016 ; 127 (13): 1642-49.
7. Málaga J, Mamani JA, Fuentes M, Sucilla JA, Meza J. Linfoma primario del sistema nervioso central en un paciente inmunocompetente. *An Fac Med.* 2012 ; 73 (3): 245-9.
8. Mechán V, Ramirez J, Wong G, Quispe E, Cerrillo G, Campos L. Linfoma primario del sistema nervioso central en un paciente con sida. *Rev Soc Peru Med Interna [revista en Internet].* 2012 [cited 2 Mar 2017] ; 25 (1): [aprox. 6p]. Available from: http://www.medicinainterna.org.pe/revista/revista_25_1_2012/rev_spmi_2012_1_caso_clinico.pdf.
9. Shiels MS, Pfeiffer RM, Hall HI, Li J, Goedert JJ, Morton LM, et al. Proportions of Kaposi sarcoma, selected non-Hodgkin lymphomas, and cervical cancer in the United States occurring in persons with AIDS, 1980-2007. *JAMA.* 2011 ; 305 (14): 1450-9.
10. Coronel F, Gallardo V, Gamargo C. Linfoma primario del sistema nervioso central en una paciente inmunocompetente. Caso clínico. *Rev Méd Chile.* 2008 ; 136: 491-5.
11. Liu J, Wang Y, Liu Y, Liu Z, Cui Q, Ji N, et al. Immunohistochemical profile and prognostic significance in primary central nervous system lymphoma: Analysis of 89 cases. *Oncol Lett.* 2017 ; 14 (5): 5505-12.
12. Lim T, Kim SJ, Kim K, Lee JI, Lim DH, Lee DJ, et al. Primary CNS lymphoma other than DLBCL: a descriptive analysis of clinical features and treatment outcomes. *Ann Hematol.* 2011 ; 90 (12): 1391-8.
13. Weller M, Martus P, Roth P, Thiel E, Korfel A. Surgery for primary CNS lymphoma? Challenging a paradigm. *Neuro Oncol.* 2012 ; 14: 1481-4.
14. Phillips EH, Fox CP, Cwynarski K. Primary CNS Lymphoma. *Curr Hematol Malig Rep.* 2014 ; 9: 243-53.
15. Jiménez JA, Martínez S, Gómez JP, Uribe CS, Arango JC. Linfoma primario del sistema nervioso central: serie de casos. *Acta Neurol Colomb.* 2012 ; 28 (1): 24-36.
16. Bergner N, Monsef I, Illerhaus G, Engert A, Skoetz N. Role of chemotherapy additional to high-dose methotrexate for primary central nervous system lymphoma (PCNSL). *Cochrane Database Syst Rev.* 2012 ; 11: CD009355.
17. Bellefqih S, Mezouri I, Khalil J, Bazine A, Diakitè A, El Kacimi H, et al. Primary central nervous lymphoma: what is the role for radiotherapy?. *Cancer Radiother.* 2014 ; 18 (7): 685-92.
18. Sierra M, Ricard D, Houillier C, Navarro S, Gonzalez A, Idbaih A, et al. Prophylactic intrathecal chemotherapy in primary CNS lymphoma. *J Neurooncol.* 2012 ; 106 (1): 143-6.
19. Fritsch K, Kasenda B, Hader C, Nikkhah G, Prinz M, Haug V, et al. Immunochemotherapy with rituximab, methotrexate, procarbazine, and lomustine for primary CNS lymphoma (PCNSL) in the elderly. *Ann Oncol.* 2011 ; 22 (9): 2080-5.
20. Fritsch K, Kasenda B, Schorb E, Hau P, Bloehdorn J, Möhle R, et al. High-dose methotrexate-based immuno-chemotherapy for elderly primary CNS lymphoma patients (PRIMAIN study). *Leukemia.* 2016 ; 31 (4): 846-52.

21. Carnevale J, Rubenstein JL. The Challenge of Primary Central Nervous System Lymphoma. *Hematol Oncol Clin North Am.* 2016 ; 30 (6): 1293-1316.

22. Algazi AP, Kadoch C, Rubenstein JL. Biology and treatment of primary central nervous system lymphoma. *Neurotherapeutics.* 2009 ; 6 (3): 587-97.