

PRESENTACIÓN DE CASO

Carcinoma micropapilar invasivo de la mama: una neoplasia poco frecuente. A propósito de un caso**Breast Invasive micropapillary carcinoma: a rare neoplasm. In regards with a case**

Martha Yudey Rodríguez Pino¹ Javier Martínez Navarro¹ Virgen Yasmín Martínez Navarro¹ Lisanka Fumero Roldán¹

¹ Hospital General Universitario Dr. Gustavo Aldereguía Lima, Cienfuegos, Cuba

Cómo citar este artículo:

Rodríguez-Pino M, Martínez-Navarro J, Martínez-Navarro V, Fumero-Roldán L. Carcinoma micropapilar invasivo de la mama: una neoplasia poco frecuente. A propósito de un caso. **Medisur** [revista en Internet]. 2018 [citado 2024 Dec 28]; 16(1):[aprox. 5 p.]. Disponible en: <http://medisur.sld.cu/index.php/medisur/article/view/3800>

Resumen

El carcinoma micropapilar invasivo de la mama es una variante agresiva y poco frecuente de cáncer mamario que se caracteriza por gran linfotropismo y alta frecuencia de metástasis ganglionares independientemente del tamaño del tumor. Presenta un pronóstico clínico desfavorable, los estudios imagenológicos no muestran diferencias significativas con los carcinomas habituales de mama y la expresión de los biomarcadores inmunohistoquímicos es variable. Por tales razones se publica el caso de una paciente de 52 años de edad que presentó masa nodular dura y poco móvil en cuadrante superior externo de la mama izquierda en cuyo informe de biopsia se clasificó como un carcinoma micropapilar invasivo con infiltración linfovascular y metástasis en ocho de diez ganglios linfáticos examinados. Se realizaron además técnicas de inmunohistoquímica.

Palabras clave: carcinoma papilar, neoplasias de la mama

Abstract

Breast Invasive micro-papillary carcinoma is an aggressive and infrequent variant of breast cancer characterized by large lymphotropism and high frequency of lymph node metastases, regardless tumor size. It presents an unfavorable clinical prognosis, imaging studies do not show significant differences with the usual breast carcinomas and the immunohistochemical biomarkers expression is variable. For these reasons the case of a 52-year-old female patient is presented. She came with a hard and slightly mobile nodular mass in the upper left quadrant of the left breast. In the biopsy report it was classified as an invasive micropapillary carcinoma with lymphovascular infiltration and metastasis in eight of ten examined lymph nodes. Immunohistochemistry techniques were also performed.

Key words: carcinoma, papillary, breast neoplasms

Aprobado: 2018-01-15 09:35:35

Correspondencia: Martha Yudey Rodríguez Pino. Hospital General Universitario Dr. Gustavo Aldereguía Lima. Cienfuegos. martha.rodriguez@gal.sld.cu

INTRODUCCIÓN

El cáncer de mama (CM) es considerado como una enfermedad heterogénea. Varios estudios han demostrado la correlación de los diferentes subtipos histológicos de CM con el comportamiento biológico de dichos tumores, relacionando algunos de ellos con un mejor pronóstico, a otros con un comportamiento más agresivo y un corto intervalo libre de enfermedad.¹

Es así que variantes especiales como los carcinomas tubulares, cribiformes, mucinosos, medulares y adenoideo-quístico se han asociado con pronósticos favorables. Por el contrario, algunas variedades especiales de CM se han asociado con un curso biológico más agresivo y peor pronóstico cuando se comparan con el carcinoma ductal invasivo sin patrón específico. Una de estas variantes es el carcinoma micropapilar invasivo de la mama (CMIM) que se presenta con una frecuencia del 0,7 al 3 % de los CM. Fue descrito por primera vez en 1993 por Siriaunkgul y Tavassoli, y desde el 2003 la Organización Mundial de la Salud (OMS) lo considera en la clasificación y tiene como características presentar alta incidencia de invasión al tejido linfático, alta frecuencia de compromiso ganglionar y mal pronóstico.²⁻⁴

El caso que presentamos a continuación es considerado de interés para los profesionales de salud, dada la escasa frecuencia de presentación de esta entidad en nuestro medio.

PRESENTACIÓN DEL CASO

Paciente femenina de 52 años de edad, con antecedentes de padecer de hipertensión arterial de 18 años de evolución para lo cual llevaba tratamiento regular con enalapril a dosis de 20 miligramos al día. Fumadora inveterada de 20 años de evolución, consumiendo entre 15 y 20 cigarrillos al día. No refirió antecedentes patológicos familiares de interés.

Acudió al médico por presentar una tumoración en el cuadrante superior externo (CSE) de la mama izquierda (MI), autodetectada mientras se

bañaba y comprobada por su médico de familia, el que la remitió a la consulta de Mastología Municipal.

Al examen físico en dicha consulta se constató un aumento de volumen evidente en el CSE y de la MI en relación a su homóloga, donde se palpó masa nodular de aproximadamente cinco centímetros (cm) de diámetro que se extendía hasta la hora 10 de la areola, de bordes mal definidos, consistencia dura y no móvil. En la región axilar izquierda se palparon dos adenopatías de aproximadamente 3 y 1,5 cm respectivamente. El resto del examen físico fue normal. Se indicaron estudios analíticos, imagenológicos y punción aspirativa con aguja fina (PAAF).

Estudios analíticos:

Hemoglobina: 123 g/L

Hematócrito: 0.41 vol / litro

Eritrosedimentación: 46 mm/ h

Leucocitos totales: 9.5×10^9 L.

Segmentados: 65 %

Linfocitos: 35 %

Glicemia: 6.2 mmol /L

Creatinina: 68 mmol/L

Tiempo de sangramiento y de coagulación: normales.

Conteo de plaquetas: 270×10^9 L

Estudios imagenológicos:

Ultrasonido mamario: mamas con patrón graso, observándose en el CSE de la MI, próximo a la areola imagen hipoecogénica de aspecto nodular, de contornos irregulares que mide 42 x 30 milímetros (mm) con su centro a 22 mm de la piel. (Figura 1). En la región axilar izquierda se observan varias adenopatías de diferentes tamaños midiendo la mayor 30 mm.



Figura 1. Ultrasonido donde se observa imagen hipocogénica de aspecto nodular, de contornos irregulares que mide 42 x 30 mm, con su centro a 22 mm de la piel.

Mamografía bilateral: mamas moderadamente grasas, heterogéneas, llamando la atención aumento de la densidad de la MI con respecto a su homóloga, observándose en el CSE próximo a la areola, imagen de aspecto nodular de 43 x 32 mm de contornos irregulares con presencia de microcalcificaciones. En la proyección axilar izquierda se observan varias adenopatías, la mayor mide 31 mm. *Breast Imaging Reporting and Data System (BI-RADS)* categoría 5: Altamente sugestivo de malignidad.

Se realizó PAAF de la lesión la cual fue informada como no útil para diagnóstico. Se efectuó excéresis quirúrgica de la lesión nodular para estudio por parafina enviando la pieza quirúrgica al departamento de Anatomía Patológica.

Informe anatomopatológico:

Descripción macroscópica: pieza quirúrgica ovoide, que mide 56 x 45 x 36 mm cuya superficie es de color gris amarillento, duro al tacto. Al corte se observa área blanco gris de bordes irregulares de 43 x 30 mm (talla tumoral). Borde de sección quirúrgica más cercano 12 mm.

Diagnóstico microscópico: Carcinoma micropapilar invasivo de la mama. Grado histológico II de Scarff-Bloom-Richardson. Índice mitótico bajo. No se observó componente intraductal o *in situ*. Presencia de microcalcificaciones focales. No se observa necrosis. Existen numerosos émbolos tumorales endolinfáticos y vasculares. Escasa respuesta inflamatoria crónica. (Figura 2).

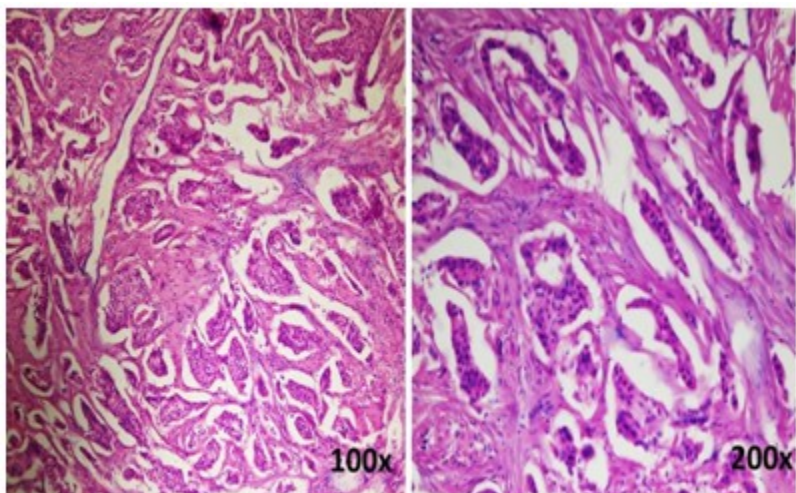


Figura 2. Patrón arquitectural característico del carcinoma micropapilar invasivo, con pequeños nidos de células dentro de espacios vacíos. Coloración de hematoxilina-eosina.

El estudio de inmunohistoquímica (IHQ) informó receptores de estrógeno (RE) y de progesterona (RP) negativos, receptores 2 del factor de

crecimiento epidérmico humano (Her-2) se informó positivo (3+), e índice de proliferación celular (Ki 67) en 35 %. (Figura 3).

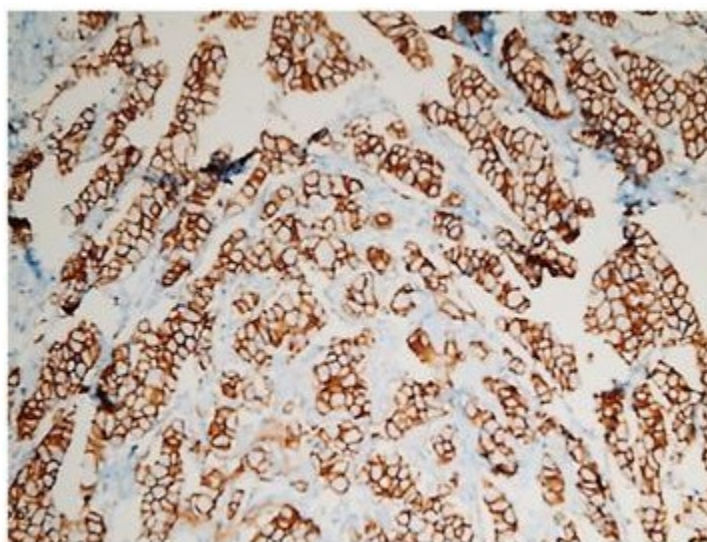


Figura 3. Biomarcador por inmunohistoquímica. Her2 positivo (3+) en la membrana de las células neoplásicas.

Después de realizada la mastectomía radical izquierda se constataron metástasis en 8 de 10 ganglios linfáticos disecados y no se observaron signos de neoplasia residual.

La paciente fue derivada a oncología, donde se mantiene bajo estrecho seguimiento y control cumpliendo su tratamiento oncoespecífico.

DISCUSIÓN

El CMIM de la mama es una variante infrecuente con características histológicas particulares. Desde su descripción original, varios estudios coinciden en que se trata de una entidad con un curso biológico altamente agresivo, debido a su gran linfotropismo, la invasión linfática y las metástasis ganglionares donde a menudo existe gran cantidad de ganglios afectados,⁵ tal y como se presentó en nuestro caso.

Este tumor raramente se presenta puro,² en general se encuentra en combinación con otro subtipo de carcinoma invasivo mamario de manera focal. Su frecuencia oscila, de acuerdo a las distintas series, entre el 3,4 y el 6,0 % sin hacer diferencia entre formas puras o mixtas. Si se consideran solo las formas puras, su frecuencia es más baja.⁶ El caso que se reporta se presentó de forma pura, lo que lo hace, según la literatura revisada, un caso de interés para los profesionales de la salud.

La edad promedio de presentación es de 55 años. Generalmente se presentan como una masa sólida similar a los carcinomas ductales comunes, con metástasis en los ganglios linfáticos axilares en el momento del diagnóstico en más 70 % de los casos. En algunos casos suele aparecer secreción a través del pezón.⁷ Los estudios de imagen no muestran diferencias significativas con los carcinomas habituales de mama. Las mamografías generalmente son informadas como masas espiculadas, irregulares, de alta densidad con o sin microcalcificaciones; el ultrasonido, como masas irregulares microlobuladas e hipocóicas.⁸ Algunas de estas características estuvieron presentes en nuestra paciente sin embargo no se constató secreción a través del pezón y desde el examen físico se constataron adenopatías axilares izquierdas.

Macroscópicamente no hay diferencias particulares respecto a formas habituales de CM. La característica histológica del componente micropapilar invasivo es la existencia de nidos pequeños de células neoplásicas aglomeradas a manera de mórulas que se encuentran "flotando" dentro de espacios vacíos, debido a la retracción del estroma. Pueden formar estructuras tubulares pequeñas, pero en todo caso carecen de tallos fibrovasculares. En la mayor parte de los casos el grado histológico de las células que lo componen es intermedio a alto, con cromatina nuclear granular, nucléolos evidentes, figuras de mitosis ocasionales, y citoplasma eosinófilo

moderado; con menor frecuencia las células neoplásicas son de bajo grado. Los espacios vacíos donde se encuentran los grupos de células neoplásicas son irregulares, no están revestidos por epitelio y a menudo simulan canales linfáticos. El estroma entre los nidos tumorales es desmoplásico con fibras colágenas densas irregulares; que pueden exhibir cambios mixoides focales.⁹ Destacamos en el caso presentado el grado nuclear intermedio evidenciado por moderada variación en forma y tamaño del núcleo con nucleolo moderado.

La expresión de los biomarcadores IHQ es variable. Algunos estudios apoyan una disminución en la expresión de receptores hormonales (RE, RP), una mayor sobreexpresión del Her-2 en el CMIM en relación con formas convencionales de CM, lo cual contribuiría al comportamiento más agresivo de este tumor. Sin embargo, otros estudios no muestran diferencias significativas en la expresión de RE, RP y Her-2 comparado con formas convencionales de carcinoma ductal.¹⁰ El estudio IHQ realizado a nuestra paciente mostró negatividad para RE y RP, resultando sobreexpresado el Her-2 lo que se traduce en un pronóstico desfavorable.

REFERENCIAS BIBLIOGRÁFICAS

1. Ward F, Avendaño G, Iguace F, Bugarin J, Pepe R, Pedro A, et al. Carcinoma micropapilar invasivo de mama. Nuestra experiencia en el hospital de clínicas José de San Martín. Rev Arg Mastol [revista en Internet]. 2014 [cited 8 Jul 2017] ; 33 (120): [aprox. 11p]. Available from: http://www.revistasamas.org.ar/revistas/2014_v3_3_n120/Carcinoma_micropapilar.m20.pdf.
2. Padilla Rodríguez AL. Carcinoma micropapilar invasivo, una variante agresiva de carcinoma de glándula mamaria. Revisión a propósito de 12 casos. Patol Rev Latinoam. 2008 ; 46 (3): 215-21.
3. Bustamante LM, Falcón L, Sánchez W. Carcinoma micropapilar invasivo de mama. Revisión de literatura a propósito de un caso. Interciencia [revista en Internet]. 2013 [cited 8 Jul 2017] ; 4 (4): [aprox. 6p]. Available from: https://www.clinicainternacional.com.pe/pdf/revista-interciencia/12/caso_clinico.pdf.
4. Taketani K, Tokunaga E, Yamashita N, Tanaka K, Zaitzu Y, Akiyoshi S, et al. A case of invasive micropapillary carcinoma of the breast involving extensive lymph node metastasis. World J Surg

Oncol. 2014 ; 12: 84.

5. Chen AC, Paulino AC, Schwartz MR, Rodriguez AA, Bass BL, Chang JC, Teh BS. Population-based comparison of prognostic factors in invasive micropapillary and invasive ductal carcinoma of the breast. *Br J Cancer*. 2014 ; 111 (3): 619-22.

6. Gokce H, Durak MG, Akin MM, Canda T, Balci P, Ellidokuz H, et al. Invasive micropapillary carcinoma of the breast: a clinicopathologic study of 103 cases of an unusual and highly aggressive variant of breast carcinoma. *Breast J*. 2013 ; 19 (4): 374-81.

7. Cui ZO, Huan Feng JI, Jun Zhao JI. Clinicopathological features of invasive micropapillary carcinoma of the breast. *Oncol Lett*. 2015 ; 9 (3): 1163-6.

8. Jones KN, Guimaraes LS, Reynolds CA, Ghosh K, Degnim AC, Glazebrook KN. Invasive micropapillary carcinoma of the breast: imaging

features with clinical and pathologic correlation. *AJR [revista en Internet]*. 2013 [cited 8 Jul 2017] ; 200 (3): [aprox. 7p]. Available from: <http://www.ajronline.org/doi/abs/10.2214/AJR.12.8512>.

9. López Menéndez Arqueros M, Xercavins Montosa J, Trias de Bes SD. Carcinoma micropapilar infiltrante de mama: variable histológica de factor pronóstico [Internet]. Barcelona: Universidad Autónoma de Barcelona; 2009. [cited 8 Jul 2017] Available from: <http://ddd.uab.cat/record/64766>.

10. Rhee SJ, Han BK, Ko EY, Shin JH. Invasive Micropapillary carcinoma of the breast: mammographic, sonographic and MR imaging findings. *J Korean Soc Magn Reson Med [revista en Internet]*. 2012 [cited 8 Jul 2017] ; 16 (3): [aprox. 11p]. Available from: <https://www.i-mri.org/DOIx.php?id=10.13104/jksmrm.2012.16.3.205>.