

IMAGEN EN LA MEDICINA

Un tumor de gran tamaño en la pared abdominal A great size tumour in the abdominal wall

Javier Cruz Rodríguez¹ Maylín Núñez Navarro¹ Oslanyer Rodríguez Moreira¹

¹ Hospital Universitario Arnaldo Milián Castro, Santa Clara, Villa Clara, Cuba

Cómo citar este artículo:

Cruz-Rodríguez J, Núñez-Navarro M, Rodríguez-Moreira O. Un tumor de gran tamaño en la pared abdominal. **Medisur** [revista en Internet]. 2018 [citado 2020 Abr 5]; 16(3):[aprox. 1 p.]. Disponible en: <http://medisur.sld.cu/index.php/medisur/article/view/3788>

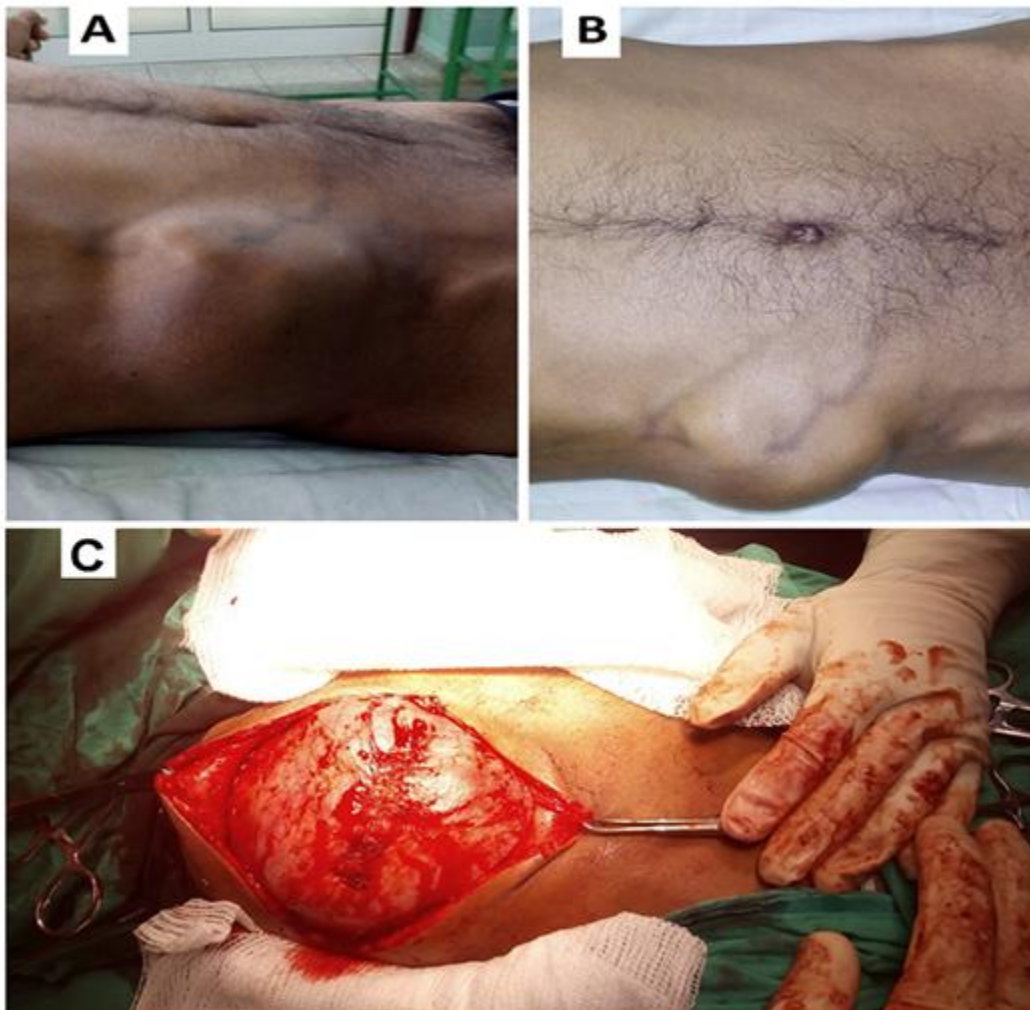
Aprobado: 2018-05-22 14:28:23

Correspondencia: Javier Cruz Rodríguez. Hospital Universitario Arnaldo Milián Castro javiercruzr@infomed.sld.cu

Se presentan las fotografías (figura 1) de un paciente masculino de 48 años, con antecedentes de aparente salud que presentaba una masa en la pared abdominal. Su crecimiento aumentó en un período de dos años hasta alcanzar los 8-10 cm de diámetro, extendiéndose desde el hipocondrio derecho hasta la fosa ilíaca derecha, de consistencia pétreo, no dolorosa y con bordes lisos. La lesión impresionaba

sarcomatosa. En las fotografías se muestran las vistas lateral y anterior, así como transoperatoria durante la realización de una biopsia incisional. La biopsia (No. 5000/2017) informó un tumor maligno indiferenciado de alto grado, con dos posibilidades diagnósticas: 1- Sarcoma de partes blandas, 2- Metástasis de carcinoma indiferenciado.

Figura 1. Se observa el tumor que se extiende desde el hipocondrio derecho hasta la fosa ilíaca derecha. **A)** Vista lateral **B)** Vista anterior **C)** Durante el acto quirúrgico.



REFERENCIAS BIBLIOGRÁFICAS