

## PRESENTACIÓN DE CASO

## Tumor de estroma gastrointestinal de intestino delgado. Presentación de un caso y revisión de la literatura

### Gastrointestinal stromal tumor of the small intestine. Case report and bibliography review

Jorge Luis Estepa Pérez<sup>1</sup> Tahliluma Santana Pedraza<sup>1</sup> Marcial Rafael Llamas Fuentes<sup>1</sup> Jorge Luis Estepa Ramos<sup>1</sup>

<sup>1</sup> Hospital General Universitario Dr. Gustavo Aldereguía Lima, Cienfuegos, Cuba

**Cómo citar este artículo:**

Estepa-Pérez J, Santana-Pedraza T, Llamas-Fuentes M, Estepa-Ramos J. Tumor de estroma gastrointestinal de intestino delgado. Presentación de un caso y revisión de la literatura. **Medisur** [revista en Internet]. 2017 [citado 2024 Nov 21]; 15(6):[aprox. 5 p.]. Disponible en: <http://medisur.sld.cu/index.php/medisur/article/view/3777>

**Resumen**

El tumor del estroma gastrointestinal es una enfermedad infrecuente originada a partir de las células nerviosas del tubo digestivo encargadas de activar las contracciones que propulsan el contenido alimentario desde la boca hacia el ano. Representa menos del 3 % de los tumores digestivos, el 25 % de ellos aparece en el intestino delgado. El síntoma más frecuente es el dolor o las molestias abdominales. La ecografía y la tomografía axial computarizada con contraste son los medios utilizados para el diagnóstico en la mayoría de los casos. Suele diagnosticarse en pacientes mayores de 50 años. El tratamiento de elección es la cirugía y ello dependerá de la evolución clínica del tumor. Por ser poco frecuente se presenta el caso de un paciente de 41 años de edad, de procedencia rural, con antecedentes de salud aparente, operado de un tumor estromal de intestino delgado. Las pruebas de inmunohistoquímicas confirmaron el diagnóstico.

**Palabras clave:** tumores del estroma gastrointestinal, ultrasonografía, diagnóstico por computador, evolución clínica, tracto gastrointestinal

**Abstract**

Gastrointestinal stromal tumor is an infrequent disease originated from the digestive tract nerve cells responsible for activating the contractions that propel alimentary content from the mouth to the anus. It represents less than 3% of digestive tumors, 25% of them appear in the small intestine. The most frequent symptom is pain or abdominal discomfort. Ultrasound and computed tomography with contrast are the most means used for diagnosis. It is usually diagnosed in patients older than 50 years. The treatment of choice is surgery and this will depend on the tumor clinical evolution. Because it is rare, it is presented a case of a 41-year-old patient of rural origin, with a history of apparent health, operated on for a stromal tumor of the small intestine. Immunohistochemical tests confirmed the diagnosis.

**Key words:** gastrointestinal stromal tumors, ultrasonography, diagnosis, computer-assisted, clinical evolution, gastrointestinal tract

**Aprobado:** 2017-11-30 13:27:15

**Correspondencia:** Jorge Luis Estepa Pérez. Hospital General Universitario Dr. Gustavo Aldereguía Lima. Cienfuegos. [jorge.estepa@gal.sld.cu](mailto:jorge.estepa@gal.sld.cu)

## INTRODUCCIÓN

El tumor estromal gastrointestinal (GIST) es el tumor mesenquimal más frecuente en el tracto digestivo. En la actualidad, se denomina GIST a los tumores mesenquimales CD117 positivos, fusiformes o epitelioides, primarios de tracto digestivo, mesenterio y retroperitoneo.<sup>1</sup>

Este término se utilizó por vez primera en 1983. Mazur y Clark lo emplearon para designar unos tumores no epiteliales del tubo digestivo, que carecían de rasgos ultraestructurales de músculo liso y características inmunohistoquímicas de célula de Schwann.<sup>1</sup>

En el 90 % de los pacientes, esta enfermedad está relacionada con una mutación en el gen del receptor denominada KIT (es un receptor tirosina cinasa tipo III (4q11-12)). El receptor KIT está implicado en la regulación de la proliferación de las células cuándo y cómo se multiplican.<sup>2</sup>

Por consiguiente, una mutación (alteración o cambio en la información genética de un ser vivo) que se produce en el gen del receptor KIT puede provocar que la célula se transforme en una célula maligna, pudiéndose provocar una proliferación incontrolada. Una mínima parte de los casos de tumor estromal gastrointestinal son debidos a factores hereditarios.<sup>2</sup>

Aunque no se conocen los factores ambientales que predispongan al tumor estromal gastrointestinal, no se debe olvidar que la dieta y el estilo de vida son factores que contribuyen a distintos tipos de cáncer, por lo que es importante mantener las normas básicas de prevención: no fumar, no beber alcohol en exceso, consumir fibra y evitar el sobrepeso, tomar el sol con precaución, o acudir al médico ante cualquier sospecha o para realizarse revisiones periódicas.<sup>2</sup>

Su incidencia es de 10-20 por millón de habitantes, sin diferencias en género o raza. La localización más frecuente de los GIST es en el estómago (60-70 %), seguida del intestino delgado (20-30 %), colon y recto (< 5 %), esófago (< 2 %) y con menor frecuencia, en peritoneo, mesenterio y epiplón.<sup>1-4</sup>

El síntoma más frecuente es el dolor o las molestias abdominales, leves al inicio, pero que van empeorando a lo largo de meses o años. Es bastante común la aparición de anemia debido a pequeñas pérdidas de sangre continuadas en el

tiempo. También lo son la sensación de protuberancias abdominales, el sangrado masivo del tracto digestivo o la oclusión interna de este, en el caso de tumores más voluminosos.<sup>2-4</sup>

Por ser poco frecuente se decidió la presentación de este caso, que además ocurrió a una edad poco común.

## PRESENTACIÓN DEL CASO

Paciente de 41 años de edad, masculino, de color de piel blanca, de procedencia rural, con antecedentes de salud aparente, quien acudió a consulta porque hacía dos meses aproximadamente comenzó con decaimientos, sensación de repletés gástrica, estreñimiento y pérdida de peso de aproximadamente 20 libras, dolor abdominal tipo cólico en forma de punzada en hemiabdomen derecho.

Se realizaron exámenes complementarios y se decidió su ingreso en Servicio de Cirugía.

### Al examen físico:

Abdomen: suave, depresible, doloroso a la palpación en hemiabdomen y flanco derecho, no se palpó proceso tumoral, ruidos hidroaéreos (RHA) discretamente disminuidos.

### Exámenes de laboratorio:

Hb: 146 g/L

Hto: 0,45

Eritrosedimentación: 6 mm<sup>2</sup>

Glucemia: 5,9 mmol/L.

Creatinina: 68 mmol/L.

Tiempo de sangramiento: 1 1/2 minuto.

Tiempo de coagulación: 8 minutos.

Conteo de plaquetas: 310 x 10<sup>9</sup>/L

Proteína C reactiva: negativa.

Electrocardiograma: ritmo sinusal.

### Exámenes imagenológicos:

UTS abdominal: hígado de tamaño normal, de ecopatrón homogéneo, con discreto aumento de su ecogenicidad difusamente, de aspecto graso.

Vesícula biliar de tamaño normal con imagen ecogénica, que no emite sombra acústica, de 5 mm de tamaño que impresiona pólipo a este nivel, vías biliares, páncreas, bazo y riñones normales, vejiga vacía, no líquido libre en cavidad. Se observa en mesogastrio una imagen hipocogénica de bordes algo lobulados, de 63 x 62 mm retroperitoneal, en relación con la aorta.

Tránsito intestinal: estómago de tamaño normal, sin alteraciones del relieve, bulbo y marco duodenal normal.

1 hora: tránsito alcanza las asas ileales, no segmentación, ni floculación, pliegues intestinales de distribución y patrón mucoso normales.

2 horas: contraste alcanza el colon.

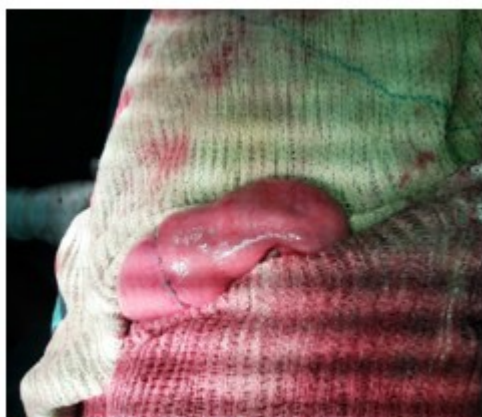ID: Tiempo de tránsito acelerado.

Tomografía axial computarizada: a nivel de flanco derecho y en proyección del intestino delgado se observa imagen hiperdensa de contornos irregulares que mide 48x43x45 mm que aumenta su densidad con la administración del contraste, más evidente a la periferia del mismo, de aspecto T. Concluyendo tumor de intestino delgado.

Se decidió la intervención quirúrgica.

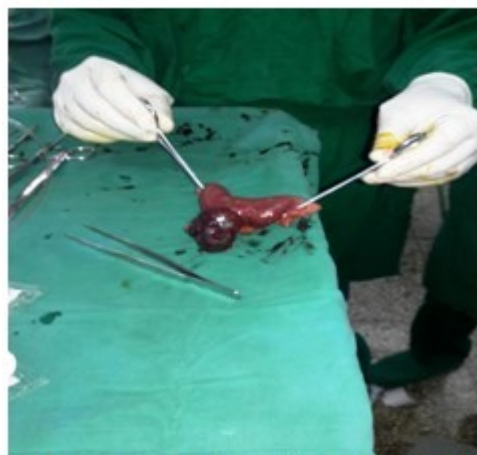### Resumen de la operación.

Operación realizada: resección de un segmento de intestino delgado (yeyuno) y anastomosis termino-terminal (T-T) en dos planos de suturas. (Figura 1).



**Figura 1.** Muestra la anastomosis T-T en dos planos de sutura de intestino delgado.

Hallazgos: presencia de tumor de aproximadamente 5 x 4 cm., de forma pediculada en el borde anti mesentérico a una distancia de 1 metro del ángulo de TREITZ. (Figura 2).



**Figura 2.** Muestra el tumor de intestino delgado y el área de sección.

Tiempo quirúrgico: 1:15 horas.

Complicaciones anestésicas: No

Complicaciones posoperatorias: No

Estadía hospitalaria: 16 días.

Uso de antibiótico: Si.

Tipo de antibiótico:

Profilaxis: Cefazolina. (1gr) EV en el pre-operatorio y en la inducción anestésica.

- Ceftriaxona (1gr) EV c/12 horas por 5 días.

- Metronidazol (0,5 gr) 1 fco EV c/8 horas por 5 días.

Evolución: satisfactoria.

Resultados de anatomía patológica: tumor submucoso de células fusiforme, bien diferenciado con escaso o ninguna mitosis en campos de gran aumento y tamaño de 5 cm,

proceso inflamatorio crónico.

Conclusiones: leiomioma / GIST de bajo grado, el diagnóstico definitivo depende de técnica de IHQ, especialmente CD 117, límites de sección quirúrgica libres de actividad tumoral.

Diagnóstico definitivo: (Informe

anatomopatológico CR17-1022, centro nacional de referencia de Anatomía Patológica): tumor fusocelular del estroma gastrointestinal de la pared intestinal de bajo grado, de posible comportamiento agresivo, tamaño del tumor 48 mm, índice mitótico de 1 mitosis x 50 HPs. (Figura 3).

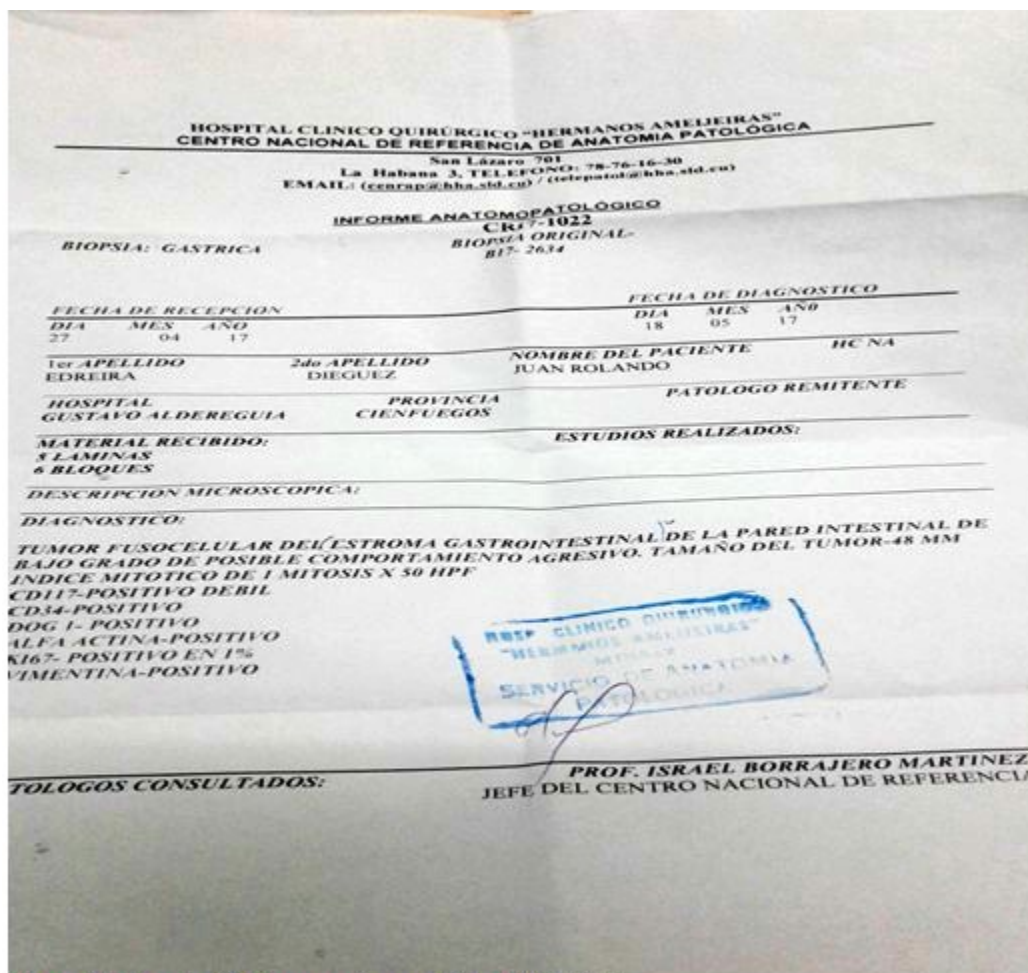


Figura 3. Fotocopia del informe anatomopatológico CR17-1022.

CD117: positivo débil.

CD 34: positivo.

DOG 1: positivo.

Alfa Actina: positivo.

El paciente presentó una evolución satisfactoria y fue dado de alta a los 16 días.

**DISCUSIÓN**

Por lo general los tumores estromales gastrointestinales afectan a pacientes mayores de 50 años y pueden ser descubiertos en forma incidental. Algunas manifestaciones clínicas son hemorragia digestiva ya sea melena o hematoquezia, dolor abdominal, masa palpable, pérdida de peso, nauseas y vómitos. La ascitis es un hallazgo poco común, al igual que la

obstrucción intestinal.<sup>4</sup>

Son tumores muy heterogéneos que varían en tamaño, morfología y conducta biológica. Son un conjunto de neoplasias con potencial maligno incierto, que se comportan virtualmente como tumores benignos hasta cánceres muy agresivos, muchas veces metastásicos cuando se produce el diagnóstico.<sup>5</sup>

Uno de los inconvenientes para estudiar los tumores del estroma gastrointestinal es su baja incidencia. La positividad para CD117, en menor medida para CD34, así como el origen del tumor en el tracto gastrointestinal, permite afirmar con certeza que estamos ante un GIST y no ante un leiomioma o leiomiomasarcoma.<sup>6,7</sup>

La característica inmunohistoquímica principal de los tumores GIST es la positividad frente al antígeno c-KIT / CD 117 en el 90-95 % de los casos.<sup>6</sup>

La cirugía en el tumor estromal gastrointestinal primario es el principal tratamiento y resulta por sí sola curativa en la enfermedad localizada, resecable y primaria.<sup>7,8</sup>

La cirugía es el estándar de tratamiento para el GIST no metastásico. Debiera resecarse con un margen libre de tumor y no a través de la pseudocápsula que se produce en la interfase entre tumor y órganos y tejidos adyacentes, sin embargo el criterio para considerar una resección quirúrgica no ha sido precisado.<sup>7,8</sup>

Puede realizarse con carácter paliativo en pacientes con GIST metastásico o localmente avanzado, para controlar lesiones extensas productoras de dolor o sintomatología significativa, la hemorragia relacionada con el tumor, perforación intestinal o formación de fístulas.<sup>8</sup>

A la radio y la quimioterapia se le da un valor muy limitado en estos casos, pues la mayoría los considera como radio y quimioresistentes. Su tratamiento se basa en la cirugía y en el empleo del fármaco imatinib.<sup>8</sup>

Se ha demostrado que el imatinib dosificado con una duración prevista de un año es capaz de prolongar la supervivencia libre de recaída en los GIST localizados con un diámetro de 3 cm. o más, con una resección macroscópicamente completa. Por lo tanto, la terapia adyuvante con imatinib durante tres años es el tratamiento estándar de

pacientes con un riesgo significativo de recaída. La terapia adyuvante no debe considerarse cuando el riesgo es bajo.<sup>9,10</sup>

La recurrencia del tumor luego de resección quirúrgica es común. Se presenta localmente comprometiendo el peritoneo regional, o con metástasis hepáticas. Estas últimas comprometen ambos lóbulos o se presentan como lesiones multifocales que pueden definirse con estudios de tomografía axial computarizada (TAC) o resonancia magnética (RM) o en forma intraoperatoria con ultrasonido (US).<sup>9</sup>

## REFERENCIAS BIBLIOGRÁFICAS

1. Eizaguirre Zarza B, Burgos Bretones JJ. Tumores GIST. Revisión de la literatura. Rev Esp Patol. 2006 ; 39 (4): 209-18.
2. Tumores del estroma gastrointestinal [Internet]. Madrid: Sociedad Española de Oncología Médica; 2012. [ cited 23 Feb 2016 ] Available from: [https://www.seom.org/seomcms/images/stories/recursos/infopublico/publicaciones/folleto\\_oncovid\\_a\\_6\\_gist.pdf](https://www.seom.org/seomcms/images/stories/recursos/infopublico/publicaciones/folleto_oncovid_a_6_gist.pdf).
3. Acín Gándara D, Pereira Pérez F, Castaño Pascual A, Durán Poveda M, Antequera Pérez A, Miliani Molina C. Tumores estromales gastrointestinales: diagnóstico y tratamiento. Cir Cir. 2012 ; 80: 44-51.
4. Oyanedel R, O'Brien A, Pizarro A, Zamora E, Menias Ch. Tumor estromal gastrointestinal (GIST): formas de presentación. Rev Chil Radiol. 2005 ; 11 (1): 13-8.
5. Bórquez P, Rodrigo Neveu C. Tumores del estroma gastrointestinal (GIST), un particular tipo de neoplasia. Rev Méd Chile. 2008 ; 136: 921-9.
6. Fernández Salazar LI. Tumores de la estroma gastrointestinal (GIST): aspectos clínicos. Rev Esp Enferm Dig. 2007 ; 99 (1): 19-24.
7. Arnaud-Carreño C. Tumores del estroma gastrointestinal(GIST). Rev Gastroenterol Mex. 2011 ; Supl. 1 (76): 94-6.
8. Casillas Meléndes C, de las Peñas Ballester R, Bouché Babiloni A. La práctica clínica en el tumor del estroma gastrointestinal. Radiol Abdominal.

2010 ; 7 (1): 2-3.

9. Ferrer Robaina H, Rodríguez Cruz Y, Mesa Izquierdo O, Zayas Díaz L, Blanco Amaro E. Tumor de estroma gastrointestinal en intestino delgado. Rev Cubana Cir [revista en Internet]. 2017 [ cited 23 Oct 2017 ] ; 56 (2): [aprox. 6p]. Available from:

<http://www.revcirugia.sld.cu/index.php/cir/article/view/520/256>.

10. Aparicio T, Boige V, Sabourin JC, Crenn P, Ducreux M, Le Cesne A, et al. Prognostic factors alter surgery resectable gastrointestinal stromal tumors. Eur J Surg Oncol. 2004 ; 30 (10): 1098-103.