IMAGEN EN LA MEDICINA

Mixoma auricular pediculado: imágenes ecocardiográficas diagnósticas

Pedicled atrial myxoma: diagnostic echocardiographic images

Rodolfo Vega Candelario[1] Junior Vega Jiménez[2]

[1] Hospital General Docente Provincial Roberto Rodríguez, Ciego de Ávila, Cuba
[2] Hospital Militar Docente Dr. Mario Muñóz Monroy de Matanzas, Matanzas, Cuba

Cómo citar este artículo:
Vega-Candelario R, Vega-Jiménez J. Mixoma auricular pediculado: imágenes ecocardiográficas diagnósticas. **Medisur** [revista en Internet]. 2017 [citado 2025 Aug 31]; 15(6):[aprox. 2 p.]. Disponible en: http://medisur.sld.cu/index.php/medisur/article/view/3515

Aprobado: 2017-11-08 15:32:10

Correspondencia: Rodolfo Vega Candelario. Hospital General Docente Roberto Rodríguez. Morón. Ciego de Ávila. juniorvj.mtz@infomed.sld.cu

 ISSN 1727-897X

Paciente que fue remitido desde el Servicio de Medicina Interna hacia Cardiología para realizar estudio ecocardiográfico, al presentar el cuadro clínico de palpitaciones, disnea paroxística al reincorporarse del lecho y episodios de síncope. Le fue diagnosticado un mixoma auricular izquierdo pediculado.

Imágenes ecocardiográficas diagnósticas.

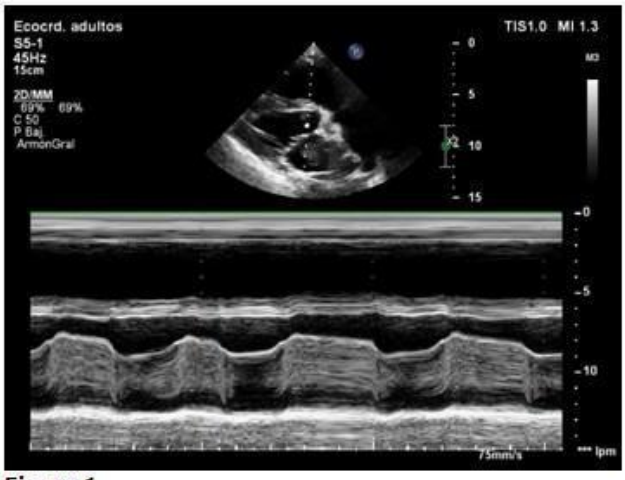

Figura 1.

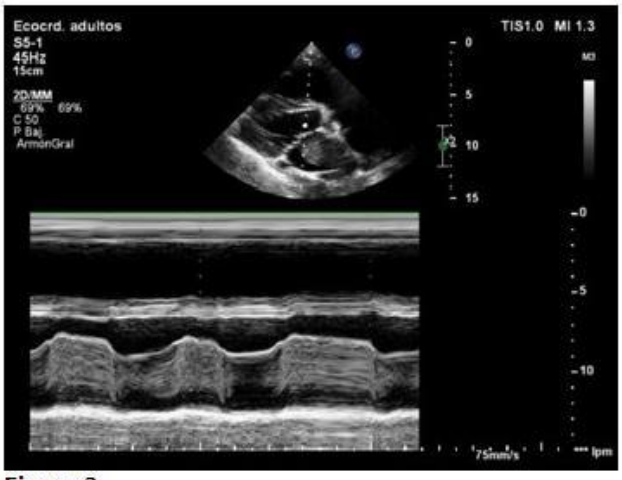

Figura 2.

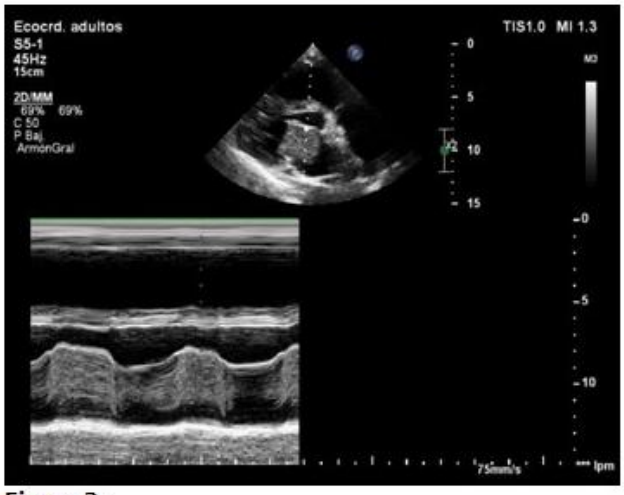

Figura 3.

Figuras 1,2,3: En el modo B y M se puede observar el mixoma pediculado (M) que insertado en el ángulo entre el tabique interauricular y pared posterior de la aurícula izquierda se mueve y bascula sobre el pedículo para, en diástole ventricular, introducirse en el orifico valvular mitral no dejando coaptar las valvas, originando un defecto de cierre valvular muy importante.

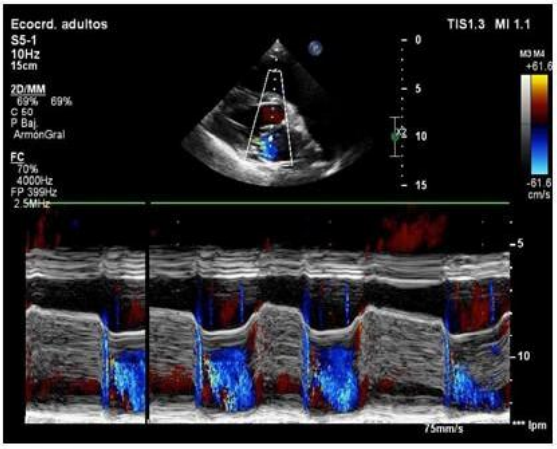

Figura 4.

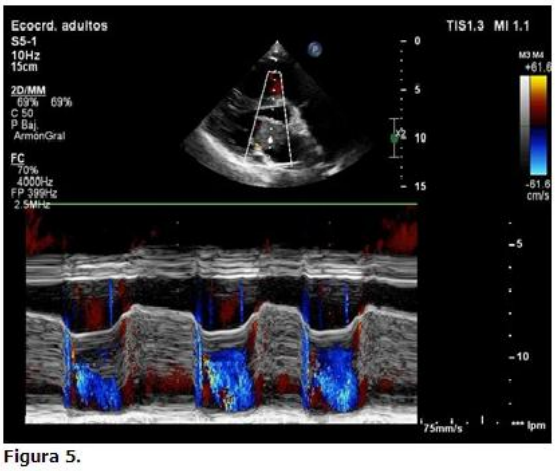

Figura 5.

Figuras 4 y 5: En estas imágenes ecocardiográficas se muestra que al introducirse el tumor o mixoma (M) en el orifico valvular mitral origina una obstrucción de dicha válvula ocasionando un defecto de llenado importante del ventrículo izquierdo y un remanso de sangre en aurícula izquierda comportándose como una estenosis mitral severa intermitente.

REFERENCIAS BIBLIOGRÁFICAS