

## PRESENTACIÓN DE CASO

**Retratamiento endodóntico de premolar inferior con lesión periapical y laserterapia integrada. Presentación de un caso****Retreatment of endodontic lower molar with periapical lesion and integrated lassertherapy. Case presentation**

José Luis Capote Femenías<sup>1</sup> Ana Ibis Betancourt García<sup>1</sup> Pedro José Muñoz Sánchez<sup>1</sup> Amalia Peña Rosell<sup>1</sup>

<sup>1</sup> Universidad de Ciencias Médicas, Cienfuegos, Cienfuegos, Cuba, CP: 55100

**Cómo citar este artículo:**

Capote-Femenías J, Betancourt-García A, Muñoz-Sánchez P, Peña-Rosell A. Retratamiento endodóntico de premolar inferior con lesión periapical y laserterapia integrada. Presentación de un caso. **Medisur** [revista en Internet]. 2017 [citado 2017 Nov 23]; 15(4):[aprox. 5 p.]. Disponible en: <http://medisur.sld.cu/index.php/medisur/article/view/3405>

**Resumen**

Los tratamientos endodónticos son una solución primaria para conservar los dientes, aún después de fracasos iniciales es posible realizar con éxito un retratamiento. Por tales razones se presenta el caso de una paciente con una endodoncia incorrecta, que fue atendida en la Clínica de Especialidades de Cienfuegos, donde se le realizó un retratamiento y luego se aplicó laser de baja potencia con parámetros regenerativos para acelerar la reparación del tejido óseo periapical. Tras menos de un mes de evolución y 10 sesiones de laserterapia se obtuvieron resultados satisfactorios en la reparación del área periapical. Continúa siendo el retratamiento endodóntico la primera opción ante lesiones periapicales incipientes. La utilización del láser terapéutico de baja potencia acelera el proceso de reparación del tejido óseo periapical.

**Palabras clave:** terapéutica, endodoncia, diente premolar, terapia por luz de baja intensidad, traumatismo de los dientes

**Abstract**

Endodontic treatments are a primary solution for preserving teeth, even after initial failures, it is possible to successfully perform a retreat. For these reasons, the case of a patient with an incorrect endodontic treatment was attended at the Cienfuegos Specialty Clinic, where a retreatment was performed and then a low-power laser was applied with regenerative parameters to accelerate the repair of periapical bone tissue. After less than a month of evolution and 10 sessions of laser therapy, satisfactory results were obtained in the repair of the periapical area. Endodontic retreatment continues to be the first option for incipient periapical lesions. The use of the low power therapeutic laser accelerates the repair process of the periapical bone tissue.

**Key words:** therapeutics, endodontics, bicuspid, low-level light therapy, tooth injuries

**Aprobado: 2017-06-29 08:20:28**

**Correspondencia:** José Luis Capote Femenías. Universidad de Ciencias Médicas. Cienfuegos. [joseluiscf@jagua.cfg.sld.cu](mailto:joseluiscf@jagua.cfg.sld.cu)

## INTRODUCCIÓN

Actualmente la terapia endodóntica es cada vez más resolutive. El desarrollo de novedosos materiales, instrumentos rotatorios y técnicas microscópicas, sumados a la mejor comprensión de la anatomía del sistema de conductos radiculares, genera tratamientos más exitosos y respuestas biológicas más favorables en los tejidos periapicales. Este tratamiento se basa en el cumplimiento de la triada endodóntica a) preparación biomecánica b) control microbiano c) sistema de obturación de conductos, este último en todo el ancho y longitud, para aportar finalmente un correcto sellado.<sup>1</sup>

A pesar de lo anterior es común encontrar en la práctica clínica errores en el tratamiento endodóntico y por ende posteriormente se producen lesiones en el tejido periapical. En el caso anterior el retratamiento se indica como elección y alternativa a la cirugía periapical.<sup>2</sup> Por otra parte el uso del láser ha demostrado acelerar el proceso de reparación periapical, luego de realizada una correcta endodoncia o retratamiento.<sup>3,4</sup>

A continuación se presenta un caso donde se ejecutó una endodoncia incorrecta. Se realizó un retratamiento, y luego se aplicó láser de baja potencia con parámetros regenerativos para acelerar la reparación del tejido óseo periapical.

## PRESENTACIÓN DEL CASO

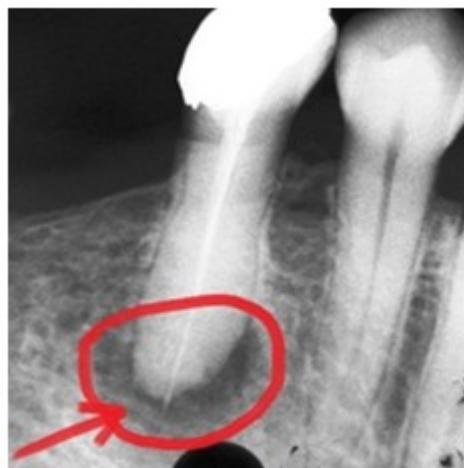Paciente femenina, de 53 años de edad que acudió a la Clínica de Especialidades de Cienfuegos por dolor localizado en un premolar inferior. Refirió dolor localizado de intensidad moderada en zona de 45.

Refirió haber recibido tratamiento endodóntico siete meses antes, manteniéndose asintomática hasta tres días antes, en que comenzó con dolor provocado a la masticación y localizado.

A la inspección se observó restauración de amalgama en 45, no se observaron caries dental ni otra restauración deficiente. La percusión horizontal y vertical en 45 fue positiva.

Se indicó la radiografía periapical que mostró una

lesión periapical bien definida, sobreobturbación del conducto radicular e insuficiente relleno y preparación biomecánica del sistema de conductos. (Figura 1).



**Figura 1.** Imagen radiográfica que muestra la lesión periapical y sobreobturbación del conducto radicular.

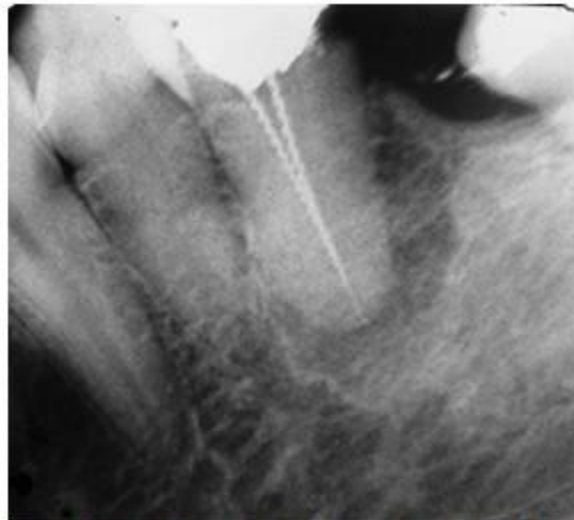
Para la solución inicial de la sintomatología dolorosa se le indicó ibuprofeno de 400 mg, una tableta cada ocho horas por tres días y desgaste selectivo de las cúspides vestibular y lingual, para disminuir el dolor provocado a la masticación. Se decidió establecer dos etapas de tratamiento.

Primera etapa: retratamiento endodóntico y restauración definitiva.

Segunda etapa: tratamiento con terapia láser de baja potencia.

Primera etapa: retratamiento endodóntico y restauración definitiva.

Inicialmente se retiró la restauración de amalgama y se realizó aislamiento absoluto con dique de caucho. Se utilizaron limas tipo Hedstroem grosor 30 x 25 mm para extraer la gutapercha y explorar el sistema de conductos detectando una tipología o configuración II, sistema de Vertucci (1991), la cual en la endodoncia anterior no se tomó en cuenta para su preparación biomecánica. (Figura 2).



**Figura 2.** Imagen que muestra tipología o configuración II del sistema de conducto, no tenida en cuenta en endodoncia anterior.

Se realizó medición de la longitud de trabajo, posteriormente se procedió a la preparación

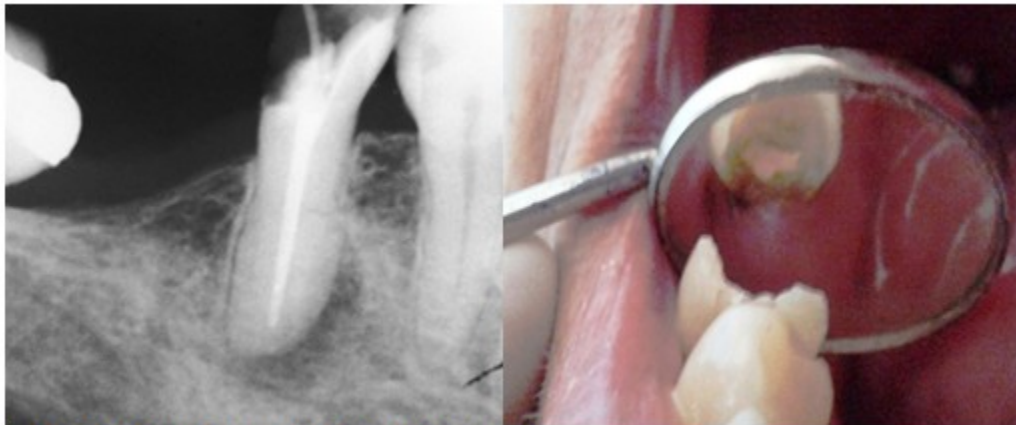
biomecánica mediante una técnica cervico apical utilizando escariadores y limas tipo Hedstroem hasta grosor 70. (Figura 3).



**Figura 3.** Imagen que muestra preparación biomecánica.

Se obturó con gutapercha y pasta de obturación

de conductos Grossfar® en una sola sesión. (Figuras 4 y 5).



**Figuras 4 y 5.** Imágenes que muestran la obturación.

Se restauró con composite fotopolimerizable, se comprobó la oclusión y se dieron indicaciones posoperatorias. Se extendió el tratamiento con ibuprofeno de 400 mg una tableta cada ocho horas por tres días más.

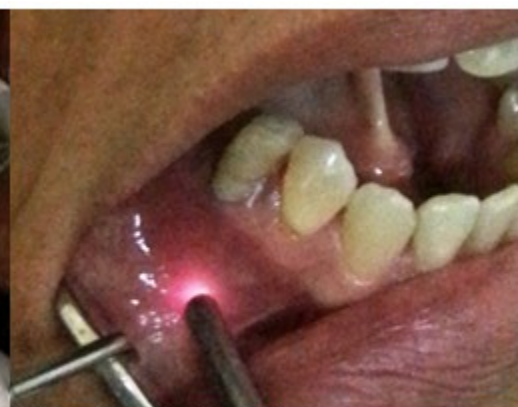Segunda etapa: tratamiento con láser de baja potencia.

Se utilizó el equipo laser de fabricación cubana,

marca Fisser -21. Utilizamos una punta con longitud de onda de 780 nm. Fueron aplicadas 10 sesiones de tratamiento en días alternos, se utilizó una técnica puntual local a 0,5 cm de distancia con un spot de 0,6 cm a 24 mw de potencia por 2 minutos, en la zona periapical de 45. La dosificación utilizada fue de 4,5 j/cm<sup>2</sup>. En esta etapa la paciente se encontró asintomática. (Figuras 6 y 7).



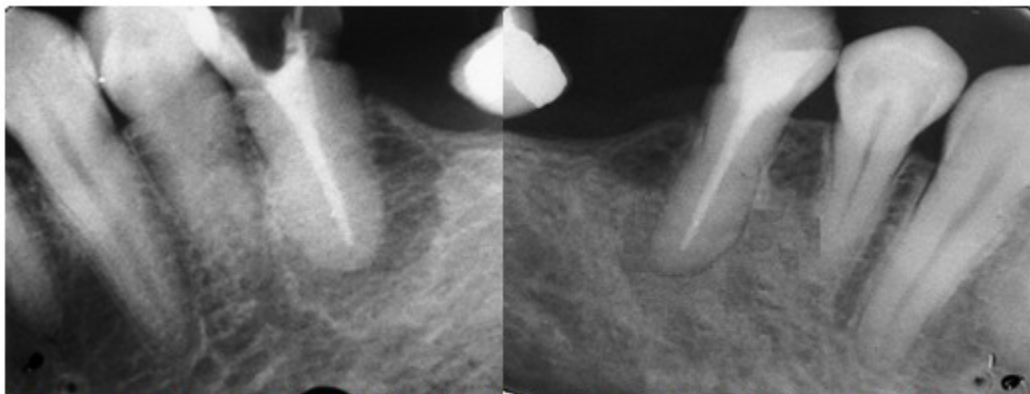
**Figura 6.** Equipo de láser.



**Figura 7.** Aplicación de láser

Se muestra radiografía periapical, antes de comenzar el tratamiento con laserterapia y

radiografía de control luego de 21 días y 10 sesiones de tratamiento con laserterapia. Obsérvese el aumento de la densidad ósea en la zona periapical en la figura 9. (Figuras 8 y 9).



**Figuras 8 y 9.** Zona periapical antes (8) y después de la aplicación el láser (9). Obsérvese el aumento de la densidad ósea en la zona periapical en la figura 9.

## DISCUSIÓN

Para realizar un correcto retratamiento endodóntico es necesario una adecuada planificación, de lo anterior dependerá el éxito o fracaso del mismo. El retratamiento va a posibilitar que por sí solo se regenere el tejido óseo periapical de forma natural. A pesar de lo anterior, autores como J Tuner, recomiendan el uso de laser de baja potencia como bioestimulante y regenerativo del tejido óseo periapical. La mayoría de los estudios realizados en los últimos 15 años reportan efectos beneficiosos.<sup>5</sup>

La acción del láser de baja densidad de energía en la reparación tisular, se basa en el incremento de la multiplicación celular, la activación en la producción de colágeno y fosfatasa alcalina, la activación del endotelio vascular, aumento de fibras colágenas y elásticas, regeneración de fibras nerviosas y de tejido óseo, incremento en la velocidad de crecimiento de los vasos sanguíneos a partir de los ya existentes y la inducción a partir de las células epiteliales adyacentes a la lesión de la reepitelización obteniendo como resultado la reparación acelerada y completa de los tejidos dañados.<sup>6,7</sup>

Varios autores plantean haber combinado con

éxito esta terapia con otros materiales biocompatibles de regeneración ósea, obteniendo una notable tasa de éxito.<sup>8,9</sup> Otros investigadores optan por una reparación natural del tejido periapical, luego de un correcto tratamiento endodóntico, y refieren obtener resultados y evidencias radiográficas entre seis meses y un año.<sup>10</sup>

En el caso clínico presentado se realizó un retratamiento en 45, donde se observa radiográficamente un área periapical debido a un deficiente tratamiento endodóntico inicial. Luego de terminado se aplicaron 10 sesiones de laser de baja potencia, obteniendo en un breve tiempo una satisfactoria reparación del tejido periapical. En investigación realizada por Giralt 2012, refiere que en 50 pacientes estudiados, el grupo tratado con láser de baja potencia evolucionó más rápidamente que el grupo de control.<sup>4</sup>

Se puede concluir que continúa siendo el retratamiento endodóntico la primera opción ante lesiones periapicales incipientes. La utilización del láser de baja potencia, acelera el proceso de reparación del tejido óseo periapical.

## REFERENCIAS BIBLIOGRÁFICAS

1. Vásquez C, Palma AM. Permeabilidad apical y sus múltiples facetas en endodoncia. Revista ANACEO. 2014 ; 1 (1): 10-6.
2. Marroquín Peñaloza T, García Guerrero CC. Guía de diagnóstico clínico para patologías pulpares y periapicales. Versión adaptada y



actualizada del Consensus Conference Recommended Diagnostic Terminology. Revista Facultad de Odontología Universidad de Antioquia. 2015 ; 26 (2): 398-424.

3. Valdivié Provance JR, Díaz Díaz D, Pausa Carmenate M, Lima Álvarez L. Tratamiento combinado de cirugía periapical y laser quirúrgico, en lesión endoperiodontal. Presentación de un caso [Internet]. La Habana: CIE; 2015. [ cited 23 Feb 2017 ] Available from: [http://actasdecongreso.sld.cu/.../TRATAMIENTO\\_COMBINADO\\_DE\\_CIRUGÍA](http://actasdecongreso.sld.cu/.../TRATAMIENTO_COMBINADO_DE_CIRUGÍA).

4. Quintana Giralt M, Quintana Díaz JC, Ferro Benítez PP. Empleo de la laserterapia en la reparación ósea periapical. Revista de Ciencias Médicas de La Habana. 2012 [ cited 23 Feb 2015 ] ; 18 (2): 90-100.

5. Tunér J. Dental Laser Phototherapy. In: Lanzafame R, Abrahamse H, editors. Photomedicine and laser surgery. Johannesburg: University of Johannesburg; 2014. p. 313-14.

6. Donnarumma G, De Gregorio V, Fusco A, Farina E, Baroni A, Esposito V, et al. Inhibition of

HSV-1 replication by láser diode-irradiation: possible mechanism of action. Int J Immunopathol Pharmacol. 2010 ; 23 (4): 1167-76.

7. Del Salto Ávila ED, Erika D. Eficacia del láser terapéutico de baja potencia en el proceso de cicatrización postexodoncia de terceros molares superiores erupciona. Quito: Universidad de las Américas; 2016.

8. Capote Femenías JL. Lesión endoperiodontal y tratamiento integrado para regeneración ósea. Presentación de un caso. Gaceta Dental. 2012 ; 23: 172-81.

9. He WL, Li CJ, Liu Z, Sun JF, Hu ZA, Yin X, Zou SJ. Efficacy of low-level laser therapy in the management of orthodontic pain: a systematic review and meta-analysis. Lasers Med Sci. 2013 ; 28 (6): 1581-9.

10. Alemán Garibaldi N, Rojo Toledano M, Sarduy Bermúdez L. Lesión endoperiodontal combinada secundaria a un traumatismo incisal. Rev Cubana Estomatol [revista en Internet]. 2015 [ cited 9 Mar 2016 ] ; 52 (1): [aprox. 11p]. Available from: [http://scielo.sld.cu/scielo.php?script=sci\\_arttext&pid=S0034-75072015000100010](http://scielo.sld.cu/scielo.php?script=sci_arttext&pid=S0034-75072015000100010).