

PRESENTACIÓN DE CASO

Meningoencefalitis por *Cryptococcus*. Presentación de un caso

Meningoencephalitis by *Cryptococcus*. Case presentation

Idalmis Reyes Rodríguez¹ María Odeymi Urdanivia Cruz¹ Mavis Pórtela Sánchez¹

¹ Hospital General Universitario Dr. Gustavo Aldereguía Lima, Cienfuegos, Cienfuegos, Cuba, CP: 55100

Cómo citar este artículo:

Reyes-Rodríguez I, Urdanivia-Cruz M, Pórtela-Sánchez M. Meningoencefalitis por *Cryptococcus*. Presentación de un caso. **Medisur** [revista en Internet]. 2016 [citado 2024 Jun 30]; 14(6):[aprox. 4 p.]. Disponible en: <http://medisur.sld.cu/index.php/medisur/article/view/3396>

Resumen

El *Cryptococcus neoformans* es un hongo levaduriforme capsulado, con marcado neurotropismo; es el agente causal de la criptococosis, infección micótica profunda, de curso subagudo o crónico, considerada como oportunista. La meningitis criptocócica presenta características clínicas distintivas. La mayoría de las veces se adquiere fuera del hospital y se desarrolla subagudamente. Si no se trata oportunamente puede ser fatal en algunas semanas. Por tales razones se decidió la publicación del caso de una paciente femenina, de 60 años de edad que fue traída al Hospital Gustavo Aldereguía, de Cienfuegos, con cefalea y toma de la conciencia. Al interrogatorio se recogió el antecedente de sufrir por cefalea sin causa aparente desde hacía un tiempo atrás. Fue ingresada en el Servicio de Cuidados Intensivos con toma de la conciencia. Se realizaron varios exámenes complementarios, entre ellos, estudios microbiológicos del líquido cefalorraquídeo y toma de muestras de hemocultivos, según las normas establecidas, donde se aisló *Cryptococcus neoformans*. Lamentablemente, al ser diagnosticada tiempo después de adquirir la infección, esta paciente falleció.

Palabras clave: meningoencefalitis, *cryptococcus neoformans*, meningitis criptocócica, infecciones oportunistas

Abstract

Cryptococcus neoformans is a yeast-capped fungus, with marked neurotropism; it is the causal agent of cryptococcosis, deep fungal infection, of sub-acute or chronic course, considered as opportunistic. Cryptococcal meningitis presents distinctive clinical characteristics. In most cases it is acquired out of the hospital and develops sub acutely. If it is not treated it can be fatal in a few weeks. For these reasons it was decided the publication of this case of a 60 year old female patient who was brought to the Gustavo Aldereguía Hospital in Cienfuegos, with headache and loss of consciousness. On questioning there was information of a personal antecedent of headaches without apparent cause for some time ago. She was admitted conscious at the ICU. Some tests were performed, among them, microbiological study of cerebrospinal fluid and blood culture samples were taken, according to the standards established, were *Cryptococcus neoformans* was isolated. Unfortunately after having been diagnosed the patient died.

Key words: meningoencephalitis, *cryptococcus neoformans*, meningitis, cryptococcal, opportunistic infections

Aprobado: 2016-11-17 16:04:36

Correspondencia: Idalmis Reyes Rodríguez. Hospital General Universitario Dr. Gustavo Aldereguía Lima. Cienfuegos. gudeliorge@jagua.cfg.sld.cu

INTRODUCCIÓN

La criptococosis es una infección micótica de distribución mundial, producida principalmente por el complejo *Cryptococcus neoformans* / *Cryptococcus gattii*, hongos levaduriformes y capsulados ambos que se encuentran ampliamente distribuidos en la naturaleza. *C. neoformans* afecta principalmente a personas inmunocomprometidas y *C. gattii* a pacientes inmunocompetentes expuestos al nicho ecológico del hongo. Por lo general la puerta de entrada es por vía respiratoria y posteriormente se disemina a otras regiones del cuerpo, principalmente al sistema nervioso central.

La infección aparece después de inhalar las esporas fúngicas, que están presentes en el ambiente. Es una micosis considerada como oportunista y se puede presentar en forma aguda, subaguda o crónica. Las manifestaciones clínicas son polimórficas, dependen en muchos casos del grado de inmunosupresión del paciente.

En las personas inmunocompetentes, por lo general, se manifiesta como infección pulmonar primaria, pero en las personas inmunodeprimidas, las manifestaciones iniciales, a menudo, se deben a la propagación hematogena a las meninges, con meningitis subaguda o crónica. Otras localizaciones de la infección diseminada son los riñones, próstata, huesos y piel, en esta última en forma de pústulas, pápulas, placas, úlceras o masas subcutáneas. La meningitis no tratada ocasiona la muerte en el término de semanas o meses. En pocos casos se describen infecciones cutáneas primarias.^{1,2}

La literatura refiere que el género *Cryptococcus* incluye alrededor de 100 especies, de las cuales solo el complejo *Cryptococcus neoformans*/*C. gattii* son consideradas patógenos para los humanos, aunque existen referencias en la literatura de otras especies que causan enfermedad esporádicamente (*C. albidus*, *C. laurentii*, *C. uniguttulatus*, *C. humicola*, *C. curvatus*, *C. luteolus*) *C. neoformans* está dividido en tres variedades: *C. neoformans* var. *grubii* (Serotipo A), *C. neoformans* var. *neoformans* (serotipo D), e híbridos de ambas variedades (serotipo AD). *C. gattii* tiene los serotipos B y C además híbridos de *C. gattii* *C. neoformans* var. *neoformans* (serotipo BD) y de *C. gattii* *C. neoformans* var. *grubii* (Serotipo AB) han

sido recientemente descritos.³

El *Cryptococcus neoformans* puede afectar a individuos inmunocompetentes, a los que causa infecciones localizadas clínicas y subclínicas, y los factores de riesgo más importantes identificados son: el uso de corticosteroides, los procesos linfoproliferativos y los trasplantes de órganos. La criptococosis es una entidad considerada emergente dado la incidencia creciente en el mundo entero. No obstante, es una enfermedad poco común en pacientes sin inmunodepresión, aunque se han reportado varios casos en pacientes inmunocompetentes.⁴⁻⁶

La especie *C. neoformans* presenta una amplia distribución mundial y se reporta en todas las latitudes. Existen resultados de trabajos que demuestran la presencia de este agente en la región oriental y occidental de Cuba, porque los casos estudiados procedían de diferentes provincias de estas regiones de la isla y no estaban relacionados entre sí.⁷

Por ser poco común, y para demostrar la importancia de un diagnóstico precoz, se decidió la presentación de este caso.

PRESENTACIÓN DEL CASO

Paciente femenina, de 60 años de edad, con historia epidemiológica de haber tenido cría de aves en su hogar. Comenzó con un cuadro de cefalea intensa en el mes de diciembre, que se aliviaba poco con analgésicos. Acudió al facultativo y se le realizaron algunas investigaciones mediante las que se observaron cambios degenerativos en columna cervical. Se le indicó tratamiento con analgésicos y esteroides, sin mejoría. Se añadió como otro síntoma la fiebre y la cefalea aumentó su intensidad. En el mes de enero comenzaron a aparecer algunos cambios neurológicos como desorientación. Ingresó el día 10 de febrero en la Unidad de Cuidados Intensivos Polivalentes con una impresión diagnóstica de encefalitis viral, tras la supresión del tratamiento con esteroides. Luego comenzó con un cuadro de desorientación en tiempo, espacio y persona, por lo que se adicionó al tratamiento Claforam, Aciclovir y Vancomicina. Se le realizó el día 11 de febrero toma de muestra de hemocultivo y líquido cefalorraquídeo, con el objetivo de realizar examen directo y cultivo del mismo. La coloración de tinta china del examen directo del líquido cefalorraquídeo se informó como negativo, el día 13 de febrero tras la observación diaria del

cultivo, se observó crecimiento de colonias, a las cuales se les realizó tinción de Gram y se encontraron células levaduriformes por lo que se realizó tinta china y se observaron células levaduriformes capsuladas. Se informó al servicio con urgencia por la sospecha inmediata de la presencia de *Criptococcus*, diagnóstico en el que no se había pensado. El cuadro clínico de la paciente continuo con deterioro, hemiparesia derecha, arritmia respiratoria, cuadros de apnea. El día 14 de febrero se observaron en el subcultivo del hemocultivo crecimiento de las colonias características, posteriormente con la coloración de tinta china se corroboraron las típicas células levaduriformes capsuladas.

En el caso del procesamiento de la sangre para el hemocultivo micológico, se inocularon en dos frascos del medio de cultivo correspondiente por las normas establecidas, Saboraud simple en 2,5 ml de sangre, se incubó un frasco a temperatura ambiente y el otro a 37 grados; se realizó subcultivo a las 72 horas en el medio de cultivo solidificado en cuña para ver la morfología colonial que se correspondió con las típicas colonias de crecimiento rápido, poco elevadas, de bordes enteros mucoides brillantes, que al principio son de color beige, y al envejecer el cultivo se vuelven de color pardo, como ocurrió en este caso. (Figura 1).




Figura 1. Imágenes que muestran las colonias color beige que al envejecer se tornan color pardo.

Se realizaron además otras pruebas para el diagnóstico de criptococosis dada su incapacidad para fermentar carbohidratos, su capacidad de asimilar el inositol y la producción de ureasa. (Figura 2).

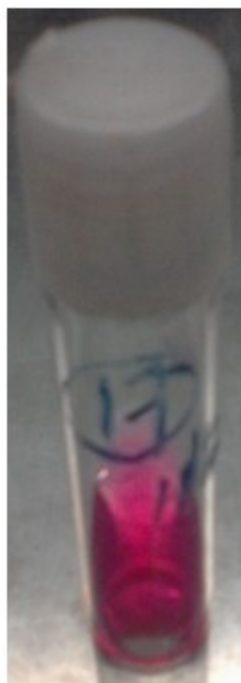

Figura 2. Imagen donde se observa el color rosado intenso en el medio de cultivo urea porque este microorganismo produce la enzima ureasa.

A la paciente se le había retirado el Aciclovir agregándose el Anfotericin b, siguió con deterioro de la conciencia y estado de coma. No se recogieron signos de hipertensión endocraniana en la resonancia magnética. El día 21 de febrero falleció. Se recogió en la necropsia el hallazgo de una neoplasia oculta.

DISCUSIÓN

La infección por *C. neoformans* se produce por vía inhalatoria, por la inhalación de esporas, es subclínica y transitoria. Si el número de microorganismos inhalados es considerable se puede diseminar por vía hematógena al sistema nervioso central, hueso, próstata y la piel e iniciarse una infección pulmonar crónica y transmitir el hongo a otros sitios anatómicos involucrando fundamentalmente áreas cutáneo-mucosas y meníngea. La meningitis o las lesiones focales cerebrales constituyen el cuadro clínico más típico. La respuesta del organismo ante la infección depende principalmente de la inmunidad celular.³

No todos los individuos desarrollan la enfermedad, porque este proceso está condicionado por tres factores fundamentales como el estado de los mecanismos de defensa del hospedador, la virulencia del agente infectante y la cuantía del inóculo, que se podría diseminar rápidamente o después de un período de latencia a sitios extrapulmonares, con particular predilección por el cerebro.^{8,9}

La meningitis criptocócica presenta características clínicas distintivas. La mayoría de las veces se adquiere fuera del hospital y se desarrolla subagudamente, como las otras infecciones fungicidas o tuberculosis. Si no se trata oportunamente puede ser fatal en algunas semanas. Por lo general, los síntomas iniciales son dolor de cabeza, náuseas y vómitos, así como también cambios mentales en la mitad de los pacientes aproximadamente; sin embargo, en otros afectados, el dolor de cabeza, la fiebre y la rigidez de cuello están ausentes en su conjunto.¹⁰

El agente causal responsable de la mayoría de los casos de criptococosis humana es la levadura capsulada *Cryptococcus neoformans*, de la cual han sido descritas dos variedades: *C. neoformans* var. *neoformans* (serotipos A, D y AD) y *C. neoformans* var. *gattii* (serotipos B y C), ambas patógenas al hombre, las cuales presentan propiedades bioquímicas, serológicas y ecológicas que permiten diferenciarlas entre sí y hacen posible su identificación.^{11,12}

Esta paciente presentó un cuadro clínico que comenzó paulatinamente con un cuadro febril desconocido, al cual se añadieron manifestaciones neurológicas, que se evidenciaron en su caso con cefalea y fiebre, de inicio insidioso hasta hacerse continua y progresiva, además de presentar desorientación en tiempo, espacio y persona. Tenía como antecedente el haber criado aves en su hogar.

En estos casos, si el diagnóstico no se realiza precozmente, el paciente llega a presentar hipertensión endocraneana, con papiledema, degradación de la conciencia y signos focales.

Se aislaron en el cultivo del líquido cefalorraquídeo en sangre y medio de Sabouraud las típicas colonias características ya descritas de *Cryptococcus neoformans*. La paciente presentó las formas clínicas meningoencefalitis crónica y criptococemia, que es común en esta enfermedad. La paciente no respondió al tratamiento con antimicóticos y falleció. En la

autopsia se describió el hallazgo importante de una neoplasia oculta (renal).

Teniendo en cuenta lo anterior cabe destacar lo importante que resulta un diagnóstico precoz y realizar oportunamente el estudio del LCR.

REFERENCIAS BIBLIOGRÁFICAS

1. Brandt M, Severo L. Criptococosis. In: Heymann DL, editors. El control de las enfermedades transmisibles. Washington: OPS; 2011. p. 108-9.
2. Da Silva BK, Freire AK, Bentes Ados S, Sampaio IL, Santos LO, Dos Santos MS, et al. Characterization of clinical isolates of the *Cryptococcus neoformans*-*Cryptococcus gattii* species complex from the Amazonas State in Brazil. *Rev Iberoam Micol* [revista en Internet]. 2012 [cited 20 Ene 2014]; 29 (1): [aprox. 4p]. Available from: <http://www.reviberoammicol.com/2012-29/040043.pdf>.
3. Tello M, Gutiérrez E, Béjar V, Galarza C, Ramos W, Ortega AG. Criptococosis. *Rev Méd Risaralda*. 2013 ; 19 (2): 147-53.
4. Paz Rodríguez MT. Neurocriptococosis crónica en un paciente inmunocompetente. *Rev Ciencias Médicas* [revista en Internet]. 2014 [cited 20 Ene 2014]; 18 (6): [aprox. 8p]. Available from: http://scielo.sld.cu/scielo.php?script=sci_arttext&pid=S1561-31942014000600020.
5. Rocha KC, Pinhal C, Cavalcanti S, Vidal M, Toscano M, Moraes Vasconcelos D, et al. Lymphocyte transformation assay for *C* neoformans antigen is not reliable for detecting cellular impairment in patients with Neurocryptococcosis. *BMC Infect Dis* [revista en Internet]. 2012 [cited 15 Ene 2014]; 12: [aprox. 11p]. Available from: <http://www.ncbi.nlm.nih.gov/pmc/articles/PMC3556098/>.
6. Illnait Zaragoza MT, Martínez Machín GF, Fernández Andreu CM, Hagen F, Boekhout T, Klaassen CH, et al. Microsatellite typing and susceptibilities of serial *Cryptococcus neoformans* isolates from Cuban patients with recurrent cryptococcal meningitis. *BMC Infect Dis* [revista en Internet]. 2010 [cited 12 Feb 2014]; 10: [aprox. 12p]. Available from: <http://www.biomedcentral.com/1471-2334/10/289/>.
7. Illnait Zaragoza MT, Martínez GF, Fernández Andreu CM, Marchena Bequer JJ, Perurena MR. Contribución al estudio de la criptococosis infantil en Cuba. *Rev Cubana Med Trop* [revista en Internet]. 2013 [cited 12 Feb 2014]; 65 (1): [aprox. 13p]. Available from: http://scielo.sld.cu/scielo.php?script=sci_arttext&pid=S0375-07602013000100009.
8. Casadevall A. Cryptococci at the brain gate: break and enter or use a Trojan horse?. *J Clin Invest*. 2010 ; 120: 1389-92.
9. Calderón F, Ibáñez C, González-Hernández J. Meningitis criptocócica en paciente VIH positivo: Revisión a propósito de un caso clínico. *Revista Memoriza.com*. 2009 ; 5: 34-44.
10. Gámez Rodríguez O, Romero Calzado D, Bizet Altes O. Meningoencefalitis letal por criptococosis en una mujer de mediana edad. *MEDISAN* [revista en Internet]. 2013 [cited 12 Feb 2014]; 17 (10): [aprox. 7p]. Available from: http://bvs.sld.cu/revistas/san/vol17_10_13/san151710.htm.
11. Martínez Machín G, Barrial de la Rosa L, Illnait Zaragoza M, Valdés Hernández IC, Fernández Andreu CM, Perurena MR, et al. Utilidad de la D-prolina en la diferenciación de las variedades de *Cryptococcus neoformans*. *Rev Cubana Med Trop*. 2004 ; 56 (1): 77-9.
12. Fernández Andreu CM, Martínez Machín G, Illnait MT, Perurena Lancha MR, González Miranda M. Identificación de *Cryptococcus neoformans* var. *neoformans* en aislamientos clínicos cubanos. *Rev Cubana Med Trop*. 1998 ; 50 (2): 12-8.