

IMAGEN EN LA MEDICINA

Pseudoacalasia tumoral

Tumoral Pseudoachalasia

Obel Alcides Guerra Leal¹

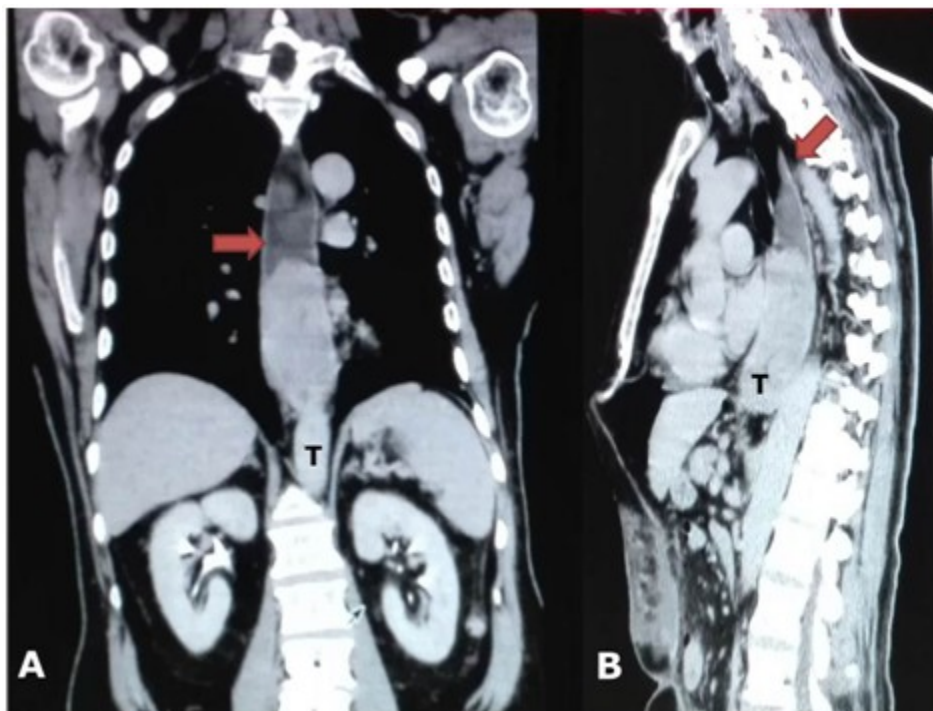
¹ Hospital General Docente Enrique Cabrera Cossío, La Habana, La Habana, Cuba, CP: 10800

Cómo citar este artículo:

Guerra-Leal O. Pseudoacalasia tumoral. **Medisur** [revista en Internet]. 2017 [citado 2024 Nov 12]; 15(3):[aprox. 1 p.]. Disponible en: <http://medisur.sld.cu/index.php/medisur/article/view/3369>

Aprobado: 2017-04-06 10:20:12

Correspondencia: Obel Alcides Guerra Leal. Hospital General Docente Enrique Cabrera Cossío. La Habana oaguerra@infomed.sld.cu



Tomografía axial computarizada con contraste endovenoso de un paciente de 70 años, con disfagia progresiva de dos meses de evolución que llegó a ser total. Los exámenes de laboratorio mostraron anemia e hipoalbuminemia. Se realizó endoscopia digestiva superior donde se diagnosticó estenosis tumoral de la unión esofagogástrica y se tomó muestra para biopsia. En los cortes sagitales (A y B) se observó dilatación del esófago con nivel líquido en su interior (flecha) y estenosis tumoral del tercio inferior del esófago (T) que impresiona una

acalasia esofágica. La biopsia endoscópica resultó adenocarcinoma de la unión gastroesofágica. En los cortes axiales del estudio tomográfico, se observaron lesiones metastásicas óseas en la pelvis, por lo que se concluyó el caso como tumor de la unión esofagogástrica en estadio IV. Se decidió realizar tratamiento paliativo con quimioterapia y yeyunostomía alimentaria.

REFERENCIAS BIBLIOGRÁFICAS