

## COMUNICACIÓN BREVE

# Cirugía reparadora del párpado inferior en pacientes afectados por carcinomas basocelulares

## Reconstructive surgery of the lower eyelid in patients affected by basocelular carcinoma

Bernaldo Canto Vidal<sup>1</sup> Tania Canto Vigil<sup>1</sup> Danny González Sánchez<sup>1</sup> Alain Soto Ugalde<sup>1</sup>

<sup>1</sup> Hospital General Universitario Dr. Gustavo Aldereguía Lima, Cienfuegos, Cienfuegos, Cuba, CP: 55100

**Cómo citar este artículo:**

Canto-Vidal B, Canto-Vigil T, González-Sánchez D, Soto-Ugalde A. Cirugía reparadora del párpado inferior en pacientes afectados por carcinomas basocelulares. **Medisur** [revista en Internet]. 2016 [citado 2024 Nov 29]; 14(6):[aprox. 4 p.]. Disponible en: <http://medisur.sld.cu/index.php/medisur/article/view/3364>

### Resumen

**Fundamento:** Los pacientes con lesiones palpebrales causadas por carcinoma basocelular, acuden regularmente a las consultas de Dermatología, Oftalmología, Cirugía Reconstructiva y Cirugía Maxilofacial. Cuando el tratamiento quirúrgico de estas lesiones no es adecuado, pueden aparecer secuelas, tales como, deformaciones palpebrales que ocasionan dificultades funcionales y estéticas.

**Objetivo:** describir los resultados de la técnica quirúrgica de Castañón modificada para la reparación del párpado inferior en pacientes afectados por carcinomas basocelulares.

**Métodos:** se realizó un estudio de serie de casos, con pacientes afectados por carcinomas basocelulares. Estos fueron operados por la técnica de la exéresis total o parcial del párpado inferior en forma de triángulo y con reconstrucción inmediata, en el Hospital Dr. Gustavo Aldereguía Lima, de Cienfuegos, en el año 2015.

**Resultados:** de los 15 pacientes operados, 9 fueron mujeres y 6 hombres, todos de color de la piel blanco, con edades comprendidas entre 60 y 80 años. En todos se utilizó colgajo miocutáneo, acompañado de una fina lámina de cartílago de la concha auricular. De los 15 pacientes operados solo uno tuvo una evolución tórpida, pero al final el resultado fue satisfactorio.

**Conclusión:** la modificación realizada a la técnica introducida por Castañón tiene la ventaja de que evita la pérdida innecesaria de tejido, al no tener que extirpar en forma rectangular una extensa lesión. Su efectividad quedó evidenciada en la totalidad de los pacientes.

**Palabras clave:** neoplasias de los párpados, carcinoma basocelular, procedimientos quirúrgicos reconstructivos, colgajo miocutáneo

### Abstract

**Foundation:** Patients with parpebral lesions caused by basocelular carcinomas, come regularly to the Dermatology, Ophthalmology, and Reconstructive Surgery and Maxillofacial surgery consultations. When the surgical treatment of these lesions is not adequate, there may be sequelae such as palpebral deformations which cause functional and esthetics difficulties.

**Objective:** to describe the results of the Castañón surgical technique modified for repairing the lower eyelid of patients affected by basocelular carcinomas.

**Methods:** a study of case series was used, with patients affected by basocelular carcinomas. They were operated by the technique of total or partial excision of the lower eyelid in triangle form and with immediate reconstruction, in the Hospital Dr. Gustavo Aldereguía Lima. Cienfuegos in the year 2015.

**Results:** from the 15 patients who were operated, 9 were women and sex men, all of white race aged between 60 and 80 years. In all it was used the myocutaneous flap, together with a thin layer of cartilage of the auricular concha. From the 15 patients who were operated only one had a torpid evolution, but in the end the result was satisfactory.

**Conclusion:** the modification to the technique introduced by Castañón has the advantage that it avoids the unnecessary loss of tissue, not having to remove in a rectangular form an extensive lesion. Its effectiveness was evidenced in all the patients.

**Key words:** eyelid neoplasms, carcinoma, basal cell, reconstructive surgical procedures, myocutaneous flap

**Aprobado:** 2016-10-19 10:39:26

**Correspondencia:** Bernaldo Canto Vidal. Hospital General Universitario Dr. Gustavo Aldereguía Lima. Cienfuegos [canto@jagua.cfg.sld.cu](mailto:canto@jagua.cfg.sld.cu)

## INTRODUCCIÓN

Los tumores epiteliales malignos tienen una alta incidencia en pacientes geriátricos, especialmente en las zonas del cuerpo más expuestas a la luz ultravioleta. Entre ellos, los carcinomas basocelulares aparecen con mayor frecuencia en párpados inferiores, mientras que los epidermoides afectan generalmente al párpado superior.<sup>1</sup> Los pacientes con este tipo de lesión acuden regularmente a las consultas de Dermatología, Oftalmología, Cirugía Reconstructiva y Cirugía Maxilofacial. Cuando el tratamiento quirúrgico de estas lesiones no es adecuado, pueden aparecer secuelas, como por ejemplo, deformaciones palpebrales que ocasionan dificultades funcionales y estéticas.

A finales de la década del 70, Castañón introdujo una técnica para la reconstrucción del labio en pacientes con cáncer de labio.<sup>2</sup> En este estudio se propone una técnica al alcance de las distintas especialidades, con el propósito de hacer la exéresis completa de la lesión en el primer acto quirúrgico, sin afectar el funcionamiento palpebral, y que además pueda ser aplicada en las mutilaciones por traumatismos, en extensos tumores del párpado inferior y en las deformidades residuales.

Lo más novedoso de este trabajo es la utilización de un colgajo pediculado de piel que puede ser aplicado en grandes defectos del párpado inferior sin dejar secuelas, pero debe estar acompañado de alguna estructura que no permita que la piel se retraiga y se produzca el ectropión, dando

lugar a la exposición conjuntival, epífora y otras afecciones.

El objetivo de este trabajo es describir los resultados de la aplicación de la técnica quirúrgica modificada de la técnica de Castañón, en la reparación del párpado inferior en pacientes afectados por carcinomas basocelulares.

## MÉTODOS

Se realizó un estudio de serie de casos, en el Servicio de Cirugía Maxilofacial del Hospital Gustavo Aldereguía Lima, de Cienfuegos, en el año 2015. Fueron intervenidos quirúrgicamente 15 pacientes portadores de grandes carcinomas basocelulares del párpado inferior, para realizarles exéresis total del párpado y reconstrucción inmediata.

Descripción de la técnica quirúrgica. (Figura 1).

Se realizó la exéresis total del párpado inferior, incluyendo membrana tarsal y procediendo luego a su reconstrucción. Se confeccionó colgajo miocutáneo triangular con un pedículo de irrigación. El punto 1 fue llevado a ocupar el espacio del párpado inferior de acuerdo al ancho de este, acompañado de una fina lámina de cartílago de concha auricular, la cual se colocó debajo de la piel del borde libre del colgajo en forma de bolsillo. La piel fue fijada al periostio, ocupando el lugar de la mucosa en contacto con la conjuntiva, utilizando sutura de vicryl 6-0, la cual se adapta al medio húmedo a los siete días.

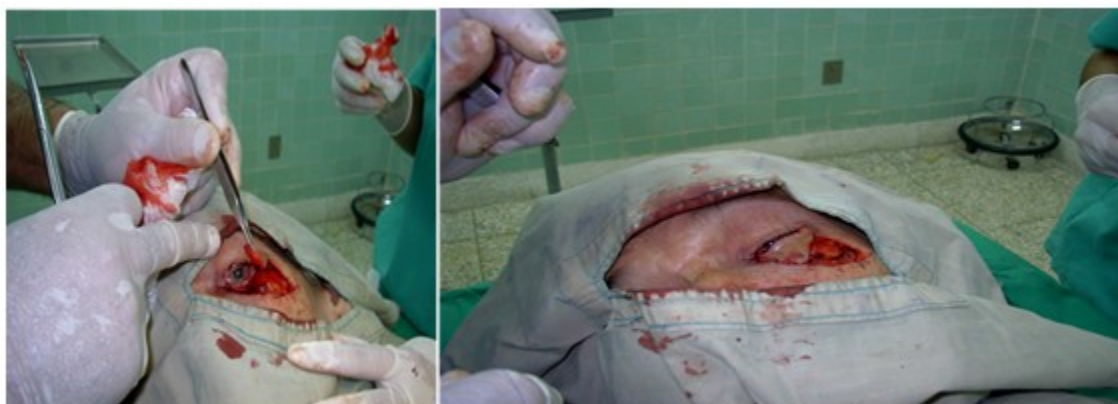

**Figura 1.** Diseño de la técnica modificada. El punto 2 corresponde a la altura del lecho. El punto 3 es llevado a ocupar el borde inferior de la herida.

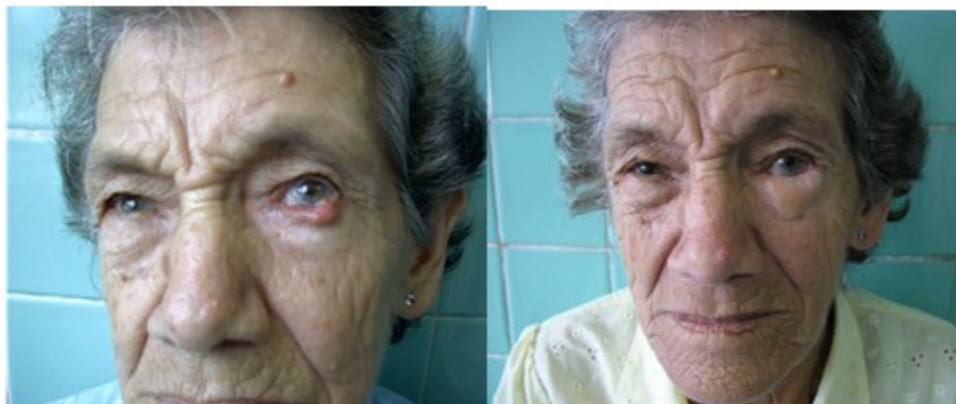
Esta investigación contó con la aprobación del Consejo Científico del Hospital. Las imágenes y datos han sido utilizados previo consentimiento informado a los pacientes.

**RESULTADOS**

De los 15 pacientes operados, 9 fueron mujeres y 6 hombres, todos de color de la piel blanco, con edades comprendidas entre 60 y 80 años. En todos se utilizó colgajo miocutáneo, acompañado de una fina lámina de cartílago de la concha auricular. De los 15 pacientes operados solo uno tuvo una evolución tórpida, pero al final el resultado fue satisfactorio. (Figura 2, Figura 3).



**Figura 2.** Momentos del acto quirúrgico que muestran la aplicación de la técnica descrita.



**Figura 3.** Vista preoperatoria (a la izquierda) y posoperatoria (a la derecha) de una de las pacientes.

## DISCUSIÓN

La técnica quirúrgica descrita y aplicada a 15 pacientes, tiene múltiples ventajas, por ejemplo, no necesita injerto de mucosa, puede emplearse o no injerto de cartílago autógeno, en dependencia del tamaño del ectropión. Mc Gregor utilizó el principio de la Z plástica, no obstante tener el inconveniente del ectropión, si no existe una planificación adecuada.<sup>3</sup> Otros autores también describen excelentes resultados al realizar exéresis total o parcial del párpado inferior y su reconstrucción inmediata.<sup>4</sup>

La técnica de reconstrucción del párpado en Y convertida en Y, aplicada por Dieffenbach, es eficiente, pero en la reconstrucción parcial del párpado inferior; la de Abbe funciona para una parte del párpado; y la de Fricke se utiliza para la mitad externa y el colgajo de rotación de la mejilla, colgajo lateral de Triper, injertos cutáneos o mucocartilaginoso y glabellar.<sup>4,6</sup>

Existen personas más sensibles a la luz solar, en ese caso se encuentran las de piel hipocrómica, en las cuales el riesgo de padecer de carcinomas basocelulares se incrementa, con una incidencia de 99 % de personas de la raza blanca,<sup>7</sup> lo cual se confirma con la serie estudiada.

En la técnica descrita en este estudio, la ventaja más importante es que se garantiza la extirpación del párpado completo, que a veces es insuficiente. Existen otras técnicas para corregir deformidades de los párpados, algunos utilizan el

colgajo fronto temporal o tejidos vecinos, con la dificultad del cierre de la zona donante. Sin embargo, nuestra técnica no produce deformidad de la piel en el área vecina y logra la reconstrucción total del párpado inferior en un solo tiempo quirúrgico, además puede ser utilizada en los traumatismos severos. En los últimos años se ha empleado el injerto compuesto de cartílago de mucosa nasal tomada del septum nasal, con el inconveniente de las molestias que puede sufrir el paciente al tomar el injerto, por lo sensible de esta área, así como por temor a alguna deformidad residual.<sup>2,6-9</sup> En la técnica quirúrgica que preconizamos el colgajo tiene irrigación propia, debido a la microcirculación que existe, lo cual es una ventaja sobre los injertos miocutáneos libres, aunque tiene la limitación de que puede irritar la córnea los primeros días, ya que la piel está queratinizada.

La técnica quirúrgica radical del párpado inferior con reconstrucción inmediata, es una técnica sencilla que puede ser realizada en cualquier hospital. Posibilita la rehabilitación de los pacientes afectados en un solo tiempo quirúrgico y, el corte triangular en lugar del rectangular, ofrece una ventaja marcada con respecto a la técnica de Castañón.

## REFERENCIAS BIBLIOGRÁFICAS

1. Gómez Cabrera CG, Herrera Soto M, Falcón Márquez I, Agramante Centelles I. Tumores

- Benignos de los párpados. *Rev Cubana Oftalmol* [revista en Internet]. 2001 [ cited 15 Oct 2015 ] ; 14 (2): [aprox. 6p]. Available from: [http://scielo.sld.cu/scielo.php?script=sci\\_arttext&pid=S0864-21762001000200009](http://scielo.sld.cu/scielo.php?script=sci_arttext&pid=S0864-21762001000200009).
2. Castañón Roche L. Queiloplastia en cáncer de labio. *Rev Cubana Cir.* 1978 ; 17: 259-269.
  3. Coiffman F, editors. *Cirugía plástica, reconstructiva y estética*. 2da. ed. Barcelona: Mason-Salvat; 1994. p. 597-602.
  4. Fogagnolo P, Colletti G, Valassina D, Allevi F, Rossetti L. Partial and total lower lid reconstruction: our experience with 41 cases. *Ophthalmologica*. 2012 ; 228 (4): 239-43.
  5. Barthélémy I, Pham N, Bardot J, Casanova D. Cirugía reconstructiva de los párpados. *Cirugía plástica reparadora y estética*. 2015 ; 23 (1): 1-19.
  6. Parodi PC, Calligaris F, De Biasio F, De Maglio G, Miani F, Zeppieri M. Lower lid reconstruction utilizing aricular conchal chondral-perichondral tissue in patients with neoplastic lesions. *Biomed Res Int*. 2013 ; 2013: 837586.
  7. Iglesias ME, Santesteban R, Larumbe A. Cirugía oncológica de párpado y la región orbitaria. *Actas Dermo-Sifiliográficas*. 2015 ; 106 (5): 365-75.
  8. Alghoul M, Pacella SJ, McClellan WT, Codner MA. Eyelid reconstruction. *Plast Reconstr Surg*. 2013 ; 132 (2): 288e-302e.
  9. Pfeiffer MJ, Pfeiffer N, Valor C. Estudio descriptivo sobre el carcinoma basocelular en el párpado. *Archivos de la Sociedad Española de Oftalmología*. 2015 ; 90 (9): 426-31.