

## PRESENTACIÓN DE CASO

## Hernia diafragmática traumática. Presentación de un caso

### Traumatic Diaphragmatic Hernia. A Case Report

Daniel Olivera Fajardo<sup>1</sup> Jorge Luis Estepa Pérez<sup>1</sup> Tahluma Santana Pedraza<sup>1</sup> Moisés Carillo Pérez<sup>1</sup>

<sup>1</sup> Hospital General Universitario Dr. Gustavo Aldereguía Lima, Cienfuegos, Cienfuegos, Cuba, CP: 55100

**Cómo citar este artículo:**

Olivera-Fajardo D, Estepa-Pérez J, Santana-Pedraza T, Carillo-Pérez M. Hernia diafragmática traumática. Presentación de un caso. **Medisur** [revista en Internet]. 2015 [citado 2024 Nov 21]; 13(6):[aprox. 4 p.]. Disponible en: <http://medisur.sld.cu/index.php/medisur/article/view/3139>

**Resumen**

El trauma diafragmático se produce de forma secundaria tras lesiones penetrantes y trauma cerrado del abdomen y tórax. La hernia diafragmática traumática representa una entidad poco frecuente en la clínica. Cuando se presenta constituye un verdadero reto diagnóstico para el internista, cirujano y el radiólogo. Requiere de un alto índice de sospecha y el uso adecuado de las imágenes diagnósticas. El tratamiento siempre es quirúrgico. Por tales razones se presenta el caso de un paciente que fue operado debido a una herida por arma blanca en el tórax y que con posterioridad se le diagnosticó una hernia diafragmática traumática en el lado izquierdo del tórax. Volvió a ser operado y la evolución posquirúrgica resultó satisfactoria.

**Palabras clave:** hernia diafragmática traumática, procedimientos quirúrgicos operativos, informes de casos

**Abstract**

Diaphragmatic trauma is secondary to penetrating injuries and blunt abdominal and thoracic trauma. Traumatic diaphragmatic hernia is an uncommon entity. Its diagnosis poses a real challenge to internists, surgeons and radiologists since it requires a high level of suspicion and appropriate use of diagnostic imaging. Surgical treatment is always needed. For these reasons, we present the case of a patient operated on due to a stab wound to the chest who was subsequently diagnosed with a traumatic diaphragmatic hernia on the left side of the chest. He underwent surgery again and had a successful postoperative recovery.

**Key words:** hernia, diaphragmatic, traumatic, surgical procedures, operative, case reports

**Aprobado: 2015-11-17 10:47:18**

**Correspondencia:** Daniel Olivera Fajardo. Hospital General Universitario Dr. Gustavo Aldereguía Lima. Cienfuegos. [jorge.estepa@gal.sld.cu](mailto:jorge.estepa@gal.sld.cu)

## INTRODUCCIÓN

El diafragma es una estructura músculo-aponeurótica delgada y aplanada que separa la cavidad torácica de la abdominal.<sup>1</sup> La hernia diafragmática traumática es una lesión poco frecuente y potencialmente mortal que puede presentarse en pacientes que han sufrido un traumatismo toraco-abdominal tanto cerrado como penetrante. Se define como el paso del contenido abdominal a la cavidad torácica a través de un defecto en el diafragma. La ruptura diafragmática es un importante indicador de la gravedad del traumatismo.<sup>1,2</sup>

Las hernias diafragmáticas traumáticas se producen después de un traumatismo cerrado o penetrante.<sup>1-3</sup> Estos traumatismos generan con mayor frecuencia este tipo de hernias cuando comprometen la zona toraco-abdominal. Ambrosio Paré en 1669 describió los dos primeros casos *post mortem*. Bowdith, en 1853, hizo el primer diagnóstico antes de la muerte y a Riolfi se le atribuye la primera reparación, en 1886, de lesión diafragmática por arma corto-punzante.<sup>2</sup>

El diagnóstico de la hernia diafragmática traumática es difícil y, a menudo, puede pasar inadvertido debido a la gravedad de las lesiones acompañantes.<sup>1-3</sup>

La radiografía de tórax en decúbito supino, a pesar de sus limitaciones, es el método de imagen más habitual y el más frecuentemente utilizado para evaluar los traumatismos torácicos. Sin embargo, la tomografía computarizada, la laparoscopia y la toracoscopia presentan mejores rendimientos diagnósticos, estas últimas pudieran utilizarse como abordajes para el tratamiento.<sup>1-3</sup>

Por las razones antes expuestas se decidió la presentación del caso de un paciente operado luego de sufrir heridas por arma blanca en tórax y al que con posterioridad se le diagnosticó una hernia diafragmática traumática en el lado izquierdo del tórax. Fue nuevamente operado y la evolución posquirúrgica fue satisfactoria.

## PRESENTACIÓN DEL CASO

Paciente de 30 años de edad, masculino, mestizo, con antecedentes de salud aparente que fue traído al Departamento de Urgencias del Hospital General Universitario Dr. Gustavo Aldereguía Lima, de Cienfuegos, después de haber recibido

dos heridas por arma blanca en hemitórax, una en región anterior del tórax izquierdo y la segunda en región dorsal del mismo lado; la primera de aproximadamente 2 cm de longitud y la última de 3 cm, una de ellas penetrante a cavidad torácica. Presentaba como síntomas: dolor en tórax, sudoraciones, decaimiento y sensación de no poder respirar.

Se indicaron análisis complementarios de urgencia y se decidió tratamiento quirúrgico.

### Al examen físico:

Palidez cutáneo-mucosa, abombamiento del hemitórax izquierdo y abolición del murmullo vesicular.

### Exámenes imagenológicos:

Se realizó rayos X de tórax y no se observó imagen de hemo-neumotórax.

### Resumen de las operaciones realizadas

Primera operación realizada: pleurostomía mínima media izquierda.

Segunda operación realizada: pleurostomía mínima alta y baja izquierda (por presentar hemo-neumotórax).

Durante su ingreso en sala el paciente comenzó a presentar manifestaciones respiratorias y manifestaciones digestivas (vómitos) por lo que se sospechó la posibilidad de una hernia diafragmática traumática tardía. Por tanto se decidió realizar una tomografía.

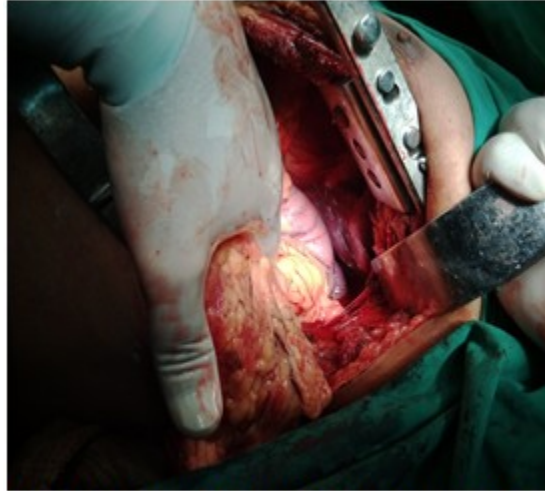### Tomografía axial computarizada de tórax (simple)

Informó que el paciente presentaba estructuras abdominales que se herniaron hacia el lado izquierdo del tórax, lo cual se interpretó como hernia diafragmática traumática izquierda.

Se realizó entonces, la tercera operación:

Tercera operación realizada: toracotomía izquierda, liberación de adherencias y frenorrafia por técnica de Mayo.

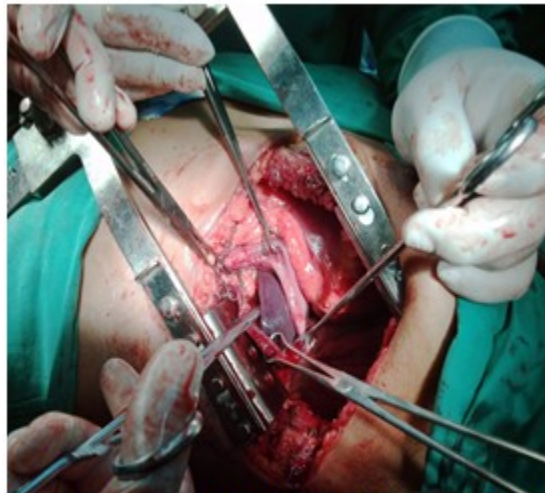Hallazgos en la toracotomía: Se encontró presencia en la cavidad torácica de estómago, epiplón mayor, colon transverso y bazo, así como adherencias. (Figura 1).



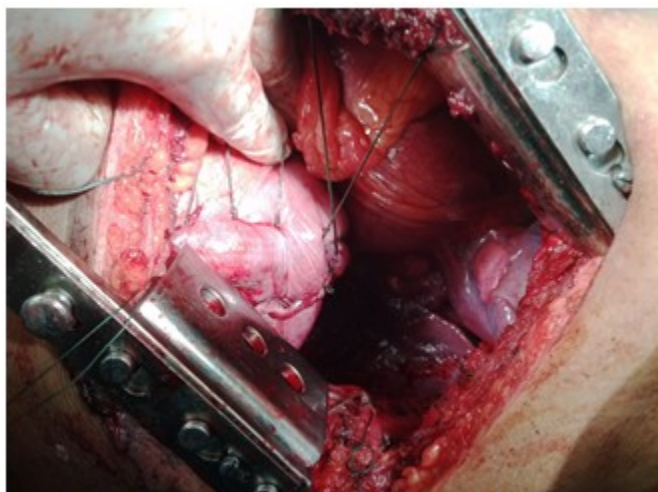
**Figura 1:** Apertura de la cavidad torácica izquierda, donde se observa epiplón, estómago y pulmón colapsado.

donde se observa epiplón, estómago y pulmón colapsado.

Se realizó una frenorrafia. (Figuras 2 y 3).



**Figura 2:** Bordes del diafragma lesionado, tomado con pinzas de Backcock, para introducir los órganos a la cavidad abdominal y comenzar la frenorrafia.



**Figura 3.** Frenorrafia realizada por técnica de Mayo.

No se presentaron complicaciones anestésicas. Se presentó como complicación posoperatoria un seroma de la herida quirúrgica, el cual resolvió.

Se puso tratamiento con antibióticos, ceftriaxona (1gr) por vía endovenosa cada 12 horas por 14 días; ciprofloxacino (500 mg) por vía oral cada 12 horas por 10 días.

Estadía hospitalaria: 51 días. La evolución fue satisfactoria.

## DISCUSIÓN

Las causas más frecuentes que provocan hernia diafrágica son los accidentes de tránsito, las caídas y las heridas por arma blanca y de fuego. Generalmente los pacientes asisten a los servicios de emergencias con lesiones graves, ya sean torácicas, abdominales, craneales o periféricas, en las cuales el cirujano centra su atención, de manera que el diagnóstico de rotura diafrágica puede ser subestimado en una primera instancia.<sup>1-4</sup>

Afecta principalmente a hombres jóvenes, de la tercera década, con una relación hombre-mujer de 4:1. Aproximadamente entre el 88 % y el 95 % de las lesiones diafrágicas que resultan en hernia diafrágica se producen al lado izquierdo del diafragma y los órganos herniados son, en orden de frecuencia: estómago, epiplón y colon.<sup>4</sup>

La hernia diafrágica traumática es una lesión oculta que, en la mayoría de los casos, es secundaria a heridas por arma blanca o arma de fuego que no fueron inicialmente correctamente diagnosticadas, especialmente, por interpretación incorrecta de las radiografías de tórax, de las lesiones asociadas o de los síntomas que son ocasionales e intermitentes.<sup>3</sup>

La incidencia de ruptura diafrágica después de un trauma penetrante del tórax inferior o hemiabdomen superior, es de 15 %; en trauma torácico o abdominal cerrado, la incidencia varía entre 0,8 y 6 % de los casos. Cuando el diagnóstico no se hace en el momento de la lesión, aproximadamente 30 % de las hernias diafrágicas traumáticas se presentan en forma tardía, en un tiempo que varía entre 24 horas y 50 años.<sup>3</sup>

La sintomatología de los pacientes con heridas del diafragma se produce, principalmente, por las lesiones asociadas, más que por la sintomatología resultante de la lesión diafrágica en sí; debe tenerse un alto índice de sospecha para poder diagnosticarla.<sup>3,4</sup>

La fisiopatología de la hernia diafrágica traumática incluye tanto la depresión respiratoria como la circulatoria secundaria a la disminución de la excursión diafrágica, la compresión pulmonar por el contenido herniado, el aumento de la presión en el hemitórax comprometido y la desviación del mediastino hacia el lado

contralateral. Si la lesión lleva cierto tiempo de evolución, el cuadro de obstrucción intestinal por compromiso visceral es el predominante.<sup>3-5</sup>

En presentaciones tardías, puede manifestar síntomas como vómitos, disnea y dolor torácico, que en conjunto con la historia de trauma debe llamar la atención del equipo médico para su diagnóstico. Como estudios de imágenes se debe iniciar con rayos X de tórax, de ser posible, una vez realizado el diagnóstico, se debe proceder el tratamiento, el cual es quirúrgico, para prevenir futuras complicaciones como encarcelación o estrangulación visceral.<sup>6</sup>

El tratamiento siempre es quirúrgico. En la fase aguda se recomienda la laparotomía, debido a la alta asociación con lesiones de otros órganos abdominales; en la crónica, se prefiere el acceso torácico, debido al desarrollo de adherencias entre el contenido herniario y los órganos intratorácicos. Por su parte, el defecto diafragmático pequeño se corregirá con sutura primaria y en el de mayor tamaño se utilizará malla sintética.<sup>1-3,6</sup>

Las toracotomías o laparotomías que se realizan por trauma cerrado demuestran que la lesión del diafragma se encuentra en 4 % a 20 % de todos los traumas.<sup>7</sup> Si el trauma es penetrante en el área toraco-abdominal izquierda, el porcentaje se eleva de 70 % a 90 %. Aproximadamente 68,5 % de las rupturas diafragmáticas ocurren en el lado izquierdo, 24,2 % en el lado derecho y 1,5 % en forma bilateral; cerca de 0,9 % de las rupturas son pericárdicas.<sup>6</sup>

Las explicaciones a estas diferencias son la protección que le da el hígado al hemidiafragma derecho, el subregistro por falta de diagnóstico en el lado derecho y la debilidad del hemidiafragma izquierdo en los puntos de fusión

embriológica, como son los canales pleuro-peritoneales.<sup>7</sup>

## REFERENCIAS BIBLIOGRÁFICAS

1. Heras Gómez F, Cilleruelo Ramos A, Loucel Bellino M, García Rico CB, Arévalo Pardal AM, Gregorio Crespo B, et al. Hernias diafragmáticas traumáticas. *An Real Acad Med Cir Vall.* 2013 ; 50: 55-69.
2. Serra Valdés MA, Achon Polhamus M, Menéndez Villa ML, Carnesoltas Suarez L. Hernia diafragmática postraumática. *Medwave.* 2013 ; 13 (2): e5636.
3. Beltrán M. Presentación tardía de hernia diafragmática traumática con necrosis gástrica. *Rev Hispanoam Hernia.* 2013 ; 1 (1): 49-53.
4. Guerra Macías I, Fong Sinobas J, Castilla Castellanos G. Hernia diafragmática traumática. *MEDISAN [revista en Internet].* 2012 [ cited 23 May 2015 ] ; 16 (12): [aprox. 12p]. Available from: [http://scielo.sld.cu/scielo.php?script=sci\\_arttext&pid=S1029-30192012001200016](http://scielo.sld.cu/scielo.php?script=sci_arttext&pid=S1029-30192012001200016).
5. Paglilla Gastón D, Ale P, Galperin M, Lozano J. Hernia diafragmática traumática. *Rev Argent Resid Cir.* 2009 ; 14 (1): 26-9.
6. Vargas Soto I. Hernia diafragmática postraumática. *Revista Médica de la Universidad de Costa Rica [revista en Internet].* 2014 [ cited 4 Abr 2015 ] ; 8 (1): [aprox. 7p]. Available from: [http://www.redib.org/recursos/Record/oai\\_articulo/651459-hernia-diafragmatica-post-traumatica](http://www.redib.org/recursos/Record/oai_articulo/651459-hernia-diafragmatica-post-traumatica).
7. Tapias L, Tapias Vargas L, Tapias Vargas LF. Hernias diafragmáticas: desafío clínico y quirúrgico. *Rev Colomb Cir.* 2009 ; 24: 95-105.