

PRESENTACIÓN DE CASO

Abdomen agudo por peritonitis tuberculosa. Presentación de un caso**Abdomen agudo por peritonitis tuberculosa. Presentación de un caso**

Abraham Reyes Pérez¹ Remberto González Delis¹ Javier Cruz Rodríguez²

¹ Hospital Militar Comandante Manuel Fajardo Rivero, Santa Clara, Villa Clara, Cuba, CP: 50100

² Hospital Arnaldo Milian Castro, Santa Clara, Villa Clara, Cuba

Cómo citar este artículo:

Reyes-Pérez A, González-Delis R, Cruz-Rodríguez J. Abdomen agudo por peritonitis tuberculosa. Presentación de un caso. **Medisur** [revista en Internet]. 2016 [citado 2025 Feb 22]; 14(4):[aprox. 4 p.]. Disponible en: <http://medisur.sld.cu/index.php/medisur/article/view/3093>

Resumen

La tuberculosis extrapulmonar es una infección bacteriana que se encuentra fuera del parénquima pulmonar. Es producida por diferentes tipos de *mycobacterium*, siendo el agente causal más frecuente en el ser humano el *Mycobacterium tuberculosis*. Se presenta el caso de una paciente angolana de 17 años, atendida en un hospital municipal en Angola, por presentar dolor intenso en todo el abdomen con reacción peritoneal generalizada. Se le realizaron varios exámenes que no esclarecieron el cuadro. Finalmente fue sometida a cirugía, en la cual se tomó biopsia del epiplón. El estudio histológico informó la presencia de granulomas tuberculoides, por lo que se diagnosticó una tuberculosis miliar. Los casos de abdomen agudo por peritonitis tuberculosa, son escasamente tratados por su poca frecuencia, de hecho, es el primero en cuarenta años de experiencia como cirujano del autor.

Palabras clave: abdomen agudo, peritonitis tuberculosa, tuberculosis miliar, informes de casos

Abstract

Extrapulmonary tuberculosis is a bacterial infection that occurs outside the lung parenchyma. It is caused by different types of mycobacteria; the most common causative agent in humans is *Mycobacterium tuberculosis*. The case of a 17-year-old Angolan patient treated in a municipal hospital in Angola due to severe abdominal pain with generalized peritoneal reaction is presented. Several tests were performed, but they did not clarify the patient's condition. Finally, she underwent surgery and an omental biopsy was taken. The histological study revealed the presence of tuberculoid granulomas, which led to the diagnosis of miliary tuberculosis. Cases of acute abdomen due to tuberculous peritonitis are very uncommon, in fact, this is the first case seen by the author of this report in forty years practicing as a surgeon.

Key words: abdomen, agudo, peritonitis, tuberculous, tuberculosis miliar, case reports

Aprobado: 2016-07-11 15:07:57

Correspondencia: Abraham Reyes Pérez. Hospital Militar Comandante Manuel Fajardo Rivero. Santa Clara abrahamrp@capiro.vcl.sld.cu

INTRODUCCIÓN

Más de un siglo después que de ser identificado el bacilo de Koch –como se llama también al *Mycobacterium tuberculosis*–, en alusión a su descubridor, Robert Koch, la consunción, la tisis o la peste blanca, sobrenombres dados a través de la historia a la tuberculosis, este sigue siendo la principal causa de muerte para unos dos millones de personas, de las ocho que desarrollan esta enfermedad cada año en el mundo.

La tuberculosis se considera un problema de salud pública mundial. La tuberculosis extrapulmonar es el resultado de la diseminación hematogena y linfática del bacilo de *Mycobacterium tuberculosis*. Los factores considerados predisponentes son múltiples: estado nutricional deficiente, el sexo femenino, la infección por VIH y las comorbilidades del paciente como la presencia de insuficiencia renal crónica, diabetes mellitus, o la existencia de inmunodepresión, por condiciones médicas favorecedoras o bien por tratamientos que alteren la inmunidad celular, etc.^{1,2}

En el presente artículo se expone el caso de una paciente angolana de 17 años, intervenida quirúrgicamente por presentar un hemoperitoneo y que recibió el diagnóstico de tuberculosis miliar, una presentación poco frecuente de tuberculosis extrapulmonar.

PRESENTACIÓN DEL CASO

Se presenta el caso de una paciente de 17 años, con antecedentes personales de un embarazo y un parto, que acudió al cuerpo de guardia de Ginecobstetricia (del hospital de Gazenga, Luanda, Angola) por presentar dolor intenso en todo el abdomen. Había parido hacía solo seis meses y aún se mantenía en amenorrea. Al examen físico, se observó reacción peritoneal generalizada; al tacto vaginal fue muy dolorosa la movilización del cuello, sin signos de gravedad; los fondos de sacos no estaban abombados; no

se observó leucorrea. La tensión arterial fue de 100/60 mm/Hg, el pulso de 80 por minuto, temperatura axilar 36,5°, las mucosas estaban hipocoloreadas.

Los exámenes de laboratorio informaron: hemoglobina de 11g/l; test para plasmodio negativo; tiempo de coagulación: siete minutos; tiempo de sangramiento: dos minutos; parcial de orina normal. El ultrasonido abdominal informó: hígado, vías biliares, vesícula biliar, páncreas, bazo, riñones y vejiga normales; abundante líquido en cavidad abdominal.

Por tratarse de una joven con amenorrea, dolor abdominal y reacción peritoneal, el primer pensamiento médico que se planteó fue el embarazo ectópico, gran simulador de la ginecología. Luego, aunque no mostraba signos de shock, y debido al medio hostil para las féminas en Gazenga, donde son maltratadas en ocasiones por sus esposos, se pensó en una rotura de vísceras macizas, por lo que se hizo la punción abdominal, cuyo resultado fue un líquido cetrino que no esclareció el cuadro.

Se decidió entonces realizar laparotomía exploradora. En el acto quirúrgico se encontró el abdomen lleno de sangre oscura y líquido peritoneal, las vísceras sembradas de unas lesiones blanquecinas en forma de grano de arroz, que remedaban a la calcinosis peritoneal, sin evidencias de rotura de vísceras, ni tumor. Se tomó muestra del epiplón para biopsia, el cual se observó engrosado y con las lesiones ya descritas. Se lavó la cavidad y se cerró por planos, con la impresión de alguna enfermedad concomitante con sida, entidad frecuente en ese medio. Se administró antibioticoterapia de amplio espectro. El estudio histológico informó la presencia de granulomas tuberculoides (Figura 1, Figura 2), sugestivos de siembra miliar.

Se concluyó el caso con el diagnóstico de tuberculosis miliar. Se realizó rayos x de tórax, que solo mostró un infiltrado inflamatorio en la base derecha del pulmón.

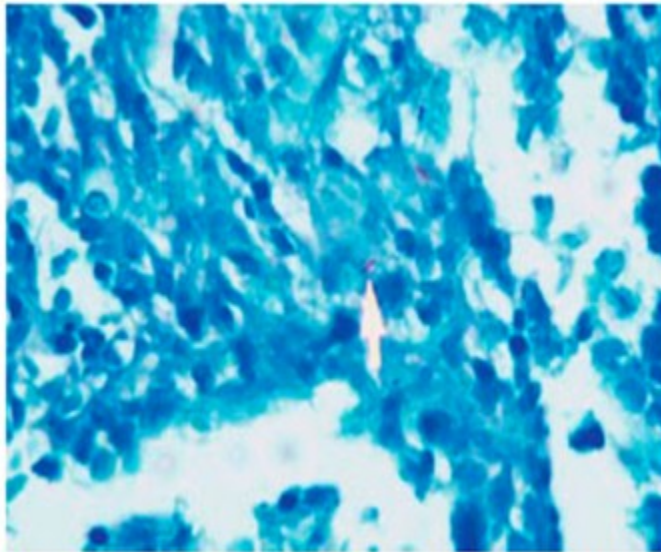


Figura 1. Tinción de Ziehl-Neelsen de tejido de la lesión, con evidencia de bacilos ácido alcohol resistentes.

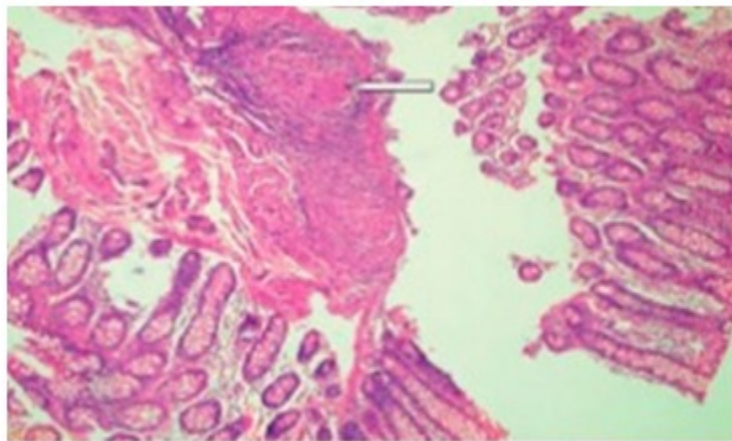


Figura 2. Tinción hematoxilina-eosina en biopsia de la lesión, que muestra la presencia de granulomas en el corte.

DISCUSIÓN

Del total de casos de tuberculosis extrapulmonar, hasta un 4 % compromete el abdomen.^{2,5} Según evoluciona la enfermedad, se desarrolla un engrosamiento peritoneal exudativo con desarrollo de ascitis. La ascitis es el síntoma más frecuente y se constata en más del 90 % de los

pacientes, el resto puede desarrollar una forma fibroadhesiva de la enfermedad. El síntoma más común es el dolor abdominal (80 a 95%), asociado a otros síntomas como fiebre (40-70 %), diarrea (11-30%), pérdida de peso (40-100%), anorexia y malestar general.⁶

La mayoría de los pacientes no presenta cuadros

pulmonares activos en el momento del diagnóstico.

A pesar de que en los últimos años se ha reducido gradualmente el número total de casos de tuberculosis,⁷ la disminución de casos de tuberculosis extrapulmonar no ha sido tan relevante. Las razones no se conocen con profundidad, aunque podrían ser secundarias a varias causas, entre ellas, la menor utilización de la vacuna BCG, o cambios en la población susceptible, pero no existen estudios prospectivos que hayan analizado los motivos de este incremento.⁶

En el curso de una misión de colaboración médica, se pueden ver infinitos pacientes con entidades clínicas insospechables, nunca vistas ni tratadas en Cuba, por las condiciones que mantiene el sistema de salud.⁸ El caso presentado es parte de las experiencias confrontadas en África, específicamente en la República Popular de Angola.

El problema de estas formas de tuberculosis radica en la dificultad para llegar a su diagnóstico definitivo, ya que tanto los síntomas clínicos, como las pruebas de imagen pueden ser inespecíficos;⁹ se plantea que en el 25 % de los pacientes, la radiografía de tórax es normal.⁶ La mayoría de las veces, es necesario recurrir a pruebas diagnósticas invasivas como PAAF (punción por aspiración con aguja fina), guiada con ecografía o tomografía axial computarizada (TAC), para la recolección de muestras biológicas. Únicamente se observan BAAR en el 10% de las muestras histológicas.¹⁰

La tuberculosis miliar o diseminada afecta a menos del 3 % de los casos y es caracterizada por una diseminación amplia del bacilo al resto del cuerpo, formándose pequeñas lesiones granulomatosas de entre 1 y 5 mm de tamaño. La tuberculosis miliar puede afectar muchos órganos, principalmente los pulmones, el hígado y el bazo. El nombre de 'tuberculosis miliar' se explica por las múltiples opacidades pequeñas que se observan en las radiografías del tórax y que se asemejan a semillas de mijo.⁹

Es una forma de presentación grave, que afecta fundamentalmente a ancianos, malnutridos y pacientes con alteración de la inmunidad celular, como los infectados por VIH, insuficiencia renal crónica y trasplantados de órgano sólido. Los órganos afectados con mayor frecuencia son hígado, bazo, pulmón, ganglios linfáticos,

meninges, médula ósea y glándulas suprarrenales.¹⁰

Este cuadro clínico nunca lo habíamos observado en nuestra experiencia quirúrgica en Cuba, ya que se trata de una forma clínica de abdomen agudo no quirúrgico. Aunque las formas extrapulmonares de tuberculosis y en particular la peritoneal, han ido desapareciendo a lo largo de los años, esta es una posibilidad que se debe tener presente, sobre todo, en el ejercicio de la medicina en otros países. En general, la presentación clínica es diversa, haciendo que el diagnóstico de la enfermedad sea muy difícil en algunas ocasiones. El principal síntoma es el dolor abdominal, y el tratamiento es el mismo que para la tuberculosis pulmonar.

REFERENCIAS BIBLIOGRÁFICAS

1. Espinosa-Gimeno A, Martínez-Sanz J, Asong-Esponga L, Rodríguez Zapata M. Protocolo diagnóstico y terapéutico de las tuberculosis extrapulmonares. *Medicine*. 2014 ; 11 (52): 3091-7.
2. Organización Mundial de la Salud. Informe mundial sobre la tuberculosis 2012. Ginebra: OMS; 2012.
3. Oscar Tapia E. Tuberculosis intestinal secundaria: Hallazgos Morfológicos en un caso con desenlace fatal. *Int J Morphol*. 2012 ; 30 (1): 347-53.
4. Makharia GK, Srivastava S, Das P, Goswami P, Singh U, Tripathi M, Deo V, et al. Clinical, endoscopic, and histological differentiations between Crohn's disease and intestinal tuberculosis. *Am J Gastroenterol*. 2010 ; 105 (3): 642-51.
5. Das K, Ghoshal UC, Dhali GK, Benjamin J, Ahuja V, Makharia GK. Crohn's disease in India: a multicenter Study from a country where tuberculosis is endemic. *Dig Dis Sci*. 2009 ; 54 (4): 1099-107.
6. Gómez MA, Viveros D, Pilar D. Tuberculosis intestinal: reporte de caso y revisión de la literatura. *Infectio [revista en Internet]*. 2012 [cited 11 Jul 2016] ; 16 (3): [aprox. 10p]. Available from: <http://revistainfectio.org/site/portals/0/ojs/index.php/infectio/article/view/559/539>.

7. Organización Mundial de la Salud. La mortalidad de la tuberculosis se ha reducido a cerca de la mitad desde 1990 [Internet]. Ginebra: OMS; 2015. [cited 11 Jul 2016] Available from: <http://www.who.int/mediacentre/news/releases/2015/tuberculosis-mortality/es/>.
8. Ministerio de Salud Pública. Programa Nacional de Control de la Tuberculosis en Cuba. 2da. ed. La Habana: Editorial Ciencias Médicas; 2009.
9. Enciclopedia de la Salud. Definición de Tuberculosis miliar (Tuberculosis diseminada) [Internet]. España: Clase Q.S.L; 2016. [cited 11 Jul 2016] Available from: <http://www.encyclopediasalud.com/definiciones/tuberculosis-miliar>.
10. Ramírez M, Menéndez A, Noguero A. Rev Esp Sanid Penit. 2015 ; 17 (1): 3-11.