

## ARTÍCULO ORIGINAL

# Correspondencia entre diagnóstico clínico e histopatológico de los tumores de los anexos oculares

## Correspondence between Clinical and Histopathological Diagnosis of Tumors of the Ocular Adnexa

Armando Rafael Milanés Armengol<sup>1</sup> Mariela Curbelo Gómez<sup>1</sup> Katia Molina Castellanos<sup>1</sup> María Adela Llull Tombo<sup>1</sup> Marisleidy Landestoy Borrell<sup>1</sup> Marla Milanés Molina<sup>2</sup>

<sup>1</sup> Hospital General Universitario Dr. Gustavo Aldereguía Lima, Cienfuegos, Cienfuegos, Cuba, CP: 55100

<sup>2</sup> Universidad de Ciencias Médicas, Facultad de Ciencias Médicas, Cienfuegos, Cienfuegos, Cuba, CP: 55100

### Cómo citar este artículo:

Milanés-Armengol A, Curbelo-Gómez M, Molina-Castellanos K, Llull-Tombo M, Landestoy-Borrell M, Milanés-Molina M. Correspondencia entre diagnóstico clínico e histopatológico de los tumores de los anexos oculares. **Medisur** [revista en Internet]. 2015 [citado 2024 Nov 24]; 13(5):[aprox. 11 p.]. Disponible en: <http://medisur.sld.cu/index.php/medisur/article/view/3087>

### Resumen

**Fundamento:** los tumores de los anexos oculares constituyen una causa frecuente de visita a la consulta de Oftalmología. Una adecuada relación clínico - patológica es importante para su pronóstico.

**Objetivo:** describir la correspondencia entre el diagnóstico clínico e histopatológico de los tumores de los anexos oculares.

**Métodos:** estudio de serie de casos sobre los pacientes atendidos en la consulta de Oculoplastia del Centro Oftalmológico del Hospital General Universitario Dr. Gustavo Aldereguía, de Cienfuegos, desde enero del 2014 hasta igual mes del 2015, a los que por criterio de sospecha de malignidad se les realizó estudio histopatológico. Se analizó: edad, color de piel, tipo de tumor, correspondencia entre diagnóstico clínico e histopatológico y margen de seguridad de la cirugía.

**Resultados:** la correspondencia entre el diagnóstico clínico y el histopatológico fue del 79,1 %. El grupo etario más afectado fue el de 40-59 años, con mayor incidencia en el sexo femenino; la localización más frecuente fue a nivel palpebral en pacientes de color de piel blanca. Primaron las lesiones benignas tanto de párpado como de la conjuntiva; el carcinoma de conjuntiva y el carcinoma basal fueron los tumores malignos más representativos; el margen de seguridad fue de 2,19 %.

**Conclusiones:** se observó un porcentaje adecuado de correspondencia entre el diagnóstico presuntivo y el histopatológico, el margen de seguridad logrado fue satisfactorio.

**Palabras clave:** neoplasias de los párpados, neoplasias de la conjuntiva, neoplasias basocelulares, diagnóstico clínico

### Abstract

**Background:** tumors of the ocular adnexa are a common cause of patient visits to the Ophthalmology consultation. An adequate clinical-pathological relationship is important for prognosis.

**Objective:** to describe the correspondence between clinical and histopathological diagnosis of tumors of the ocular adnexa.

**Methods:** a case series study was conducted in patients who underwent a histopathological study due to suspicion of malignancy treated at the Oculoplastic Service of the Ophthalmology Center of the Dr. Gustavo Aldereguía University General Hospital, from January 2014 to the same month of 2015. The variables analyzed were: age, skin color, type of tumor, correspondence between clinical and histopathological diagnosis and safety margin.

**Results:** correspondence between clinical and histopathological diagnosis was 79.1 %. The 40-59 age group was the most affected, with a higher incidence in females. The most common location was the eyelid region in white patients. Benign lesions of the eyelid and conjunctiva predominated. Conjunctival carcinoma and basal cell carcinoma were the most common malignancies; the safety margin was 2.19 %.

**Conclusions:** an adequate correspondence between presumptive and histopathological diagnosis was observed. The safety margin achieved was satisfactory.

**Key words:** eyelid neoplasms, conjunctival neoplasms, neoplasms, basal cell, clinical diagnosis

**Aprobado:** 2015-07-13 14:18:20

**Correspondencia:** Armando Rafael Milanés Armengol. Hospital General Universitario Dr. Gustavo Aldereguía Lima. Cienfuegos. [katimocas@jagua.cfg.sld.cu](mailto:katimocas@jagua.cfg.sld.cu)

## INTRODUCCIÓN

En la mayor parte de los países desarrollados el cáncer es la segunda causa de muerte y la primera de años potenciales de vida perdidos; los datos epidemiológicos muestran el comienzo de esta tendencia en el mundo menos desarrollado como Cuba, que revela cifras similares desde hace más de tres décadas.<sup>1</sup>

La literatura acerca de la mortalidad por cáncer refleja una prevención de aumento en un 45 % entre 2007 y 2030 (pasará de 7,9 millones a 11,5 millones de defunciones), por el crecimiento demográfico y el envejecimiento poblacional.<sup>2</sup>

El tipo de cáncer que afecta más frecuentemente al ser humano es el de piel. Su incidencia mundial ha aumentado en proporción con la exposición a la luz solar,<sup>3</sup> están descritos otros factores de riesgo como la exposición a hidrocarburos, su relación con el virus del papiloma humano, el tabaquismo, la irritación crónica y la ulceración de la piel. Se ha descrito la exposición crónica al arsénico como condicionante,<sup>4</sup> y se ha encontrado una alta incidencia en pacientes inmunocomprometidos.<sup>5</sup>

La cifra de tumores de los anexos oculares se ha incrementado en los últimos cinco años a escala mundial, y se estima que anualmente se diagnostican cerca de 60 mil nuevos afectados con cáncer de párpado. La incidencia varía en las distintas partes del mundo y en las diversas etnias, y algunos de estos tumores, como los melanomas de párpado o de conjuntiva, y el carcinoma de glándulas sebáceas, son raros, pero de gran malignidad, según se refiere en la bibliografía médica<sup>6</sup> y dañan la función visual, e incluso producen la pérdida del globo ocular y afectan la vida del paciente.

Asimismo, los tumores de los anexos oculares representan alrededor de 90 % de todos los tumores oftálmicos.<sup>6,7</sup>

Dentro de los anexos oculares una de las noxas atendidas con mayor frecuencia en el servicio de oculoplastia son los tumores de párpados y de conjuntiva, los párpados son el asiento más frecuente según muestran los estudios.<sup>8</sup>

Los tumores de los párpados se clasifican, según la Organización Mundial de la Salud, de acuerdo al tejido que los origina,<sup>9</sup> se presentan con mayor frecuencia los carcinomas de células basales entre un 90 - 95 %. Solo el 5% son de células

escamosas y glándulas sebáceas.<sup>10,11</sup>

La conjuntiva, al igual que el resto de las mucosas del organismo humano, es una capa de revestimiento lisa. De cualquiera de sus componentes histológicos pueden surgir tumores benignos y malignos, algunos más frecuentes que otros. La Organización Mundial de la Salud adopta una clasificación para estos tipos de tumores conjuntivales.<sup>9</sup> Se debe agregar que de 5 a 9,2 % de todos los tipos de cáncer de piel provienen del párpado.<sup>12</sup>

Las opciones de tratamiento son variadas; por ejemplo, ante algunas lesiones pequeñas benignas se adopta una conducta expectante; también resulta necesario vigilar los signos clínicos sospechosos, que puedan indicar malignización, como el cambio en la forma y el tamaño de la lesión, o la elevación o el aumento de la vascularización. Siempre se indica la biopsia. En el caso de los tumores malignos se realiza la estadificación según tumor-nódulo-metástasis (TNM).<sup>13</sup>

Como terapia adyuvante se incluyen la crioterapia, radioterapia y quimioterapia. El tratamiento quirúrgico debe ir unido a una rehabilitación cosmético-funcional adecuada, siempre que sea posible y en dependencia del tipo de tumor, su localización y extensión.<sup>14</sup>

Los objetivos del tratamiento de los tumores de los anexos son: destruir o extirpar completamente el tumor, mediante cirugía y tratamientos adyuvantes si están indicados y son necesarios (crioterapia, quimioterápicos tópicos, radioterapia); realizar un diagnóstico histopatológico preciso, ya que clínicamente es muy difícil distinguir lesiones benignas, precancerosas y malignas, la confirmación diagnóstica permitirá realizar un abordaje terapéutico correcto, así como del pronóstico y seguimiento del paciente; minimizar las recurrencias (un margen de resección de 3 a 5 mm puede ser tratamiento suficiente).

Para todo ello se debe realizar una evaluación preoperatoria completa que incluya una aproximación clínica al diagnóstico lo más precisa posible, si la lesión es circunscrita o difusa, uni o bilateral, si se sospecha si es precancerosa o maligna. Se debe evaluar la extensión del tumor determinando la existencia de invasión intraocular y/o orbitaria, realizando la palpación de los ganglios linfáticos regionales y, cuando se considere indicado, estudio de

extensión sistémica para detección de metástasis (que son raras).<sup>15</sup>

Los tumores de los anexos oculares constituyen una causa frecuente de visita a la consulta de Oftalmología, ya sea por motivos estéticos o por los síntomas que originan; sin embargo, en la provincia de Cienfuegos se desconoce cuáles son los más frecuentes, y no se ha analizado la relación entre el diagnóstico presuntivo y el resultado histopatológico porque no existen registros estadísticos previos, lo cual motivó a desarrollar esta investigación con el objetivo de describir la correspondencia entre el diagnóstico clínico e histopatológico de los tumores de los anexos oculares.

## MÉTODOS

Se realizó un estudio descriptivo sobre 173 pacientes con tumores de los anexos oculares atendidos en la consulta de Oculoplastia del Centro Oftalmológico del Hospital General Universitario Dr. Gustavo Aldereguía Lima, de Cienfuegos, desde enero del 2014 hasta igual mes del 2015. Se les realizó estudio histopatológico a 91 pacientes con sospecha de malignidad con el propósito de conocer la relación del diagnóstico clínico e histopatológico de estos tumores de los anexos oculares, caracterizándolos y determinándolos tipos de tumores más frecuentes en la Provincia.

A todos los pacientes se les pidió el consentimiento informado y se les elaboró una

historia clínica que debían portar ellos mismos.

Se analizaron las variables siguientes: edad, sexo, color de la piel, tejido anexial afectado, entidades más frecuentes, diagnóstico presuntivo y resultado histopatológico del tumor emitido por el Departamento de Anatomía Patológica, relación entre estos diagnósticos, margen de seguridad histológica (según el margen de seguridad establecido por el Instituto Cubano de Oncología) que consiste en realizar la exéresis de 3 a 5 mm por fuera de la lesión.

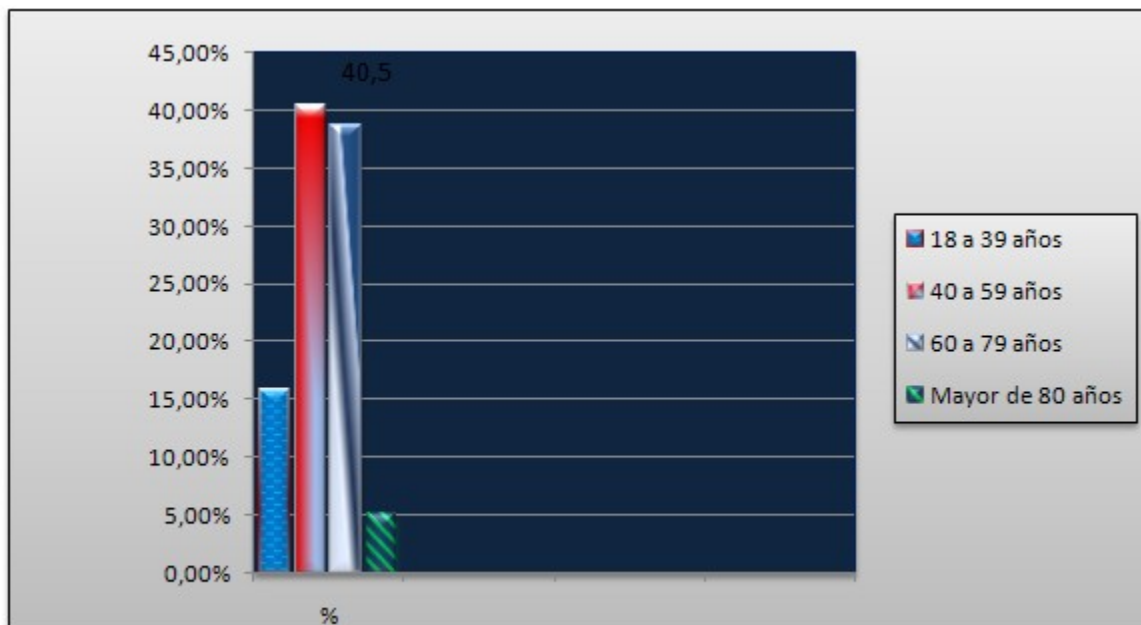
Los datos fueron extraídos de las historias clínicas de los pacientes y los informes operatorios, así como de solicitud de biopsia y su resultado en el Departamento de Anatomía Patológica. La información se recolectó en un modelo y posteriormente se creó la base de datos en el programa Excel, donde fue procesada y resumida la información por intervención de técnicas descriptivas (porcentajes).

Los resultados se representan en gráficos mediante números absolutos y porcentaje.

La investigación fue aprobada por el Consejo Científico de la institución.

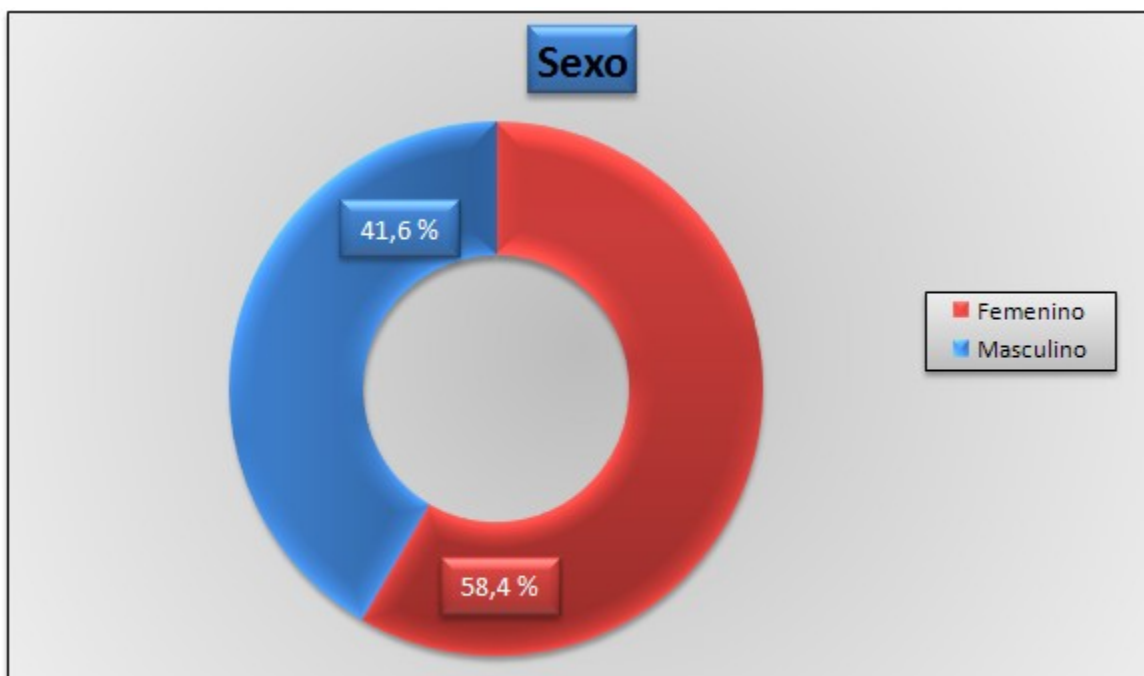
## RESULTADOS

La representación etaria osciló entre los 18 y los 93 años de edad, con una media de 56,4 años, el grupo de edades más frecuente fue el de los 40 a 59 años de edad que representó el 40,5 %. (Gráfico 1).



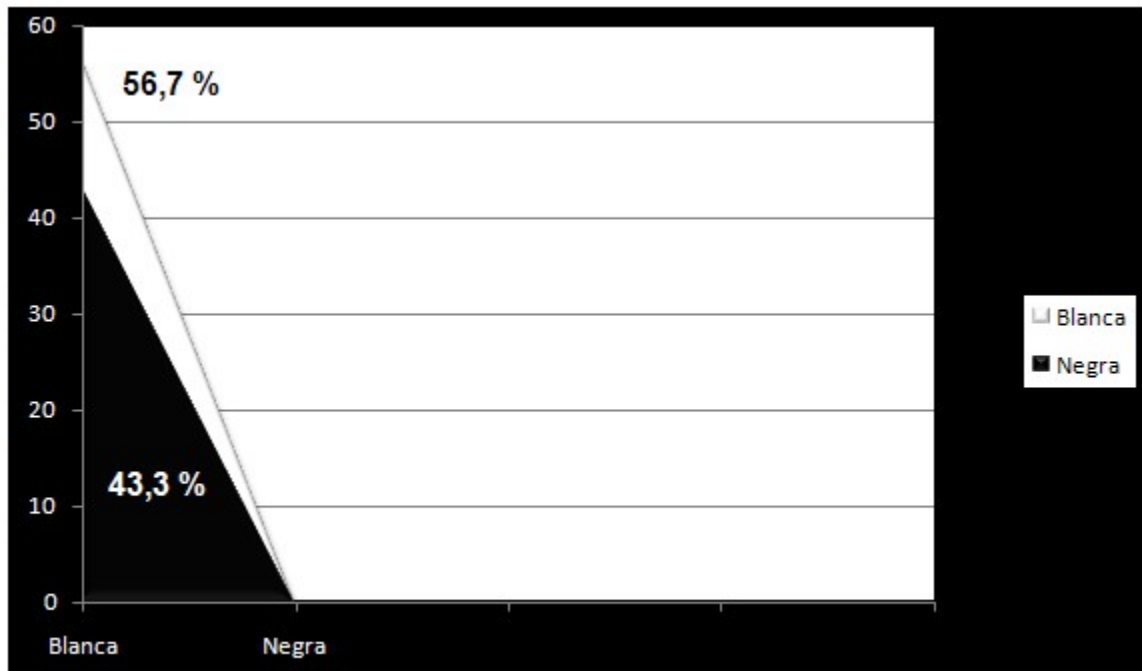
**Gráfico 1.** Distribución según grupos de edades

La serie aportó un predominio del sexo femenino con un 58,4 %. (Gráfico 2).



**Gráfico 2.** Distribución según el sexo

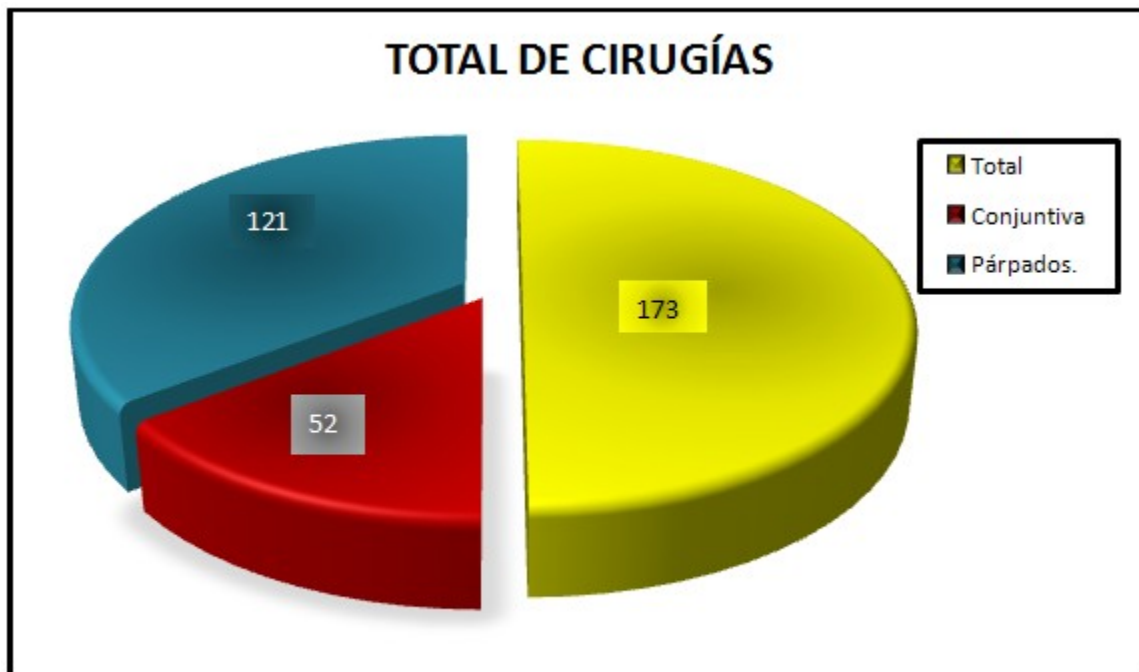
Predominó el color de piel blanca con 56,7 %. (Gráfico 3).



**Gráfico 3.** Distribución según color de la piel

El total de operados provenientes de la consulta de oculoplastia fue de 173 pacientes, de ellos un

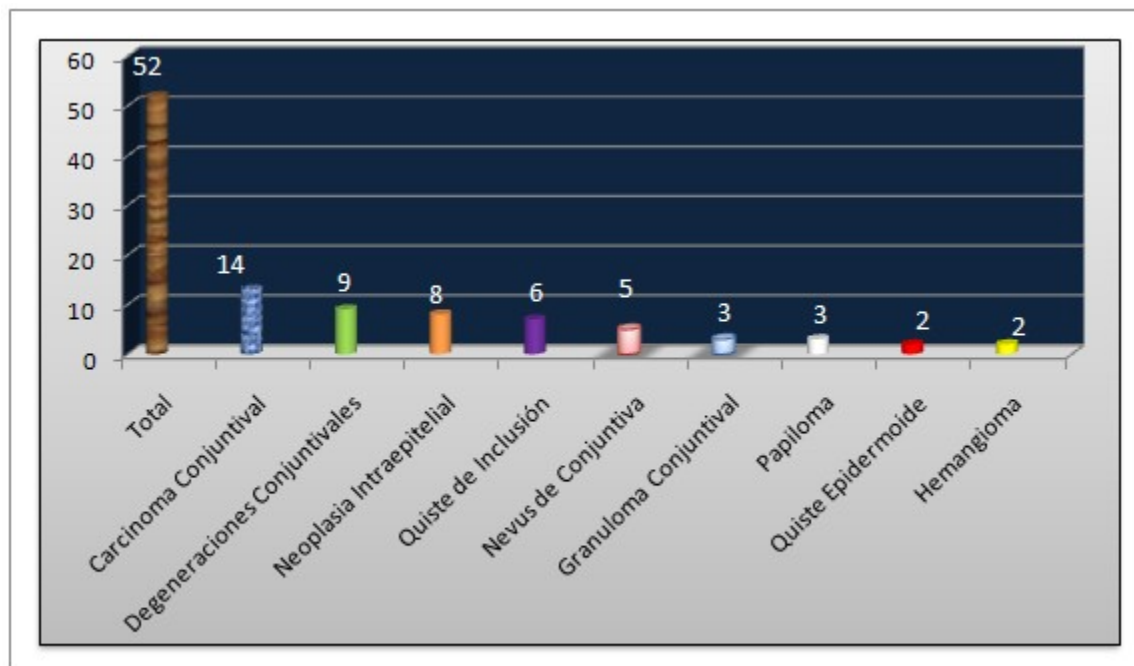
total de 121 pacientes presentaron afecciones a nivel de los párpados y 52 de la conjuntiva. (Gráfico 4).



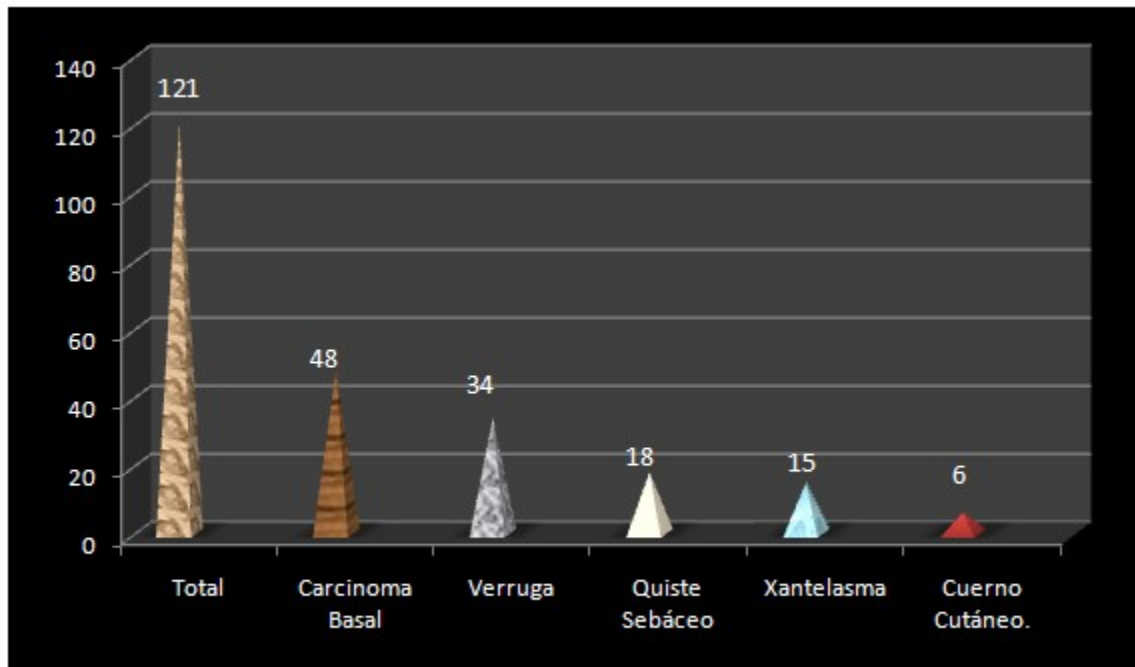
**Gráfico 4.** Distribución según tejidos afectados

Dentro de los tumores de la conjuntiva predominaron los carcinomas con 14 y en los

anexos de los párpados las verrugas y el carcinoma basal con 34 y 48 respectivamente. (Gráficos 5 y 6).



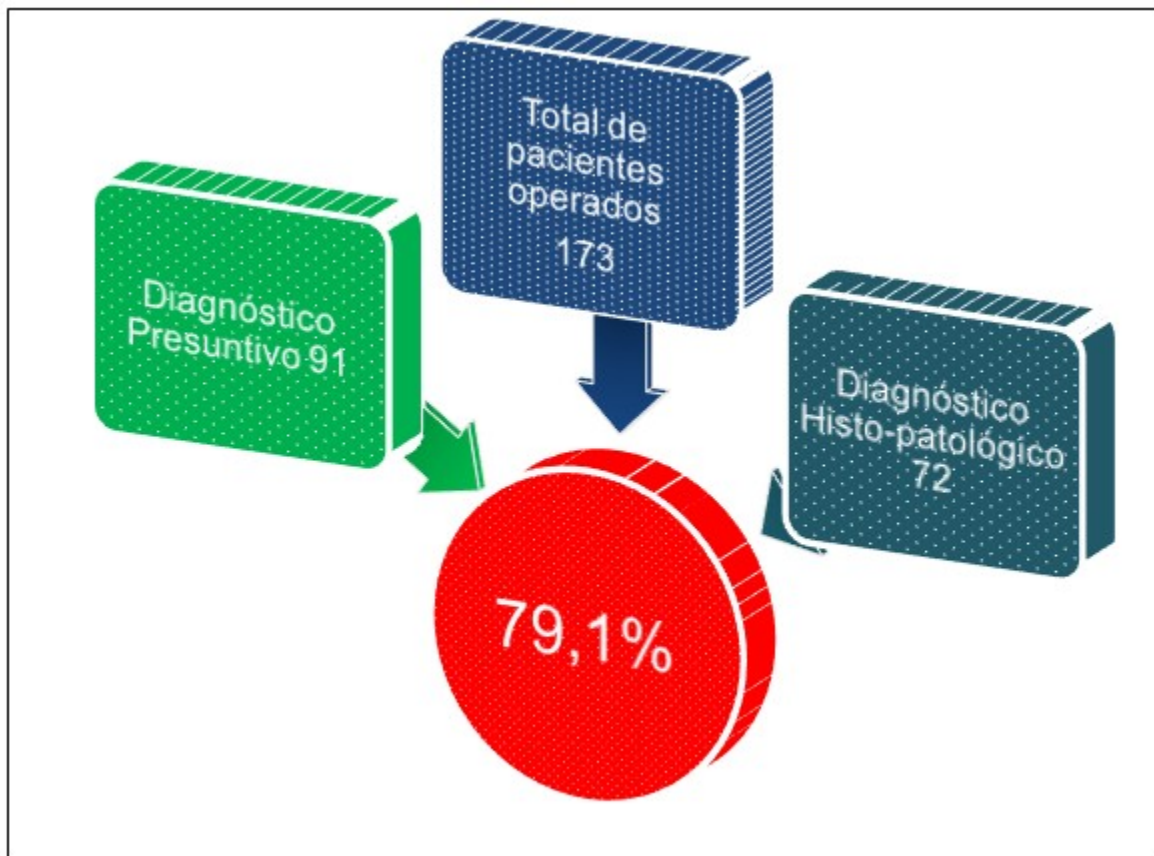
**Gráfico 5.** Causas más frecuentes de tumores de la conjuntiva



**Gráfico 6.** Causas más frecuentes de tumores de párpados

Del total de 173 pacientes operados en el Servicio de Oculoplastia se le realizó estudio histopatológico a un total de 91 pacientes por las

características morfológicas que hacían sospechar una etiología maligna (52,6 % del total de pacientes). El diagnóstico presuntivo concordó con el histopatológico en el 79,1%. (Gráfico 7).

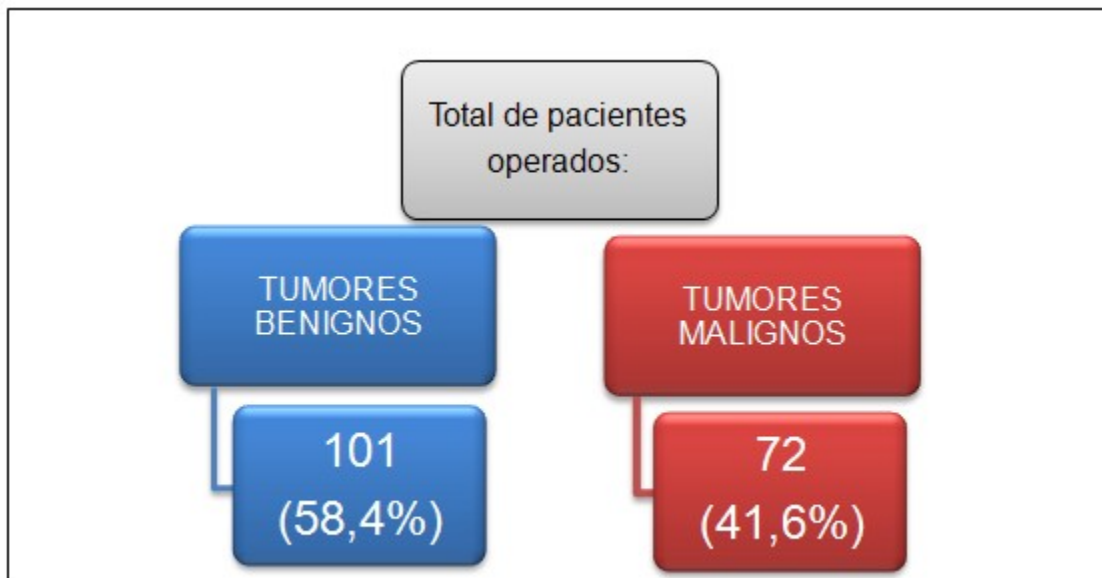


**Gráfico 7.** Relación entre el diagnóstico presuntivo y el histopatológico

Dentro de las variedades de los tumores de los anexos oculares el mayor porcentaje está dado en los tumores benignos tanto de la conjuntiva

como de los párpados. Del total de 173 tumores operados, 101 se correspondían con tumores benignos y 72 con tumores malignos. (Gráfico 8).





**Gráfico 8.** Distribución según la clasificación del tipo histológico

El resultado del margen de seguridad de nuestro estudio fue de un 2,19 %. (Gráfico 9).



**Gráfico 9.** Margen de seguridad quirúrgico

**DISCUSIÓN**

Las modificaciones en la arquitectura palpebral normal, así como la afectación de la estética facial, es motivo de preocupación en los pacientes que acuden a consulta de Oculoplastia. Un diagnóstico y tratamiento oportuno de los

tumores malignos de los párpados evita daños a estructuras vecinas, contribuye a disminuir los altos índices de morbilidad y mejora la calidad de vida de los pacientes afectados.<sup>16</sup>

Los tumores de los anexos oculares a nivel de la conjuntiva y de los párpados siguen siendo un

problema frecuente y de gran preocupación en nuestros pacientes por su posible malignidad que en ocasiones puede llevar a la muerte, por otra parte repercute en la estética con la consiguiente afectación psicológica y social de estos, a lo que se debe agregar el ámbito actual donde ya la longevidad en nuestra población también constituye un reto pues estas entidades aumentan en relación proporcional a la edad, es por ello que es necesario un correcto manejo tanto clínico como quirúrgico para evitar complicaciones funestas.

Los resultados de esta investigación arrojaron un ligero predominio en el grupo etario de 40 a 59 años de edad seguido por el de 60 a 79 años con una diferencia de solo 3 pacientes lo que demuestra que los tumores de anexos tienden a aumentar con la edad, debido al efecto acumulativo de las radiaciones ultravioletas como principal agente etiopatogénico de la enfermedad, resultado que concuerda con otros trabajos y lo revisado en la literatura.<sup>17-22</sup>

Aunque por lo general estos tumores no priman en sexo alguno, en este estudio las mujeres fueron las más afectadas; resultado que puede haber estado influenciado por la constante preocupación del sexo femenino por mantener una buena estética por lo que acuden más a los servicios de Oculoplastia, resultados similares son mostrados por otros autores,<sup>10,16,23</sup> en otros estudios es el sexo masculino el que predomina.<sup>12,17</sup>

En la bibliografía revisada se encontró, en tumores palpebrales malignos, una relación de casos hombre-mujer de 3:2, completamente inversa a la relación descrita por el presente estudio que concuerda con los descritos para la población norteamericana, donde la relación hombre-mujer referida es de 2:2,5.<sup>24,25</sup>

Se encontró una mayor afectación en pacientes de color de piel blanca que es coincidente con la mayoría de los estudios revisados,<sup>12,17</sup> y al igual que lo descrito por otros autores esta raza tiene una mayor probabilidad de padecer de tumores malignos, ello se explica por la susceptibilidad de la piel blanca a las radiaciones solares y a otras "agresiones" de agentes externos.

En la actualidad se estima que tres de cada diez personas de raza blanca tienen la posibilidad de padecer de carcinoma basocelular, y se incrementa más el riesgo en aquellos individuos que tienen poca o ninguna capacidad de broncearse, aumentando su incidencia en

pacientes albinos.<sup>26</sup>

Como lo expone la literatura, los tumores de párpados fueron los anexos de mayor asiento de estas entidades, en esta investigación representaron el 70% del total de la muestra.

En otras publicaciones<sup>12,23,27</sup> también los párpados son las noxas más identificadas con estos tipos de entidades, solo el por ciento es el que varía, en el estudio de Karina Calzadilla et al,<sup>23</sup> los tumores de párpados constituyeron el 68,7%, muy cercano al registrado en esta investigación.

Se encontraron ocho variedades histológicas de tumores de la conjuntiva, que se corresponden con los más descritos en la literatura<sup>8,12,15,23</sup> entre los benignos los más frecuentes fueron las degeneraciones conjuntivales, los quistes de inclusión y los nevus conjuntivales, llama la atención que entre todos los tipos de tumores, el carcinoma conjuntival presentó el mayor porcentaje.

Las lesiones malignas pueden poner en peligro la función visual y la vida del paciente, como el carcinoma epidermoide y el melanoma. No se encontró ningún caso de melanoma en esta investigación.

Se encontraron cinco variedades histológicas de tumores de los párpados en esta serie, con mayor frecuencia del carcinoma basocelular, que constituye la lesión maligna más frecuente de esta localización, pues alcanza 90 % entre los tumores de los anexos.<sup>28,29</sup> Su elevada frecuencia también puede deberse a la condición tropical de Cuba, pues se considera que los rayos ultravioletas conforman el factor predisponente de más importancia en el desarrollo de tales neoplasias, sumándosele la tendencia del aumento del envejecimiento poblacional de nuestro país. Por su parte la verruga vulgar constituyó el tumor benigno más frecuente en los párpados.

Se obtuvo una concordancia entre el diagnóstico presuntivo y el histopatológico de un 79,1% cifra que es algo inferior a la reportada por Karina Calzadilla et al, los cuales reportaron un 83,3%.

Los resultados histopatológicos obtenidos en esta investigación reportan resultados similares a otros estudios<sup>10,12,16,17,18,23</sup> donde predominaron los tumores benignos por encima de los malignos, tanto a nivel de los párpados como de la conjuntiva, nuestro estudio reveló un 58,4% de

tumores benignos en comparación con el 41,6 % de tumores malignos.

El margen de seguridad es un indicador de éxito de la cirugía y de pronóstico, el resultado logrado por nuestro estudio está dentro del rango establecido por el Instituto Nacional de Oncología que es entre 1,6 a 2,5 % lográndose el 2,19%. Este resultado es parecido al logrado por otro autor.<sup>10</sup>

## REFERENCIAS BIBLIOGRÁFICAS

1. Sansó FJ, Alonso P, Torres RM. Mortalidad por cáncer en Cuba. Rev Cubana Salud Pública [revista en Internet]. 2010 [ cited 8 Sep 2011 ] ; 36 (1): [aprox. 14p]. Available from: [http://bvs.sld.cu/revistas/spu/vol\\_36\\_01\\_10/spu09110.htm](http://bvs.sld.cu/revistas/spu/vol_36_01_10/spu09110.htm).

2. Organización Panamericana de la Salud. Plan de acción de la OPS para la Prevención y Control del Cáncer. Reunión de interesados directos [Internet]. Washington, DC: OPS; 2011. [ cited 8 Sep 2011 ] Available from: <http://www.paho.org/Spanish/AD/DPC/NC/pcc-stakeholders-08.htm>.

3. Ceylan C, Ozturk G, Alper S. Non-melanoma skin cancers between the years of 1990 and 1999 in Izmir, Turkey: Demographic and clinicopathological characteristics. J Dermatol. 2003 ; 30 (2): 123-31.

4. Centeno JA, Mullick FG, Martinez L, Page NP, Gibb H, Longfellow D, et al. Pathology related to chronic arsenic exposure. Environ Health Perspect. 2002 ; 110 Suppl 5: S883-6.

5. Rodríguez MA, Aceves MA, Hernández M. Estudio clinicoepidemiológico de tumores en los párpados. Estudio retrospectivo de cinco años. Dermatología RevMex. 2011 ; 55 (2): 63-8.

6. Kanski J. Oftalmología clínica. 5ta. ed. Madrid: Mosby; 2011.

7. Friedman NJ, Kaiser PK, Pineda R. Massachusetts eyes and earinfirmary. Manual ilustrado de oftalmología. 3ra. ed. Barcelona: Elsevier Saunders; 2010.

8. Gómez Cabrera CG, Ramírez García LK, Vigoa Aranguren L. Neoplasia intraepitelial de la conjuntiva. In: Ríos Torres M, Capote Cabrera A,

Padilla González C, Eguía Martínez F, Hernández Silva JR. Oftalmología. Criterios y tendencias actuales. La Habana: Editorial Ciencias Médicas; 2009. p. 13-9.

9. Eguías Martínez F, Río Torres M, Capote Cabrera A. Tumores de la conjuntiva. In: Eguía Martínez F, Ríos Torres M, Capote Cabrera A, Ríos Caso R, Hernández Silva JR, Gómez Cabrera CG, et al. Manual de diagnóstico y tratamiento en Oftalmología. La Habana: Editorial Ciencias Médicas; 2009. p. 59-63.

10. Imbert Puente E, Batista Loforte Y, Moisés Guiraudy Y, Carvajal Taboada A, Rodríguez Lemus G. Resultados anatomopatológicos de la exéresis de tumores palpebrales relacionados con el margen de seguridad histológico. 2do Congreso Virtual de Ciencias Morfológicas. La Habana: CENCOMED; 2012.

11. Abullarade J. Reconstrucción de canto interno y pared lateral nasal con colgajo zigomático de mejilla. Cir Plást Iberolatinoam. 2009 ; 35 (2): 123-6.

12. AudivertHung Y, García Gali MJ, Dupret Carvajal D, Ortiz Silveira M, AudivertHung CT. Diagnóstico clínico e histopatológico de los tumores de los anexos oculares. MEDISAN [revista en Internet]. 2014 [ cited 23 Mar 2015 ] ; 18 (4): [aprox. 10p]. Available from: [http://scielo.sld.cu/scielo.php?script=sci\\_arttext&pid=S1029-30192014000400012](http://scielo.sld.cu/scielo.php?script=sci_arttext&pid=S1029-30192014000400012).

13. Sarrosa Corral JL, García Sandoval B, Blanco Mateo G. Biopsia intraoperatoria en tumores palpebrales. In: Toledo Nicolás F. Cirugía palpebral y periocular. Madrid: Sociedad Española de Oftalmología; 2009. p. 409-12.

14. Gómez Cabrera CG, Toto Toloza I, Vigoa Aranguren L. Tumores de los anexos oculares. Rev Cubana Oftalmol [revista en Internet]. 2001 [ cited 22 Oct 2013 ] ; 14 (2): [aprox. 9p]. Available from: [http://scielo.sld.cu/scielo.php?script=sci\\_arttext&pid=S0864-21762001000200010&lng=es&nrm=iso&tlng=es](http://scielo.sld.cu/scielo.php?script=sci_arttext&pid=S0864-21762001000200010&lng=es&nrm=iso&tlng=es).

15. Saornil MA, Becerra E, Méndez MC, Blanco G. Tumores de la conjuntiva. Arch Soc Esp Oftalmol [revista en Internet]. 2009 [ cited 22 Oct 2013 ] ; 84 (1): [aprox. 21p]. Available from: [http://scielo.isciii.es/scielo.php?script=sci\\_arttext&pid=S0365-66912009000100003](http://scielo.isciii.es/scielo.php?script=sci_arttext&pid=S0365-66912009000100003).

16. Ramírez García LK, Ortiz Ramos DL, Gómez Cabrera CG, Vigoa Aranguren L, Rojas Rondón I, Abreu Perdomo FA. Caracterización clinicopatológica de los tumores malignos palpebrales. *Rev Cubana Oftalmol* [revista en Internet]. 2014 [ cited 23 Mar 2015 ] ; 27 (1): [aprox. 16p]. Available from: [http://scielo.sld.cu/scielo.php?script=sci\\_arttext&pid=S0864-21762014000100009&lng=es&nrm=iso&tlng=es](http://scielo.sld.cu/scielo.php?script=sci_arttext&pid=S0864-21762014000100009&lng=es&nrm=iso&tlng=es).
17. Gómez Cabrera CG, Cabrera Arias JG, Ramírez García LK. Caracterización clínica e histológica de tumores de carúncula. *Rev Cubana Oftalmol* [revista en Internet]. 2009 [ cited 23 Mar 2015 ] ; 22 Suppl 2: [aprox. 11p]. Available from: [http://www.bvs.sld.cu/revistas/oft/vol22\\_sup02\\_09/oft11309.htm](http://www.bvs.sld.cu/revistas/oft/vol22_sup02_09/oft11309.htm).
18. de la Cruz Aguiló RI, Duch-Samper A, Hernández Pérez D, Marí Cotino J. Neoplasia intraepitelial conjuntival. Interferón como terapia de rescate tras fracaso de la mitomicina C. *Arch Sociedad Española de Oftalmología*. 2014 ; 89 (11): 463-5.
19. Gallego R, España E, Aviñó J, Salom L, Tormo A, Villanueva M, et al. Abordaje multidisciplinario de un carcinoma sebáceo anaplásico palpebral en una paciente de 40 años. *Arch Soc Esp Oftalmol*. 2010 ; 85 (2): 76-8.
20. World Health Organization. Programs and projects, Skin Cancer [Internet]. Geneva: WHO; 2009. [ cited 17 Oct 2011 ] Available from: <http://www.who.int/uv/faq/skincancer/en/index1.html>.
21. Sánchez G, Nova J, Arias N. Ultraviolet radiation exposure and epidemiological characteristics among patients with skin basal cell carcinoma in a National Dermatology Center in Colombia. *Rev Colomb Cancerol*. 2009 ; 14 (3): 144-51.
22. García Martín E, Fernández Tirado FJ. Tendencias en el tratamiento de los carcinomas basocelulares perioculares. *Arch Soc Esp Oftalmol*. 2010 ; 85 (8): 261-7.
23. Calzadilla Rodríguez K, de la Torre Garrido Y, Curbelo Valera A, López Marrero D, Girón Escobar C. Caracterización clínica e histopatológica de los tumores de los anexos oculares. *Rev Cubana Oftalmol* [revista en Internet]. 2014 [ cited 23 Mar 2015 ] ; 27 (2): [aprox. 8p]. Available from: [http://scielo.sld.cu/scielo.php?pid=S0864-21762014000200005&script=sci\\_arttext&tlng=pt](http://scielo.sld.cu/scielo.php?pid=S0864-21762014000200005&script=sci_arttext&tlng=pt).
24. Christenson LJ, Borrowman TA, Vachon CM, Tollefson MM, Otley CC, Weaver AL, et al. Incidence of basal cell and squamous cell carcinomas in a population younger than 40 years. *JAMA*. 2005 ; 294 (6): 681-90.
25. Fitzpatrick TB. The validity and practicality of sun-reactive skin types I through VI. *Arch Dermatol*. 1988 ; 124 (6): 869-71.
26. Negrín ML. Carcinoma basocelular. *Rev Dermatol Venez*. 2008 ; 46 (1): 4-16.
27. Gómez Cabrera CG, Toto Toloza I, Vigoa Aranguren L. Tumores de los anexos oculares. *Rev Cubana Oftalmol* [revista en Internet]. 2001 [ cited 22 Oct 2013 ] ; 14 (2): [aprox. 9p]. Available from: [http://scielo.sld.cu/scielo.php?script=sci\\_arttext&pid=S0864-21762001000200010](http://scielo.sld.cu/scielo.php?script=sci_arttext&pid=S0864-21762001000200010).
28. Tildsley J, Diaper C, Herd R. Mohs surgery vs primary excision for eyelid BCCs. *Orbit*. 2010 ; 29 (3): 140-5.
29. García Martín E, Fernández Tirado FJ. Tendencias en el tratamiento de los carcinomas basocelulares perioculares. *Arch Soc Esp Oftalmol* [revista en Internet]. 2010 [ cited 15 Sep 2011 ] ; 85 (8): [aprox. 5p]. Available from: [http://scielo.isciii.es/scielo.php?pid=S0365-66912010000800001&script=sci\\_arttext](http://scielo.isciii.es/scielo.php?pid=S0365-66912010000800001&script=sci_arttext).