

IMAGEN EN LA MEDICINA

## **Detección de clip metálico en abdomen mediante tomografía axial computarizada**

### **Detection of a Metal Clip in a Patient's Abdomen by Computed Tomography**

Yarisdey Corrales Hernández<sup>1</sup> Noelia Castro Ladrón de Guevara<sup>1</sup>

<sup>1</sup> Policlínico Docente Área VII, Cienfuegos, Cienfuegos, Cuba, CP: 55100

#### **Cómo citar este artículo:**

Corrales-Hernández Y, Castro-Ladrón-de-Guevara N. Detección de clip metálico en abdomen mediante tomografía axial computarizada. **Medisur** [revista en Internet]. 2016 [citado 2024 Nov 25]; 14(1):[aprox. 4 p.]. Disponible en: <http://medisur.sld.cu/index.php/medisur/article/view/3070>

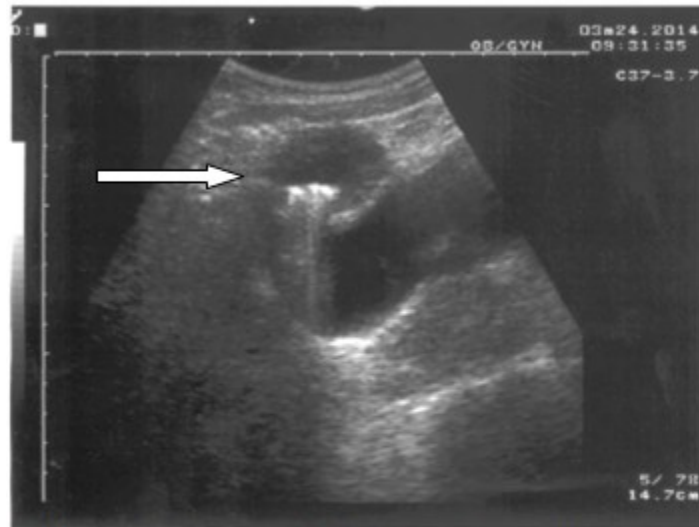
---

**Aprobado: 2015-12-15 15:25:40**

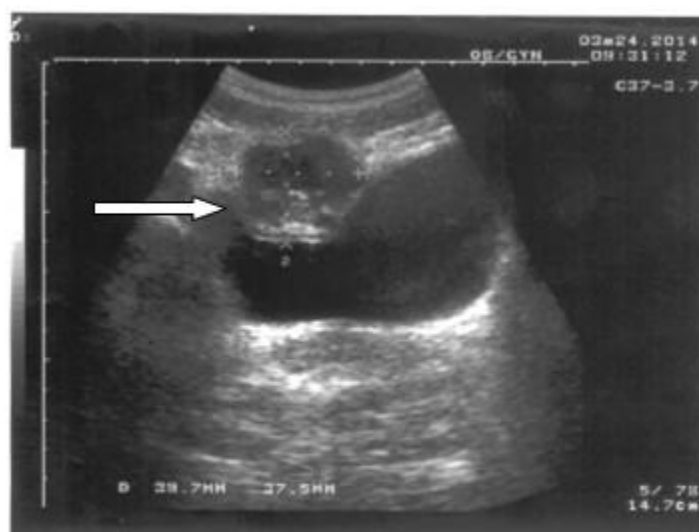**Correspondencia:** Yarisdey Corrales Hernández. Policlínico Docente Área VII. Cienfuegos [yarisdeych800828@minsap.cfg.sld.cu](mailto:yarisdeych800828@minsap.cfg.sld.cu)

Se presentan las imágenes ultrasonográficas de una paciente femenina, de 33 años de edad, con antecedentes de salud, historia obstétrica G<sub>3</sub> P<sub>2</sub> A<sub>1</sub>, con esterilización quirúrgica desde hacía tres años y medio, que requirió asistencia médica por referir dolor de largo tiempo de evolución en bajo vientre, que se incrementaba a las actividades

físicas y al acto sexual. Se realizó ultrasonido abdominal que mostró imagen redondeada, hipoecogénica, con calcificaciones de 38X42mm en su interior, y que desplazaba la vejiga hacia abajo, sin que se pudiera definir la causa. (Figuras 1 y 2).



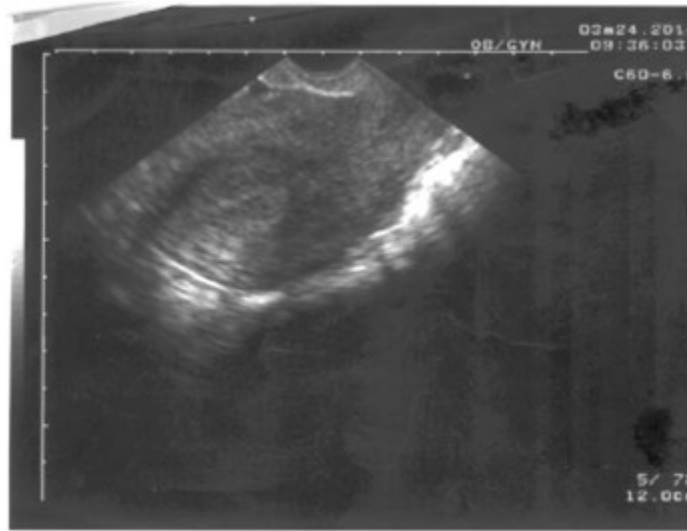**Figura 1.** Imagen redondeada, hipoecogénica, con calcificaciones de 38X42mm en su interior.



**Figura 2.** Imagen anterior donde se observa desplazamiento de la vejiga hacia abajo.

Se realizó ultrasonido ginecológico transvaginal, que reveló el útero de tamaño normal, sin

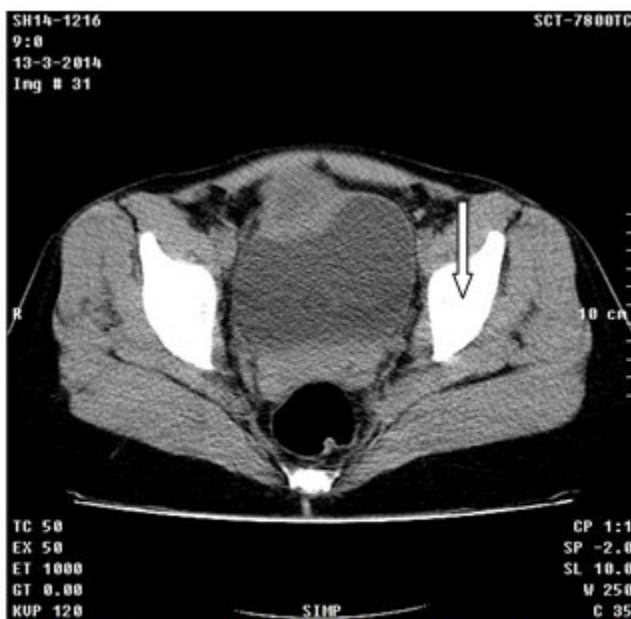
dispositivo intrauterino y sin alteraciones anexiales. (Figura 3).



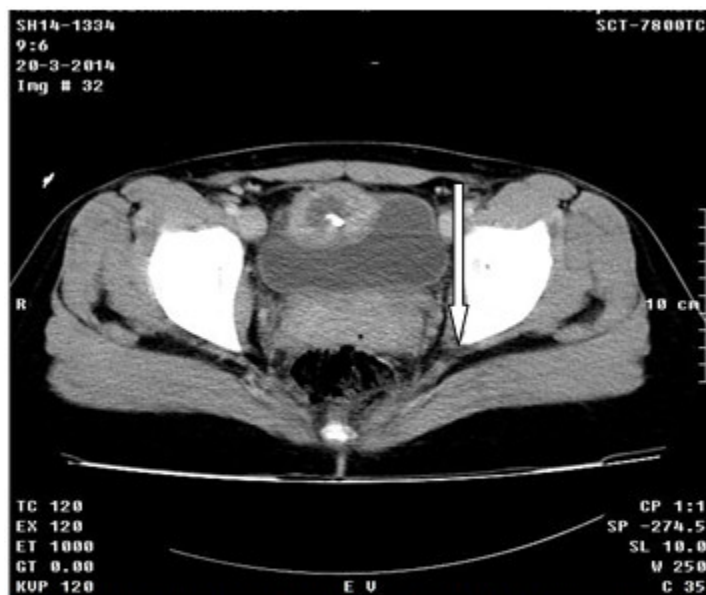**Figura 3.** Útero de tamaño normal sin dispositivo intrauterino.

Continuaron las investigaciones con una tomografía axial computarizada de abdomen e hipogastrio, simple y contrastada, donde se observó ambos riñones normales, en fase nefográfica, sin litiasis y sin hidronefrosis, así como el parénquima conservado. Por encima de la vejiga y a la derecha de la línea media, se observó una imagen hipodensa de 38X41mm, con una pared gruesa de 12mm que aumentó su densidad con la administración de contraste, y con elemento metálico en su interior que

impresionó ser un clip de ligadura, que al parecer pinzaba la cara anterior de la vejiga, todo ello relacionado con reacción inflamatoria y absceso a ese nivel. Además de la vejiga en repleción, se observó el útero de tamaño normal, anejos normales y densidades homogéneas. (Figuras 4 y 5). A la paciente se le realizó laparoscopia diagnóstica, con lo que se corroboró el diagnóstico. Se realizó cirugía para extracción del clip metálico. La evolución de la paciente fue satisfactoria.



**Figura 4.** Imagen hipodensa de 38X41mm, con una pared gruesa de 12mm, con elemento metálico en su interior.



**Figura 5.** Imagen hipodensa de 38X41mm, con una pared gruesa de 12mm que aumentó su densidad con la administración de contraste, y con elemento metálico en su interior.

---

## REFERENCIAS BIBLIOGRÁFICAS