

COMUNICACIÓN BREVE

Resultados de rinoplastias de la punta nasal en Cienfuegos

Results of rhinoplasties of the nasal tip in Cienfuegos

Bernardo Félix Canto Vidal¹ Angel Viera Docil²

¹ Hospital General Universitario Dr. Gustavo Aldereguía Lima, Cienfuegos, Cienfuegos, Cuba, CP: 55100

² Hospital Militar Central Dr. Luis Díaz Soto, La Habana, La Habana, Cuba

Cómo citar este artículo:

Canto-Vidal B, Viera-Docil A. Resultados de rinoplastias de la punta nasal en Cienfuegos. **Medisur** [revista en Internet]. 2015 [citado 2024 Nov 26]; 13(2):[aprox. 3 p.]. Disponible en: <http://medisur.sld.cu/index.php/medisur/article/view/2788>

Resumen

Fundamento: La rinoplastia de la punta nasal es una de las cirugías estéticas más difíciles y desafiantes a las que se enfrenta el cirujano dedicado a las deformidades nasales.

Objetivo: exponer los resultados de la rinoplastia realizada a pacientes con deformidades nasales.

Métodos: se realizó un estudio descriptivo de los resultados obtenidos en 145 pacientes, a los cuales se realizó cirugía para corregir deformidades nasales. Fueron atendidos en el Hospital General Universitario Dr. Gustavo Aldereguía Lima, de Cienfuegos, en un periodo de 10 años.

Resultados: en 56 pacientes la cirugía estuvo encaminada a estrechar la punta nasal; en 45 pacientes a la rotación de la punta nasal; y en 44 pacientes a la proyección de la punta nasal. Se utilizó la técnica del estandarte con injerto de cartilago del septo y de la oreja.

Conclusiones: en el periodo analizado, las rinoplastias realizadas en la provincia Cienfuegos tuvieron resultados satisfactorios, ya que se logró satisfacer las expectativas de los pacientes, con una reducción de los costos y de los riesgos para estos debido al uso de anestesia local.

Palabras clave: rinoplastia, anestesia local, procedimientos quirúrgicos reconstructivos

Abstract

Background: the rhinoplasty of the nasal tip is one of the most difficult and challenging plastic surgeries the surgeon dedicated to the nasal deformities faces.

Objective: exposing the results of the rhinoplasty accomplished to patients with nasal deformities.

Methods: a descriptive study of results obtained in 145 patients who had a surgery to correct nasal deformities. They were attended at Dr. Gustavo Aldereguía Lima University General Hospital of Cienfuegos, in a period of 10 years.

Results: in 56 patients surgery was headed for embracing the nasal tip; in 45 patients to the rotation of the nasal tip; and in 44 patients to the projection of the nasal tip. The technique of the banner with graft of cartilage of the septum and the ear was used.

Conclusion: in the analyzed period, the rhinoplasty accomplished in the province of Cienfuegos had satisfactory results, because the patient's expectations were satisfied with a reduction of the costs of risks for them due to the use of local anesthesia.

Key words: rhinoplasthy, anesthesia, local, reconstructive surgical procedures

Aprobado: 2015-01-09 09:56:07

Correspondencia: Bernardo Félix Canto Vidal. Hospital General Universitario Dr. Gustavo Aldereguía Lima. Cienfuegos canto@jagua.cfg.sld.cu

INTRODUCCIÓN

La rinoplastia de la punta nasal es una de las cirugías estéticas más difíciles y desafiantes a las que se enfrenta el cirujano dedicado a las deformidades nasales. Se requiere experiencia, habilidad, y dominio de la anatomía de la nariz. Años atrás esta cirugía se hacía únicamente con anestesia general, con todos los riesgos que ello implicaba; ya desde hace varios años se utiliza la anestesia local, más ventajosa para los pacientes.

Existen varias técnicas diseñadas para alcanzar el éxito en esta cirugía. Se describen, según la preferencia de los cirujanos, seis tipos de incisiones, la transcolumelar, inter cartilaginosa, marginal, infra cartilaginosa que al unirse a la transcolumelar es utilizada en la rinoplastia abierta, trans cartilaginosa, en la mucosa y pilar lateral entre los bordes cefálicos y caudales del pilar lateral y transfuncionante, desde el ángulo septal a la espina nasal.

Después de una experiencia de más de 2000 rinoplastias realizadas en el Hospital General Universitario Dr. Gustavo Aldereguía Lima, de Cienfuegos, sobre la cual se han publicado varios estudios,¹⁻³ aun se requiere del estudio detallado para el tratamiento quirúrgico de múltiples deformidades.

Este estudio tiene como objetivo exponer los resultados de la rinoplastia realizada a pacientes con deformidades nasales.

MÉTODOS

Se realizó un estudio descriptivo, de serie de casos, con 145 pacientes sometidos a cirugía para corregir deformidades nasales. Fueron atendidos en el Servicio de Cirugía Maxilofacial del Hospital General Universitario Dr. Gustavo Aldereguía Lima, de Cienfuegos, en un periodo de 10 años.

Se operaron pacientes de edades comprendidas entre 14 y 30 años, siempre por motivos estéticos. Se empleó el abordaje abierto y el endonasal: el abierto para pacientes mestizos y de piel negra, por el ancho de las narinas; y el endonasal para pacientes de piel blanca, cuyas alas nasales suelen ser más estrechas. Todos los pacientes fueron operados con anestesia local, en forma ambulatoria y mediante la técnica del estandarte con injerto autólogo. Para las suturas se utilizó nylon 5-0 después de la resección parcial de los cartílagos del domo y rodillas. Se explicó a cada paciente las ventajas de la anestesia local, con el objetivo de que estos firmaran un documento dando su consentimiento para el uso de esta en el acto quirúrgico.

RESULTADOS

Fueron operados 185 mujeres y 60 hombres. En 56 pacientes la cirugía estuvo encaminada a estrechar la punta nasal (Figura 1); en 45 pacientes a la rotación de la punta nasal (Figura 2); y en 44 pacientes a la proyección de la punta nasal. (Figura 3).

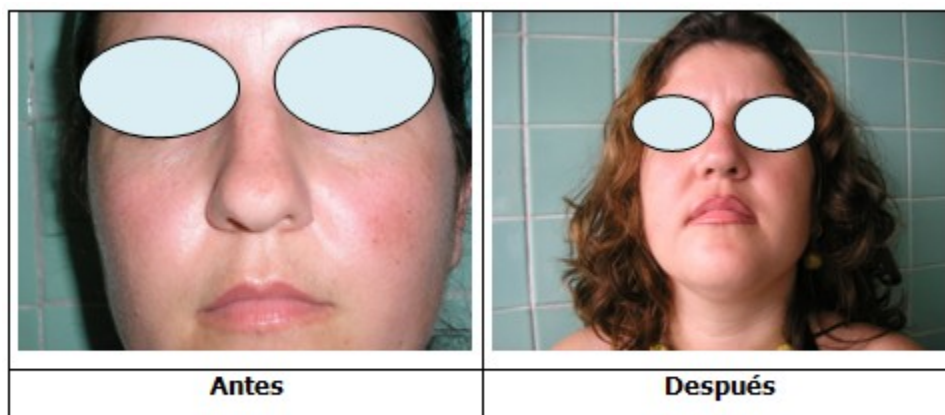

Figura 1. Rinoplastia primaria de la punta, técnica endonasal. Se realizó resección parcial de los cartílagos alares.

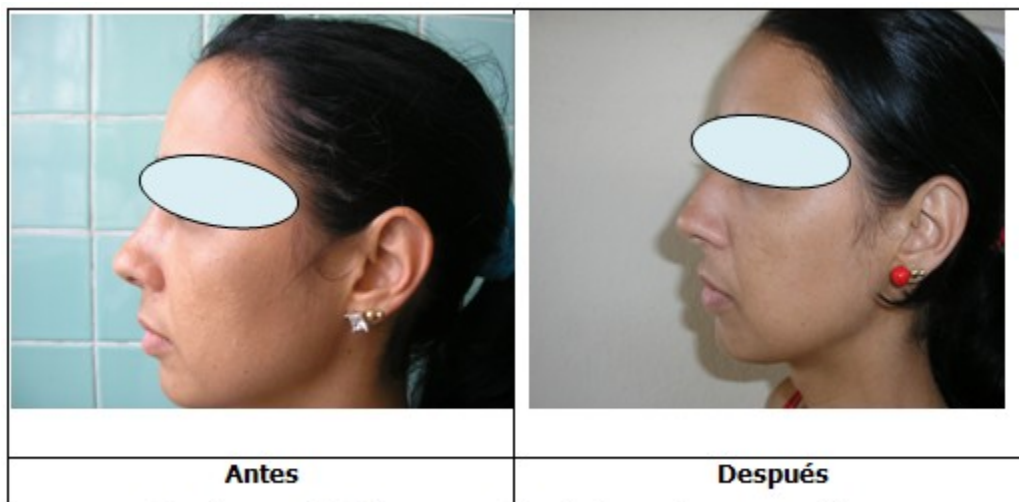


Figura 2. Reducción y rotación de la punta nasal por la técnica de sutura interdómica.

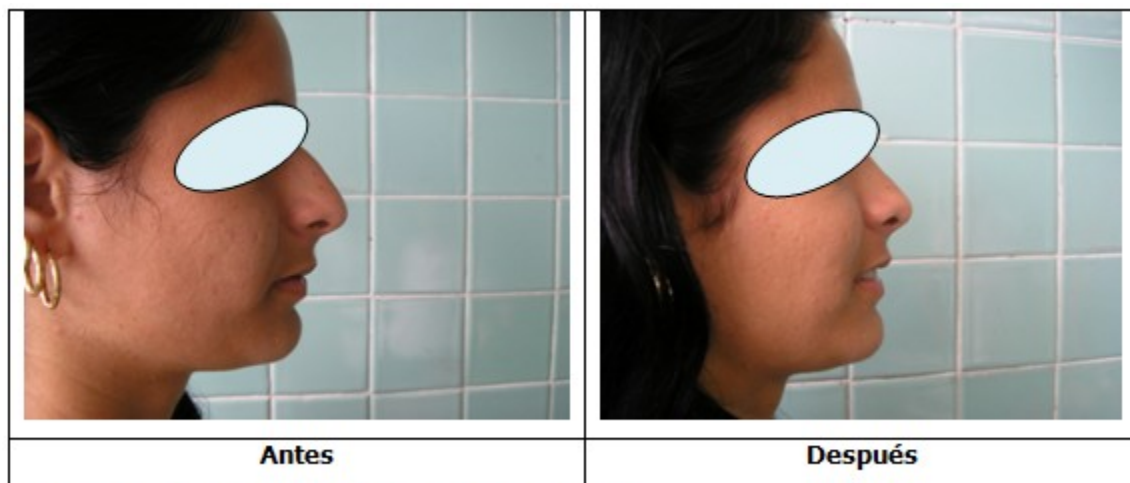


Figura 3. Proyección de la punta nasal por la vía endonasal.

DISCUSIÓN

Varios autores han estudiado y publicado sobre este tema. Miranda y colaboradores realizaron en Venezuela un estudio similar, aunque solo trabajaron rotación y proyección de la punta nasal.⁴ También utilizaron la técnica del injerto

cartilaginoso autólogo, que desde hace varios años es aplicada con muy buenos resultados;⁵ dicha técnica es la que siempre se usa para la proyección de la punta, y en casos de acortamiento congénito de la punta y en las puntas deprimidas, siendo la parte donante el septo nasal o pabellón auricular. No se utiliza el cartílago costal porque se contrae con frecuencia,

dando forma de laterorrínea. En ocasiones no existe la posibilidad de obtener el injerto autólogo, y es necesario intentarlo con injerto homólogo, pero este se reabsorbe casi en un 100 %; de ahí la búsqueda de otras alternativas, como el empleo de material inerte como el *silastic*, aunque se corre el riesgo de que este sea expulsado si no está bien protegido con tejido muscular (fascia lata) de la región temporal.^{2,6-9} Las ventajas y desventajas de cada una de estas opciones deben ser explicadas al paciente con todo detalle.

Siempre se concluye la cirugía de la punta nasal colocando esparadrapo microsporo para dar la forma anatómica; se coloca el taponamiento después de colocado el esparadrapo microsporo. Luego se administran 100 mgs de hidrocortisona si el paciente no es hipertenso o diabético y se retira el taponamiento a las 48 horas. El esparadrapo es retirado entre los 7 y 10 días para evitar hematomas que pueden convertirse en fibrosis. Se indican 100 mgs más de hidrocortisona o triamcinolona, ya que comienza el aumento de los fibroblastos, y por tanto, la fibrosis.⁶

Los resultados obtenidos en esta serie fueron muy favorables; Miranda y colaboradores, por ejemplo, refieren buenos resultados en el 95 % de sus pacientes.

La capacidad creativa del cirujano es fundamental para el éxito de la rinoplastia de la punta nasal, pero sobre todo es muy importante el estudio preoperatorio, donde el paciente y el cirujano llegan a un consenso en cuanto a las necesidades a resolver, de manera que los resultados sean satisfactorios para ambas partes.

En el periodo analizado, las rinoplastias realizadas en la provincia Cienfuegos tuvieron resultados satisfactorios, ya que se logró satisfacer las expectativas de los pacientes, con una reducción de los costos y de los riesgos para estos debido al uso de anestesia local.

REFERENCIAS BIBLIOGRÁFICAS

1. Canto Vidal BF, Canto Vigil T, García Moreno

LG. Rinoescultura. Medisur [revista en Internet]. 2006 [cited 19 Sep 2014]; 4 (6): [aprox. 12p]. Available from: <http://www.medisur.sld.cu/index.php/medisur/article/view/196/4903>.

2. Canto Vidal B. Rinoplastia primaria y secundaria. Medisur [revista en Internet]. 2012 [cited 8 Ene 2015]; 10 (5): [aprox. 4p]. Available from: <http://www.medisur.sld.cu/index.php/medisur/article/view/1833/1022>.

3. Canto Vidal B, Canto Vigil T. Rinoplastia en la nariz mestiza y negroide. Medisur [revista en Internet]. 2010 [cited 8 Ene 2015]; 8 (1): [aprox. 5 p]. Available from: <http://www.medisur.sld.cu/index.php/medisur/article/view/1060/7>.

4. Miranda N, Gil C, Gómez T, Aponte C, Celis G, Gil C. Injerto cartilagenoso autólogo extensor caudal en el manejo de la proyección y rotación de la punta nasal en rinoseptoplastia. Acta Otorrinolaringol. 2007 ; 19 (2): 74-81.

5. Ortiz Osoy LA, Caballero Barquera E. Injerto en estrella, un nuevo método para mejorar la punta nasal. Arch Bolív Med. 1988 (32/33): 98-9.

6. Abarca A, Naser A, Pardo J. Aplicaciones de materiales aloplásticos en rinoplastia. Rev. Otorrinolaringol Cir Cabeza Cuello [revista en Internet]. 2010 [cited 19 Sep 2014]; 70 (3): [aprox. 10p]. Available from: http://www.scielo.cl/scielo.php?pid=S0718-48162010000300010&script=sci_arttext.

7. Sajjadian A, Naghshineh N, Rubinstein R. Current status of grafts and implants in rhinoplasty: Part II. Homologous grafts and allogenic implants. Plast Reconstr Surg. 2010 ; 125 (3): 99e-109e.

8. Pedroza F. A 20 years review of the New Domes Technique for refining the drooping nasal tip. Arch Facial Plast Surg. 2002 ; 43 (3): 157-63.

9. Bateman N, Jones NS. Retrospective review of augmentation rhinoplasties using autologous cartilage grafts. J Laryngol Otor. 2000 ; 114 (7): 514-8.