

PRESENTACIÓN DE CASO

Herpes zóster atípico como inicio clínico de sida. Presentación de un caso**Atypical Herpes Zoster as a clinic beginning of Acquired Immunodeficiency Syndrome. A case report**Carlos Alberto Blanco Córdova¹ Teresa Cangas García¹¹ Policlínico Isidro de Armas, La Habana, La Habana, Cuba, CP: 11600**Cómo citar este artículo:**

Blanco-Córdova C, Cangas-García T. Herpes zóster atípico como inicio clínico de sida. Presentación de un caso. **Medisur** [revista en Internet]. 2015 [citado 2025 May 15]; 13(1):[aprox. 5 p.]. Disponible en: <http://medisur.sld.cu/index.php/medisur/article/view/2774>

Resumen

El herpes zoster es producido por la reactivación del virus varicela-zoster. Tiene una incidencia de tres casos por cada mil habitantes al año, y las probabilidades de padecerla aumentan con la edad. Se presenta un caso de herpes zoster atípico, con neuralgia posherpética, en un paciente de 48 años, que acudió a consulta de Dermatología por lesiones cutáneas y mucosas. Este artículo tiene el objetivo de describir el curso de herpes zoster en un paciente al que más tarde se diagnosticó como seropositivo al virus de inmunodeficiencia humana. Se considera de interés este caso dada la asociación de ambas entidades, indicativa de que aunque la incidencia de herpes zoster es baja, es importante considerar la posible presencia de enfermedades que involucran al sistema inmunológico. Se concluye que ante la variedad clínica de herpes zoster atípico, debe considerarse la coexistencia de otras enfermedades que comprometen al sistema inmunológico, como es el caso del virus de inmunodeficiencia humana.

Palabras clave: herpes zoster, síndrome de inmunodeficiencia adquirida, informes de casos

Abstract

The Herpes Zoster is produced by the reactivation of the Chicken Pox Zoster Virus. It has an incidence of three cases for each thousand inhabitants a year, and they increase the possibility to suffer it with the age. A 48 year old case of a patient with atypical Zoster with postherpetic neuralgia who came to the Dermatology consultation with cutaneous and mucous lesions is presented. This article has the objective to describe the evolution of the Herpes Zoster in the last patient diagnosed like seropositive to the virus of Human Immunodeficiency Virus It is considered of concern once both entities association was given, indicator that although Herpes Zoster incidence is low, considering the possible presence of diseases that involve the immune system. We conclude that in the presence of the clinical variety of Atypical Herpes Zoster, the coexistence of other diseases that compromise the immune system, as the Human Immunodeficiency Virus must be considered.

Key words: herpes zoster, acquired immunodeficiency syndrome, case reports

Aprobado: 2014-12-15 09:02:12

Correspondencia: Carlos Alberto Blanco Córdova. Policlínico Isidro de Armas. La Habana carlosal@infomed.sld.cu

INTRODUCCIÓN

El herpes zoster (HZ) se considera una enfermedad aguda, de distribución unilateral. Se caracteriza por el desarrollo de vesículas agrupadas en una placa inflamatoria, localizada en el trayecto de un nervio. Producido por la reactivación del virus varicela-zoster que permanece latente en los ganglios de las raíces posteriores de la médula, su incidencia es de tres casos por cada mil habitantes al año, y las probabilidades de padecerla aumentan con la edad, debido a la disminución de la inmunidad celular asociada al envejecimiento.^{1,2} Más del 66 % de los pacientes son mayores de 50 años y menos del 10 % son menores de 20 años. Es poco frecuente en niños y muy raro en lactantes.³⁻⁵

Los factores que determinan el desarrollo del HZ suelen ser desconocidos, pero se asocia con algunas enfermedades sistémicas: Hodgkin, leucemias, procesos malignos no linfomatosos, fármacos antimitóticos y déficit inmunológico, como en el caso del virus de inmunodeficiencia humana (VIH). Algunos autores encuentran una asociación entre HZ y una rápida progresión a SIDA.⁶

Este artículo tiene el objetivo de describir el curso de HZ en un paciente al que además se diagnosticó como seropositivo al VIH. Se considera de interés este caso dada la asociación de ambas entidades, indicativa de que aunque la incidencia de HZ es baja, es importante considerar la posible presencia de enfermedades que involucran al sistema inmunológico.

PRESENTACIÓN DEL CASO

El paciente, de 48 años, mestizo y soltero, era operario de un cuerpo de vigilancia y protección; alcohólico desde hacía diez años y fumador desde hacía 20 años. Como antecedentes patológicos personales se constataron: bronquitis asmática, blenorragia 15 años atrás, neumonía y tuberculosis pulmonar ocho años atrás. Orientación sexual: heterosexual.

Inicialmente, el paciente sintió dolor en el brazo izquierdo, luego aparecieron las lesiones cutáneas en todo el miembro, así como en el tronco y el muslo izquierdo. Presentaba además, lesiones en comisuras bucales y lengua, que le dificultaban comer y beber, por lo que asistió a cuerpo de guardia, desde donde fue remitido a consulta de Dermatología. Para entonces, los síntomas antes referidos ya contaban con 12 días de evolución.

Examen físico

A las lesiones cutáneas, ya más diseminadas, se sumó la fiebre de 39°C, abundantes placas blanquecinas en lengua y mucosa bucal, astenia, malestar general y cefalea intensa. La tensión arterial presentó valores normales (109/66 mmHg) y la frecuencia cardiaca fue de 79 x'.

Al examinar con más detenimiento las lesiones cutáneas, se constataron de base eritematosa, polimorfas y diseminadas, vesiculosas, con algunas ampollas, otras en fase costrosa, sobre todo en miembro superior izquierdo (Figura 1), y en menor número en tronco (Figura 2) y mano y muslo izquierdos, en distintos estados evolutivos (Figura 3). En la uñas se observaron líneas longitudinales oscuras (melanoniqia), así como onicomycosis en segundo y tercer dedos de la mano izquierda.

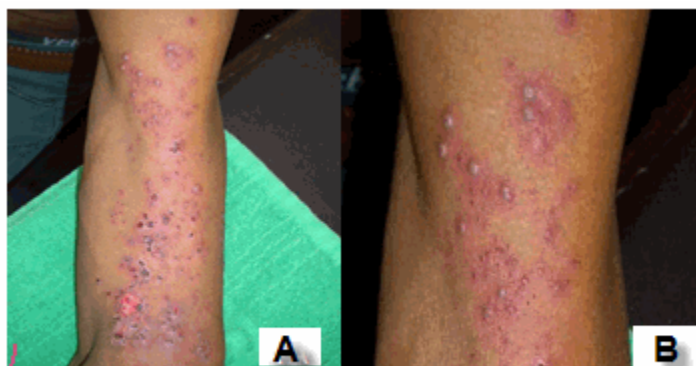


Figura 1. Lesiones eritemato-vesiculosas y costrosas en brazo izquierdo (A). Iguales lesiones desde una vista más cercana (B).

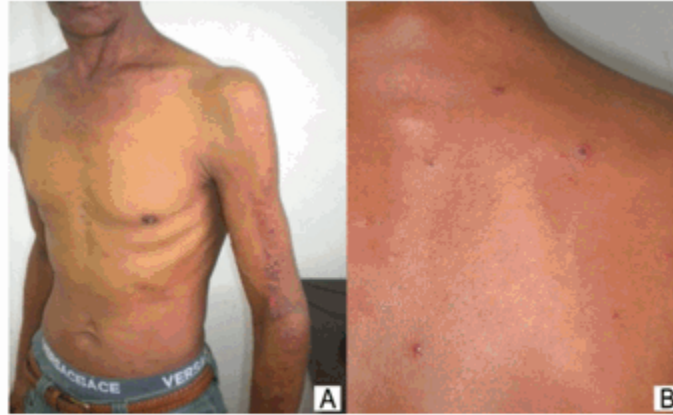

Figura 2. Lesiones eritemato-vesiculosas y costrosas, con algunas áreas erosivas en brazo y antebrazo (A). Lesiones en espalda superior eritemato-vesículo-costrosas (B).

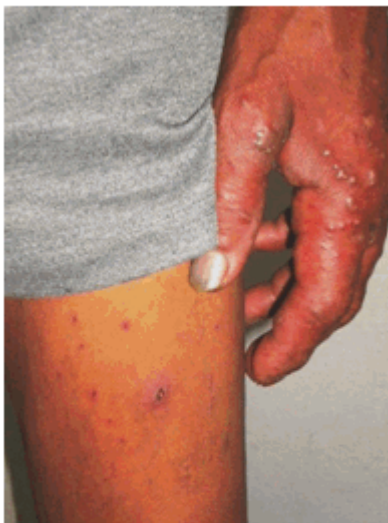

Figura 3. Lesiones eritematosas y vesiculosas en mano izquierda, y eritemato-costrosas en muslo de ese lado. Presencia de algunas pústulas en dorso de mano.

Específicamente en la cavidad oral, se encontraron lesiones candidiásicas, pseudomembranosas y blanquecinas en lengua, carrillos y comisuras labiales, además de varias caries dentales (Figura 4).

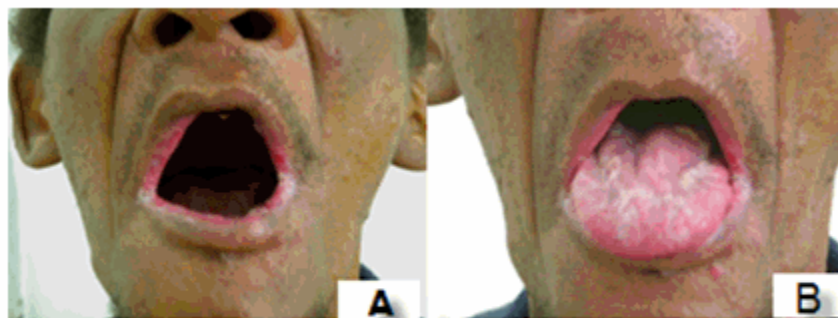

Figura 4. Lesiones candidiásicas pseudomembranasas en cavidad bucal, con queilitis angular fisurada, y áreas erosivas (A). Lesiones blanquecinas pseudomembranasas en lengua (B).

Estudios realizados

Al analizar los resultados del hemograma, los de eritrosedimentación, glucemia, creatinina, colesterol, triglicéridos, transaminasa glutámico pirúvico (TGP), transaminasa glutámico oxalacética (TGO), gammaglutamiltransferasa (GGT), fosfatasa alcalina y antígeno de superficie, mostraron valores normales. Serología: 2 diluciones; VIH (prueba rápida): positiva (enero 2014). Esto último se confirmó mediante prueba de Western Blot. El CD4 se obtuvo inferior a 200.

Tratamiento

Antes de llegar a la consulta de Dermatología, ya el paciente tenía indicado tratamiento con amoxicilina de 500 mg, una tableta cada seis horas. Sin embargo, el cuadro inicial no había remitido. Ya con el diagnóstico de herpes zóster, en enero del 2014, se comenzó con tetraciclina (250 mg), dos tabletas cada seis horas por diez días; fomentos de suero fisiológico y manzanilla, cuatro veces al día por 30 min, alternando ambos; crema de aciclovir y gentamicina, alternando después de los fomentos; loción de zinc en el cuerpo tres veces al día; colutorios de bicarbonato tres veces al día y de nistatina en suspensión una cucharada cada seis horas; pinceladas de violeta de genciana al 2 % antes de acostarse.

Pasadas 72 horas de este tratamiento, se decidió incorporar, por la intensidad del cuadro, aciclovir (200mg) cuatro tabletas cinco veces al día por siete días; vitaminoterapia: vitamina B1 (100 mg) 1cc, vitamina B6 (50 mg) 1ámpula, vitamina B12 (1000 mg) 1cc; todo esto por 10 días, vía intramuscular, y posteriormente en días alternos.

También se agregó tratamiento con penicilina benzatínica 1 200 000 UI, vía intramuscular en cada nalga, en dosis única. Además se mantuvo con el tratamiento de las drogas retrovirales.

Se indicó interconsulta con especialidades de Fisiatría y Neurología, para tratar específicamente la neuritis postherpética, la cual mostró una evolución satisfactoria después de seis meses. La remisión del cuadro cutáneo ocurrió entre 20 a 25 días. La neuralgia postzosteriana se mantuvo hasta seis meses después de iniciarse el cuadro, con dolores continuos primero, y luego intermitentes.

DISCUSIÓN

Se plantea que el HZ en los individuos inmunodeprimidos tiene una evolución más severa y prolongada, y que tiende a causar recurrencias y diseminación. Un episodio de zóster en menores de 50 años, obliga a descartar factores de inmunodepresión. En el paciente con VIH que cursa de manera asintomática, el HZ puede ser una de las primeras manifestaciones clínicas de sida, e incluso puede preceder por meses o años a las más frecuentes como candidiasis oral, fiebre, diarrea y pérdida de peso. En el caso presentado, sin dudas, se trataba de un inicio de sida.

El HZ atípico es una presentación poco frecuente, pero en individuos inmunodeprimidos ocurre entre el 6 a 26 % (con lesiones a distancia de la metámera afectada). Puede localizarse en vísceras y sistema nervioso central, con parálisis motoras de grupos musculares inervados por nervios contiguos al dermatoma comprometido.^{3,7}

La complicación más frecuente del HZ, en la

atención primaria, es la neuralgia postherpética; la más grave, la diseminación visceral; mientras que la candidiasis pseudomembranosa es la más frecuente de manera general. También puede aparecer queilitis angular fisurada, y eritema en las comisuras labiales, referido en la literatura, y encontradas en este paciente.^{1,8,9}

Es necesario diagnosticar y tratar rápidamente la neuralgia herpética, ya que esta puede evolucionar a una neuralgia postherpética, y empeorar en la medida en que no se controla la infección en las primeras 72 horas. La mayoría de los infectados por VIH, siguen siendo diagnosticados en estadios avanzados de la enfermedad, cuando aparecen las infecciones oportunistas que ponen en riesgo su vida. Así mismo ocurrió en el paciente en cuestión. Se plantea en la literatura revisada que en los casos de VIH (+), el riesgo de padecer un HZ es 15 veces mayor.⁹⁻¹¹

Cuando se obtiene serología en dos diluciones, se realiza estudio y seguimiento serológico, y se descarta una lúes, enfermedad que concommita frecuentemente con el VIH. Considerando el estado en que llegó el paciente, la serología pudo elevarse solo en pocas diluciones por falsas biológicas, dentro de ellas las infecciosas (sepsis bucal, infección por virus de varicela-zoster, carga viral elevada por el VIH, etcétera). No obstante, se le indicó tratamiento con penicilina benzatínica a las dosis recomendadas.

Las lesiones cutáneas demoraron su remisión en un tiempo superior a lo normal para esta enfermedad, que se ubica entre 5 a 12 días, con cuadro cutáneo vesiculo-ampolloso muy extenso y doloroso. La remisión del cuadro cutáneo ocurrió entre 20 a 25 días. La neuralgia postzosteriana puede demorar meses, pero en la práctica diaria como promedio, la duración es de tres a cuatro meses desde el comienzo del cuadro. En nuestro caso fue de seis meses, con dolores continuos primero, y luego intermitentes. Creemos que este cuadro doloroso, pudo ser más extenso en el tiempo, de no haber recurrido a la interdisciplinariedad.

Sabemos que la infección por VIH se acompaña de alteraciones cutáneas (manifestación inicial o señal de alarma del compromiso acelerado de la inmunidad del paciente) en el 90 a 100 % de los casos.¹ En el caso presentado, además, existían una serie de antecedentes patológicos que evidenciaban inmunodepresión. El HZ atípico representó el inicio clínico de sida, acompañado

de una neuritis postherpética. Estas enfermedades se tratan con poca frecuencia en la atención primaria de salud, pero es importante que el médico general sepa interpretar este y otros tipos de manifestaciones dermatológicas, con el fin de emitir un diagnóstico lo más tempranamente posible. De haberse identificado la enfermedad y tratado precozmente, se hubieran evitado o atenuado las complicaciones presentadas por el paciente, principalmente la neuritis postzosteriana.

REFERENCIAS BIBLIOGRÁFICAS

1. Ruiz I. Herpes Zóster en el paciente inmunodeprimido. In: Campins M, editors. Herpes Zóster. Barcelona: Marge Médica Books; 2011.
2. Moya Mir MS, Mascias Cadavid C. Herpes zóster en urgencias. *Emergencias*. 2005 ; 17 (2): 75-84.
3. Silvariño R, Tafuri J, Mérola V, Romero C, Alonso J. Herpes zóster cutáneo diseminado en paciente con artritis reumatoide. *Arch Med Interna*. 2010 ; 32 (1): 22-24.
4. Donahue JG, Choo PW, Manson JE, Platt R. The incidence of herpes zoster. *Arch Intern Med*. 1995 ; 155 (15): 1605-9.
5. Suárez MA, García MV, Mora M, Novillo RA, Rangel G, Cebrián C. Varicela herpes zóster: complicación en una vasculitis ANCA positiva. *Nefrología*. 2011 ; 31 (5): 616-8.
6. Lazarte Heraud S, Bravo Puccio F, Samalvides Cuba F, Del Solar Chacaltana M, Guerra Amaya O, Verdonck Bosteels K, Solari Serpa L, et al. Frecuencia de infección por VIH en pacientes con episodio agudo de herpes zoster. *Rev Med Hered [revista en Internet]*. 2005 [cited 19 Abr 2014] ; 16 (1): [aprox. 7p]. Available from: http://www.scielo.org.pe/scielo.php?script=sci_arttext&pid=S1018-130X2005000100004.
7. Sosa Díaz RY, Fernández Rodríguez C, Varona Cabrera G, Hechevarría Morales Y. Una visión clínica sobre las enfermedades oportunistas y el SIDA. *Rev Med Electrón [revista en Internet]*. 2009 [cited 19 Abr 2014] ; 31 (2): [aprox. 10p]. Available from: http://scielo.sld.cu/scielo.php?script=sci_arttext&pid=S1684-18242009000200010&lng=es.
8. Tyring SK. Management of Herpes Zoster and

Post Herpetic Neuralgia. *J Am Acad Dermatol*. 2007 ; 57 Suppl 6: SS136-42.

9. McDonald J, Zeringue A, Caplan L, Ranganathan P, Xian H, Burroughs T, et al. Herpes Zoster Risk Factors in a National Cohort of Veterans with Rheumatoid Arthritis. *Clin Infect Dis*. 2009 ; 48 (10): 1364-71.

10. Delgado S, Gonzalez E, Bravo F, Gotuzzo E. Infección por HTLV-1 y HIV en pacientes con herpes zoster en Perú. *Rev Med Hered [revista en Internet]*. 2011 [cited 19 Abr 2014] ; 22 (3):

[aprox. 9p]. Available from: http://www.scielo.org.pe/scielo.php?script=sci_arttext&pid=S1018-130X2011000300002&lng=es&nrm=iso.

11. Misiara AE, Ruiz I, Vázquez JF, Misiara N. Encefalitis por virus varicela zoster: A propósito de un caso. *Rev Med Electrón [revista en Internet]*. 2009 [cited 19 Abr 2014] ; 131 (5): [aprox. 10p]. Available from: http://scielo.sld.cu/scielo.php?script=sci_arttext&pid=S1684-18242009000500015&lng=es.