

PRESENTACIÓN DE CASO

Herida penetrante escleral con cuerpo extraño intraocular. Presentación de un caso

Penetrating Scleral Injury with Intraocular Foreign Body. A Case Report

Anay Martínez Díaz¹ Armando Rafael Milanés Armengol¹ Katia Molina Castellanos¹ Eduardo Hernández Peña¹

¹ Hospital General Universitario Dr. Gustavo Aldereguía Lima, Cienfuegos, Cienfuegos, Cuba, CP: 55100

Cómo citar este artículo:

Martínez-Díaz A, Milanés-Armengol A, Molina-Castellanos K, Hernández-Peña E. Herida penetrante escleral con cuerpo extraño intraocular. Presentación de un caso. **Medisur** [revista en Internet]. 2014 [citado 2020 Jun 3]; 12(2):[aprox. 8 p.]. Disponible en: <http://medisur.sld.cu/index.php/medisur/article/view/2747>

Resumen

El trauma ocular constituye un problema de salud en el mundo actual y una causa común de deficiencia visual que deja en el paciente serias secuelas y trastornos psicológicos. Se presenta el caso de un paciente de 46 años, masculino, que acudió al cuerpo de guardia de Oftalmología del Hospital General Universitario Dr. Gustavo Aldereguía Lima de Cienfuegos, refiriendo que al estar martillando hierro sobre hierro sintió que algo se le proyectó a nivel del ojo derecho. Presentaba dolor, lagrimeo, ojo rojo y visión algo borrosa. Se le diagnosticó una herida penetrante escleral con cuerpo extraño intraocular. Se procedió al estudio que contempló biomicroscopia, radiografía de órbita y ultrasonido ocular. Se realizó tratamiento quirúrgico mediante extracción extracapsular del cristalino con implante de lente intraocular mediante la técnica de Blumenthal y abordaje a nivel de pars plana para la extracción del cuerpo extraño intraocular.

Palabras clave: esclerótica, lesiones oculares penetrantes, cuerpos extraños en el ojo, heridas y traumatismos, heridas penetrantes, informes de casos

Abstract

Ocular trauma is a health problem in the world today and a common cause of visual impairment leading to severe sequelae and psychological disorders. The case of a 46-year-old male patient who attended the Ophthalmology emergency services of the Dr. Gustavo Aldereguía Lima University General Hospital of Cienfuegos, recounting that while hammering iron on iron he felt that something entered his right eye, is presented. He suffered from pain, tearing, red eye and blurred vision. A penetrating scleral injury with an intraocular foreign body was diagnosed. Its study was conducted through biomicroscopy, orbital x-ray and ocular ultrasound. Surgical treatment by extracapsular lens extraction with intraocular lens implantation was performed using Blumenthal technique and pars plana approach for removal of the intraocular foreign body.

Key words: sclera, eye injuries, penetrating, eye foreign bodies, wounds and injuries, wounds, penetrating, case reports

Aprobado: 2014-04-23 12:29:22

Correspondencia: Anay Martínez Díaz. Hospital General Universitario Dr. Gustavo Aldereguía Lima. Cienfuegos. anay.martinez@gal.sld.cu

INTRODUCCIÓN

Los ojos se encuentran en una zona vulnerable ante el trauma facial y craneoencefálico pues, de forma indirecta, puede ocurrir alguna lesión de carácter grave, como es la pérdida del órgano visual.¹

El trauma ocular constituye un problema de salud en el mundo actual, es una de las principales causas de morbilidad en este órgano, así como causa frecuente de visita del paciente a los servicios de salud de urgencia; ocasiona una gran inquietud en el lesionado y en quien lo rodea.²

Afecta tanto a la población de países desarrollados como a la de los países subdesarrollados, a los cuales se les suman factores de riesgo derivados del escaso conocimiento de las lesiones intraoculares que origina el trauma y la dificultad para detectarlas.³

Provoca daños funcionales y anatómicos dejando en el paciente serias secuelas y trastornos psicológicos, que provocan el rompimiento del equilibrio biopsicosocial y alteran en gran medida la calidad de vida del paciente lesionado.

Los traumatismos oculares son una causa común de deficiencia visual, principalmente de ceguera monocular en el 33 al 40 %, en ocasiones estos se hacen acompañar de la presencia de un cuerpo extraño intraocular, el cual lesiona estructuras por acción mecánica, pero también provoca complicaciones debido a la toxicidad de sustancias como el óxido de hierro, infecciones, hemorragias vítreas, desprendimiento de retina, catarata traumática, etc.⁴

Las lesiones en los ojos así como en sus proximidades deben recibir una atención especial y su solución es un gran reto para los cirujanos

oftalmológicos.⁵

A mediados de la década de los 90, específicamente en la ciudad de Atlanta, se comienza a utilizar un sistema de clasificación de las lesiones oculares (clasificación estandarizada de Birmingham), la cual posibilita una mejor comprensión entre los especialistas, al poder hablar un mismo “lenguaje”, estableciéndose una definición clara y única de las lesiones, una definición integral (causa y mecanismo), pronóstico visual, lo cual permitió el desarrollo de líneas de investigaciones y publicación de artículos científicos en este sentido.⁶

Debido al aumento de la traumatología ocular que se ha experimentado en las últimas décadas, a la incorporación de nuevas técnicas para el diagnóstico, así como la implementación en el país de la clasificación de BETTS, se decidió la presentación de este caso.

PRESENTACIÓN DEL CASO

Paciente de 46 años, de color de piel negra, masculino, de procedencia urbana, que acudió a cuerpo de guardia de Oftalmología del Hospital General Universitario Dr. Gustavo Aldereguía Lima de Cienfuegos, refiriendo que al estar martillando hierro sobre hierro sintió que algo se le proyectó a nivel del ojo derecho. Presentaba dolor, lagrimeo, ojo rojo y visión algo borrosa que con el tiempo fue mejorando.

Se le realizó examen físico ocular por biomicroscopia en ambos ojos, que arrojó los siguientes resultados:

Agudeza visual: OD: 1,0 s/c OI: 1,0 s/c

Presión ocular: OD: 8 mmHg.

OI: 14 mmHg.

Motilidad ocular: conservada.

Reflejos pupilares: conservados.

Parámetros	Ojo derecho	Ojo izquierdo
	A: Hiperemia cilio - conjuntival, hemorragia subconjuntival en 360°, herida de la conjuntiva bulbar inferior hacia hora 6. S/A: Córnea transparente, cámara anterior formada de normal profundidad, ligera facodonesis hacia sector temporal. (Anexos Nro. 1).	
Biomicroscopia	M: Transparentes. Fondo de ojo: Papilas de bordes definidos, emergencia central de vasos, excavación fisiológica, retina aplicada, no se observan desgarros, solo pequeño hemovítreo hacia sector temporal inferior.	Sin alteraciones
Queratometría	43,50 43,25	44,00 44,04
MAV s/c	1,0	1.0.
Refracción	+ 1,00 esf +0,50 cil x 15°.	+0,50 esf +0,50 cil x 10°.
MAV c/c	1,0	1,0
Longitud axial	22,56	22,61
Cámara anterior	3,08	2,98
Microscopia endotelial	Sin alteración	Sin alteración

Al observar por biomicroscopia el ojo afectado se notaba quémosis hemorrágica y herida conjuntival, además la presencia de cuerpo extraño intraocular metálico en cuadrante

temporal superior (hay dehiscencia de la zónula a ese nivel con opérculo de la capsula posterior y cápsula plegada). (Figuras 1 y 2).

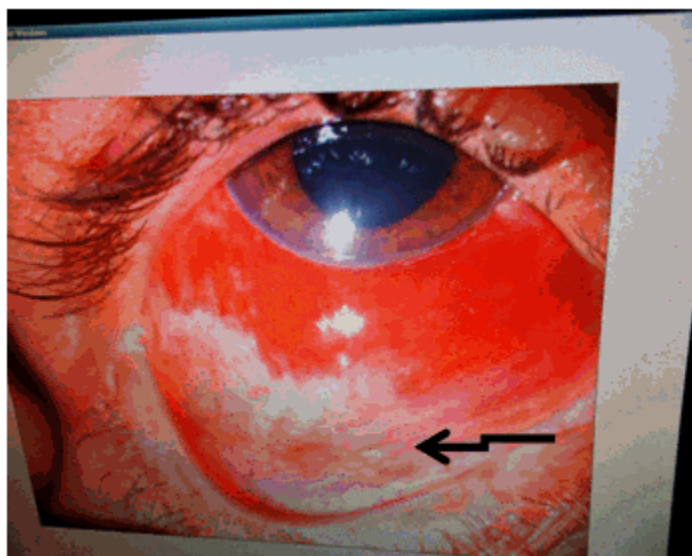


Figura 1. Imagen por biomicroscopia que muestra quémosis hemorrágica y herida conjuntival menor de 5..mm a nivel de la conjuntiva bulbar inferior.

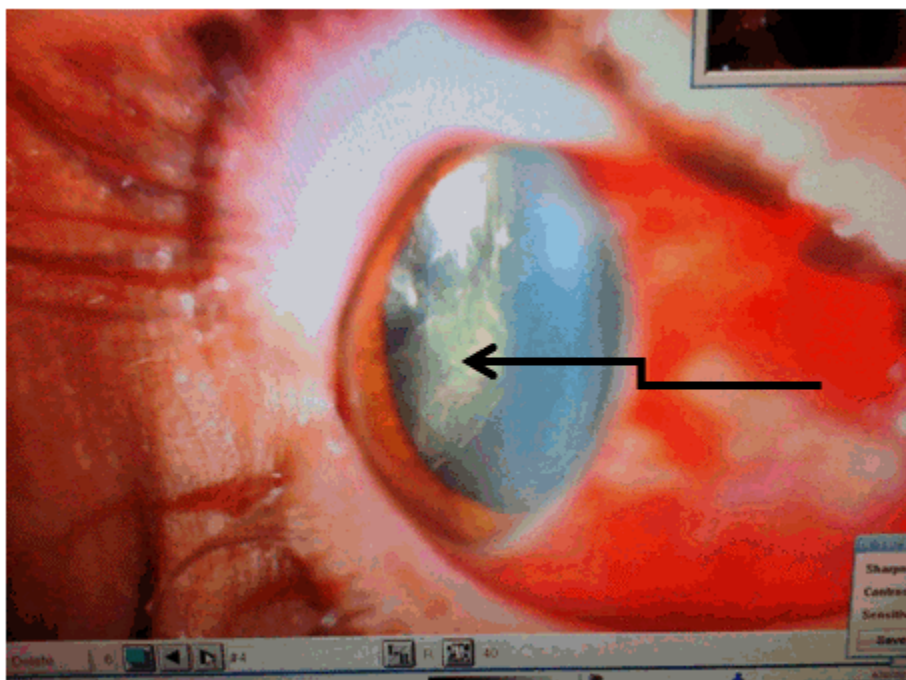


Figura 2. Imagen por biomicroscopia que muestra la presencia de cuerpo extraño intraocular metálico en cuadrante temporal superior.

Se decidió implantar lente intraocular, para cuyo cálculo se utilizó el biómetro de Tomey y la

fórmula SRK-T. Se obtuvieron los siguientes resultados:

OD: 23,0 (0,26). 24,0 (- 0,4).		OI: 23,0(0,4) 24,0(-0,3).
--------------------------------------	--	---------------------------------

Se le indicaron exámenes complementarios de urgencia con el objetivo de explorar la herida de la conjuntiva para descartar penetración escleral. Los resultados fueron los siguientes:

Hb: 13,3 g/l
 Hto: 0,43.
 Tiempo de sangrado: 1 ½ min.
 Tiempo de coagulación: 8 min.
 EKG: de características normales.

En rayos X de órbita anteroposterior y lateral se observó un cuerpo extraño metálico intraocular

nivel del cuadrante temporal superior en vítreo anterior.(Figura 3).

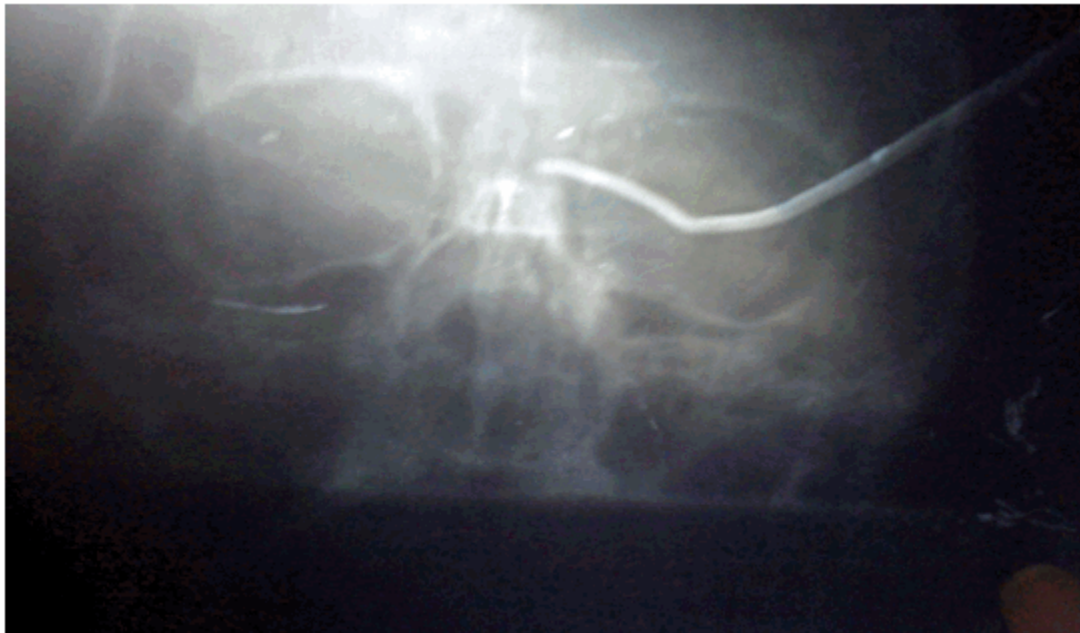

Figura 3. Imagen de rayos X que muestra cuerpo extraño metálico intraocular a nivel del cuadrante temporal superior en vítreo anterior.

Ultrasonido ocular: se observó imagen ecogénica en vítreo anterior a nivel del cuadrante temporal

superior con alta reflectividad a ese nivel.(Figura 4).

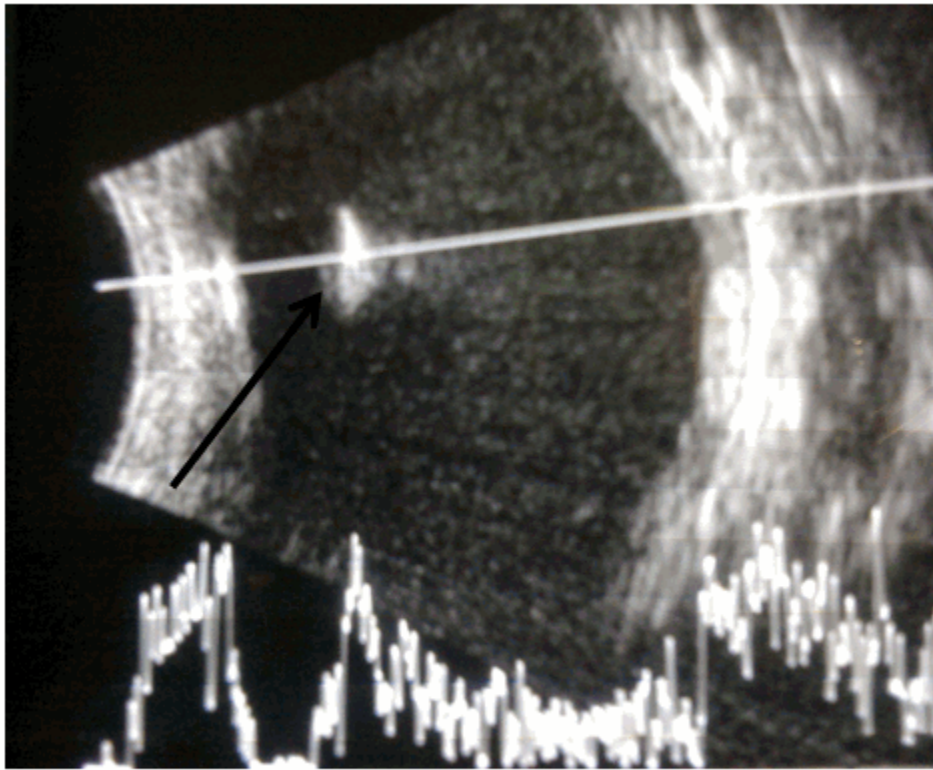


Figura 4. Imagen ultrasonográfica que muestra imagen ecogénica en vítreo anterior a nivel del cuadrante temporal superior con alta reflectividad a ese nivel.

Se decidió explorar la herida en el quirófano, para lo cual se utilizó anestesia tópica. Se observó gran quémosis hemorrágica en 360°, herida conjuntival menor de 5 mm hacia la hora 6. Se decoló la zona de la herida comprobándose herida escleral penetrante de aproximadamente 3 mm, no se observó tatuaje a ese nivel, ni vítreo en los bordes de la herida.

Se realizó tratamiento quirúrgico mediante extracción extracapsular del cristalino con implante de lente intraocular mediante la técnica de Blumenthal y abordaje a nivel de pars plana para la extracción del cuerpo extraño intraocular. Se procedió a la sutura de herida con seda 8-0 y la aplicación de diatermia alrededor de esta. (Figuras 5 y 6).

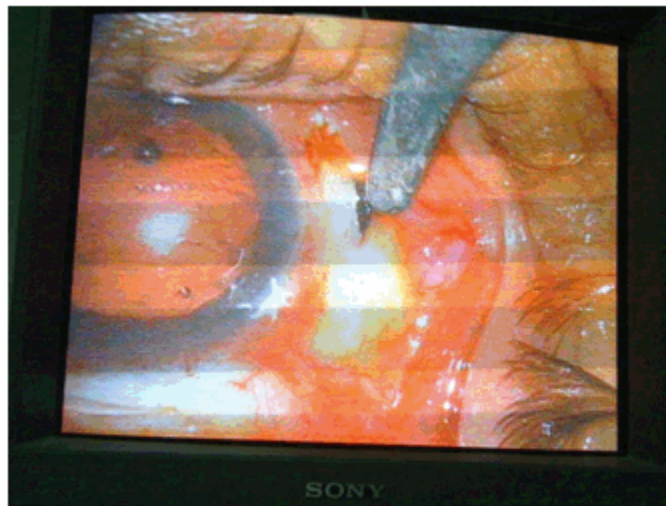


Figura 5. Incisión quirúrgica a nivel de pars plana con la utilización de un imán electromagnético para la extracción del cuerpo extraño intraocular.

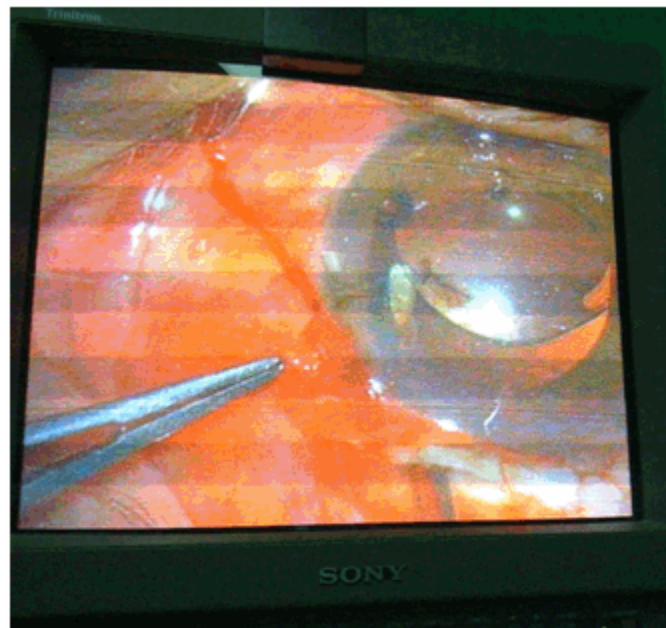


Figura 6. Posterior a la extracción extracapsular del cristalino se procede al implante de una lente intraocular.

Se indicó antibióticoterapia y el tratamiento tópico adecuado en estos casos.

DISCUSIÓN

La traumatología ocular tiene particularidades

que la diferencian de la traumatología de las otras partes del cuerpo, por la extremada sensibilidad del globo ocular. Así como en otros órganos, la curación del trauma representa la completa normalidad funcional.⁷

Los traumas penetrantes constituyen cerca del 30-50 % de todos los traumas oculares.⁸ El caso que se presenta es un paciente del sexo masculino, lo que concuerda con lo revisado en la literatura que reporta un mayor porcentaje en este género.^{9,10}

En relación con los accidentes de trabajo se describe en varios estudios que estos constituyen la causa más frecuente de traumatismos oculares, lo que coincide con este caso.¹¹

Desde el punto de vista de la clasificación de BETTS, se clasifica de la siguiente manera:

Grado I según la agudeza visual, presenta un defecto pupilar relativo aferente ausente, es una lesión abierta que provoca ruptura de las paredes del globo ocular (D) con penetración (B) y con un cuerpo extraño intraocular(C) y según la topografía es zona II.

De acuerdo al cálculo del *Ocular Trauma Score*: 100 puntos según la agudeza visual - 23 por la ruptura del globo ocular y - 14 por ser una lesión penetrante que da una sumatoria de un 66 %, por tanto cae dentro de la categoría 3 y tiene > del 44 % que logre una agudeza visual mayor del 0,5.

66 - 80	3	44 % ≥ 0,5
---------	---	------------

En nuestra provincia ya ha sido utilizada esta clasificación por el Dr. Cruz Martínez.¹²

Este paciente fue reintervenido quirúrgicamente, se le realizó una extracción extracapsular del cristalino con implante de lente intraocular, mediante la técnica de Blumenthal y se le realizó un abordaje a nivel de pars plana, utilizándose un imán electromagnético para la extracción del cuerpo extraño intraocular, finalmente se procedió a la sutura de la herida quirúrgica con seda 8-0 aplicándosele diatermia transescleral

alrededor de la misma.

REFERENCIAS BIBLIOGRÁFICAS

1. Zambrano JC, Leyva JC. Lesiones oculares y perioculares asociadas a los traumatismos de órbita. *Cir Plast Iberolatinoam* [revista en Internet]. 2007 [cited 23 Feb 2014] ; 33 (4): [aprox. 7p]. Available from: http://scielo.isciii.es/scielo.php?script=sci_arttext&pid=S0376-78922007000400005.
2. Aveleira BA, Martínez E. Trauma ocular. Consideraciones actuales. In: Río Torres M. *Oftalmología. Criterios y Tendencias actuales*. La Habana: Editorial Ciencias Médicas; 2009. p. 402-10.
3. Enock ME, Omoti AE, Alikah AA. Risk factors identification for ocular trauma in patients who presented in a suburban tertiary care hospital in Nigeria. *Saudi Med J*. 2007 ; 28 (9): 1385-8.
4. Zamora I, Martínez A, Milanés A. Cuerpo extraño intraocular. Presentación de un caso. *Medisur* [revista en Internet]. 2012 [cited 23 Feb 2014] ; 10 (2): [aprox. 5p]. Available from: <http://www.redalyc.org/articulo.oa?id=180023367009>.
5. Allen J. Traumatismos. In: *Oftalmología. Manual de las enfermedades de los ojos*. La Habana: Editorial Pueblo y Educación; 1972. p. 309-32.
6. Eguías F, Río M, Capote A. Urgencias Oftalmológicas. In: *Manual de diagnóstico y tratamiento en Oftalmología*. La Habana: Editorial Ciencias Médicas; 2010. p. 701-7.
7. Miguel I. Estudio sobre traumatismos oculares. *Rev Cubana Oftalmol* [revista en Internet]. 2004 [cited 23 Mar 2014] ; 17 (1): [aprox. 14p]. Available from: http://bvs.sld.cu/revistas/oft/vol17_1_04/oft11104.htm.
8. González RI, Pérez GJ. Estudio descriptivo, analítico y predictivo de las heridas perforantes del bulbo ocular. *Rev Cubana Oftalmol* [revista en Internet]. 2001 [cited 23 Mar 2014] ; 14 (1): [aprox. 18p]. Available from: http://scielo.sld.cu/scielo.php?pid=S0864-21762001000100009&script=sci_arttext.
9. Zaghen V, Monsalve E, Woodar H, Ramos N,

Navas N. Traumatismos oculares pediátricos que ameritaron hospitalización. Rev Oftalmol Venez [revista en Internet]. 2005 [cited 23 Mar 2014] ; 61 (3): [aprox. 6p]. Available from: http://www2.scielo.org.ve/scielo.php?script=sci_arttext&pid=S0484-80392005000300004&lng=en&nrm=i.

10. Cruz D, Castillo A. Caracterización epidemiológica del trauma ocular a globo abierto en zona I en el Instituto Cubano de Oftalmología "Ramón Pando Ferrer" (2007-2008). Rev Cubana Oftalmol [revista en Internet]. 2011 [cited 23 Ene 2014] ; 24 (1): [aprox. 13p]. Available from:

http://scielo.sld.cu/scielo.php?pid=S0864-21762011000100014&script=sci_arttext.

11. Moreno Cantero F, Fagúndez Vargas MA. Traumatismos oculares: aspectos médico-legales. Cuad Med Forens. 2002 (29): 5-19.

12. Cruz J, Ríos BT, Díaz L, Zamora I. Comportamiento clínico epidemiológico del trauma ocular grave según clasificación estandarizada. Cienfuegos, 2009-2011. Medisur [revista en Internet]. 2012 [cited 23 Mar 2012] ; 10 (5): [aprox. 7p]. Available from: <http://www.medisur.sld.cu/index.php/medisur/article/view/2233>.