

## REVISIÓN BIBLIOGRÁFICA

## Parálisis braquial obstétrica en el contexto de la rehabilitación física temprana

### Obstetric Brachial Plexus Palsy in the Context of Early Physical Rehabilitation

Vivian Lucía Yanes Sierra<sup>1</sup> Eduardo Calixto Sandobal de la Fé<sup>1</sup> Duvier Camero Álvarez<sup>1</sup> Lianet Ojeda Delgado<sup>2</sup>

<sup>1</sup> Policlínico Octavio de la Concepción y Pedraja, Cienfuegos, Cienfuegos, Cuba

<sup>2</sup> Universidad de Ciencias Médicas, Facultad de Ciencias Médicas, Cienfuegos, Cienfuegos, Cuba, CP: 55100

**Cómo citar este artículo:**

Yanes-Sierra V, Sandobal-de-la-Fé E, Camero-Álvarez D, Ojeda-Delgado L. Parálisis braquial obstétrica en el contexto de la rehabilitación física temprana. **Medisur** [revista en Internet]. 2014 [citado 2025 May 18]; 12(4):[aprox. 14 p.]. Disponible en: <http://medisur.sld.cu/index.php/medisur/article/view/2608>

#### Resumen

En la actualidad el sistema de salud cubano promueve el estudio prenatal y el seguimiento del embarazo; a pesar de esto la parálisis braquial obstétrica continúa siendo una consecuencia desafortunada tras un parto difícil y constituye uno de los traumatismos obstétricos más frecuentes. Su tratamiento ha sido tradicionalmente conservador, basado en el seguimiento multidisciplinario y consultas a los distintos especialistas para tratar las secuelas. Luego de realizar una amplia revisión bibliográfica, en este artículo se exponen la etiología, anatomía, fisiopatología, tipos de lesiones, pronóstico y evolución, secuelas, instrumentos de evaluación, tratamientos existentes y ejercicios para la parálisis braquial obstétrica.

**Palabras clave:** parálisis obstétrica, plexo braquial, rehabilitación, modalidades de fisioterapia, intervención médica temprana

#### Abstract

Cuban health system currently promotes prenatal testing and monitoring of pregnancy; nevertheless obstetric brachial plexus palsy remains an unfortunate consequence of a difficult delivery and is one of the most common birth trauma. Traditionally, its treatment has been conservative, based on multidisciplinary monitoring and consultations with various specialists to deal with the consequences. After conducting an extensive literature review, we discussed in this paper the etiology, anatomy, pathophysiology, types of injuries, prognosis and outcome, consequences, assessment tools, existing treatments and series of exercises for obstetric brachial plexus palsy.

**Key words:** paralysis obstetric, brachial plexus, rehabilitation, physical therapy modalities, early medical intervention

**Aprobado:** 2014-01-08 15:17:20

**Correspondencia:** Vivian Lucía Yanes Sierra. Policlínico Octavio de la Concepción y Pedraja. Cienfuegos [adriana.diaz@etecsa.cu](mailto:adriana.diaz@etecsa.cu)

## INTRODUCCIÓN

La PBO fue descrita por primera vez por Smellie en 1768. Cien años después, en 1872, Duchenne la estudió magistralmente y fue planteada la tracción del miembro superior como causa de esta afección, aunque el mérito de descubrir su causa corresponde a Erb, dos años después, quien determinó que los nervios involucrados son el C5 y C6. Seeligmüller, en 1877, describió la lesión total del plexo y en 1885, Klumpke introdujo el conocimiento sobre la parálisis de las raíces inferiores del plexo braquial.

Existen reportes variados referentes a su incidencia, difícilmente extrapolables, debido al carácter de las investigaciones; las cifras varían entre 0,3 por mil nacidos vivos a 1-2 por mil nacidos vivos.<sup>1</sup> En un estudio de 104 casos, en la República Tunecina (norte de África), la población estudiada se representó por 38 niñas (51,4 %) y 36 niños (48,6 %), con una media de edad de 63 días (el rango de 3 días a 30 meses). Ambos sexos se vieron igualmente afectados. La parálisis fue superior en 66,2 % de los casos y completa en el 33,8 %. La distocia del hombro fue la complicación en el 27 % de los casos.<sup>2</sup> También se ha informado que el tipo de lesión predominante corresponde a las raíces de C5-C6, seguida de las lesiones de C5 a C7 y de las parálisis totales del PB, y que estas últimas plantean el peor pronóstico funcional.<sup>3</sup>

El sistema de salud cubano promueve el estudio prenatal y el seguimiento del embarazo de manera temprana; a pesar de ello, la parálisis braquial obstétrica (PBO) continúa siendo una consecuencia desafortunada tras un parto difícil, y constituye uno de los traumatismos obstétricos más frecuentes. En Cuba existen muy pocos estudios sobre PBO, aunque existen datos recientes aportados por un estudio realizado en Villa Clara en el cual se analizaron 36 pacientes con diagnóstico de PBO durante el año 2012; además se hace énfasis en que la mayoría de los casos se presentan durante partos eutócicos, datos que deberían poner en alerta a los obstetras, pues esta es una afección de origen mayoritariamente iatrogénico.<sup>4</sup>

En la consulta de atención temprana de la provincia Cienfuegos, la PBO es uno de los padecimientos pediátricos que con mayor frecuencia requiere de tratamiento por parte de los profesionales que allí trabajan. Por ello, este estudio tiene como objetivo describir diferentes elementos clínicos relacionados con la PBO y dar

a conocer las diferentes pautas de la rehabilitación temprana en nuestro contexto.

## DESARROLLO

### Etiología

Lo habitual es que la PBO se asocie a partos cefálicos dificultosos en los que existe una tracción y compresión del plexo braquial durante las maniobras de liberación del hombro anterior. También se la describe en cesáreas y partos pelvianos. Los factores de riesgo perinatal predisponentes, son el alto peso para la edad gestacional (más de 4000 g o macrosómicos), madres multíparas, el trabajo de parto prolongado o dificultoso, un parto instrumentado (fórceps) y un parto en podálica.<sup>5-7</sup> La distocia de hombros es un término que se utiliza con mucha frecuencia asociado a la PBO, pero es muy difícil corroborar su existencia real. Significa una falla en la salida de los hombros del bebé, luego de la salida de la cabeza, con maniobras habituales (cantidad usual de presión) en la presentación cefálica, por lo que requiere tracción y maniobras específicas para desimpactar la cintura escapular.<sup>8</sup> Este concepto dependerá del grado de esfuerzo y el sentido de urgencia que exista en ese momento, dependiendo de cada caso en particular; y de la objetividad-juicio del obstetra a cargo.<sup>9,5</sup> Es un hecho infrecuente, no anticipable e impredecible, que muchas veces no se asume ni se informa. Ocurre en el 0,37-1,01 % de los partos vaginales (y desciende a 0,23 % si se realiza episiotomía) y de ellos, el 6,7-15,8 % tiene alguna parálisis superior.<sup>5,7</sup>

A su vez, la distocia puede causar otras afecciones al neonato (muerte, apoplejías, fracturas) y a la madre (hemorragias postparto, laceraciones, desgarros de tercer grado, atonía uterina, infecciones); y tiene factores de riesgo que se superponen con las de la PBP.<sup>5</sup> El hecho de que el 50 % o el 25 %<sup>5,10</sup> de los pacientes no presenten al menos un factor de riesgo para PBP, que se describan casos sin asociación con distocia de hombros<sup>7,8,10</sup> que puedan existir casos intrauterinos, que la cesárea también pueda generarla y que pueda ser también el hombro posterior el que se comprometa, determina el concepto de que la verdadera etiología de la PBP no es del todo conocida.<sup>5,6,11-13</sup>

### Epidemiología

La incidencia tiende a disminuir en los últimos años, sobre todo por el empleo de mejores

prácticas obstétricas. A pesar de que se relaciona con las presentaciones pelvianas, las cuales tiene cinco veces más riesgo de asociarse con PBO, también aparece en macrosómicos, con peso superior a los 4 000 gramos. Generalmente es unilateral y solamente bilateral en el 5 % de los casos, siendo el miembro superior derecho el más afectado debido a la presentación occípito ilíaca izquierda anterior. El tipo de lesión varía según la presentación, la superior (C5 -C6) es la más frecuente, en proporción de 4:1. Otro aspecto a considerar es la lateralidad de la lesión, que está relacionada con la rotación de la

cabeza a través del canal del parto.<sup>14</sup>

### Anatomía del plexo braquial

Las raíces anteriores motrices y posteriores sensitivas surgen de la médula espinal y forman los nervios raquídeos que atraviesan el canal intertransverso y salen por el agujero conjugado; una vez afuera, las ramas posteriores son destinadas a los músculos paravertebrales y los nervios raquídeos se unen formando los troncos primarios (Figura 1).<sup>15,16</sup>

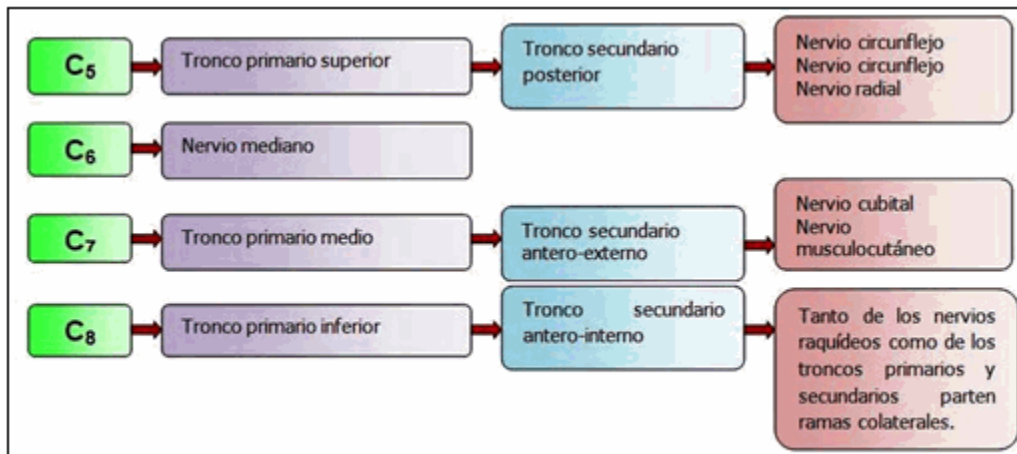


Figura 1. Elementos anatómicos que componen el plexo braquial.

### Inervación funcional

A continuación se muestran las relaciones entre las regiones anatómicas del miembro superior y de estas con la raíz y el músculo que inervan. (Cuadro 1).

- C5-C6: Abducción del hombro.
- C5-T1: Aducción del hombro.
- C5-T1: Rotación interna del hombro.
- C5-C6: Rotación externa.
- C5-C6: Flexión del codo.

- C5-C8: Extensión del codo.
- C5-C7: Extensores de la muñeca.
- C6-C8: Flexores de la muñeca.
- C5-C7: Inclinación radial.
- C7-C8: Inclinación cubital.
- C7-C8: Extensión de los dedos, es sincrónica con la flexión de la muñeca.
- C7-C8-T1: Flexión de los dedos.
- C8-T1, incluso T1 solamente: Musculatura intrínseca de la mano que interviene en la oposición y abducción del pulgar, y en la aproximación y separación de los dedos.

**Cuadro 1. Correspondencia de los miotomas<sup>16</sup>**

	<b>Raíz</b>	<b>Músculo</b>
Cintura escapular	C3-C4	Trapezio superior, medio e inferior
	C4-C5	Romboides
	C5-C6-C7	Serrato mayor
	C6-C7-C8	Dorsal ancho
	C5-C6-C7-C8-T1	Pectoral mayor
	C7-C8-T1	Pectoral menor
	C5-C6	Deltoides superior, medio e inferior, redondo mayor, redondo menor, subescapular
Codo	C4-C5-C6	Supraespinoso
	C5-c6	Bíceps, braquial anterior
	C6-C7-C8	Tríceps
	C7-C8	Supinador largo
	C5-C6-C7	Supinador corto
	C6-C7	Pronadores
Muñeca	C6-C7	Palmar mayor
	C7-C8	Palmar menor
	C8-T1	Cubital anterior
	C6-C7	Primer radial y segundo radial
	C7-C8-T1	Cubital posterior
Mano	C6-c7-c8	Abductor largo del pulgar y extensor largo del pulgar
	C7-C8	Extensor corto del pulgar
	C7-C8-T1	Flexor largo del pulgar, oponente del pulgar y flexor corto superficial
	T1	Abductor corto del pulgar y aductor del pulgar
	C8-t1	Flexor corto del pulgar, interóseos dorsales, interóseos palmares, lumbricales
	C6-C7-C8	Extensores de la muñeca
	C7-C8-T1	Aductor del meñique, oponente del meñique y flexor corto del meñique

Fuente: Allen RH, Gurewitsch ED. Temporary Erb-Duchenne palsy without shoulder dystocia or traction on the fetal head. *Obstet Gynecol.* 2005;105(5 Pt 2):1210-2.

**Fisiopatología de las lesiones<sup>5,15,17</sup>**

La lesión del plexo braquial esta producida por fuerzas mecánicas. El descenso del hombro unido a la flexión lateral del cuello durante las maniobras del parto, aumenta el espacio entre la cabeza y el muñón del hombro lo cual puede ser la causa de las lesiones de distensión y ruptura de los elementos del plexo braquial. Las raíces más expuestas son C5-C6.

Mecanismo fisiopatológico: las raíces superiores se tensan al comenzar la tracción y la médula espinal se desgarrar bajo una fuerza de

aproximadamente 20 Kg, de persistir C5-C6 se rompen; el descenso del muñón del hombro somete a C7 a tensión; una vez rota C7, puede producirse una avulsión de C8, mientras que T1 casi nunca resulta lesionada; el nervio frénico (C4-C5) casi nunca se afecta.

El exceso de abducción del hombro con tracción del brazo también puede lesionar el plexo aunque con menor frecuencia. Los nervios se estiran y comprimen por debajo de la apófisis coracoides. En este tipo de presentaciones cefálicas, la tracción sobre el brazo causa la lesión aislada de C8-T1.

Según el mecanismo fisiopatológico, puede existir relación entre la gravedad del

traumatismo, la topografía de la lesión y la evolución de los trastornos. Otras lesiones que pueden producirse son la fractura de clavícula, la fractura de húmero y la luxación de hombro.

Así, la PBO es consecuencia del estiramiento y tracción de los axones que constituyen el plexo braquial, durante el proceso del parto. Los componentes más afectados en orden de mayor a menor frecuencia, son:<sup>5</sup>

- Tronco superior, cuyos axones proceden de las raíces C-5 y C-6 (el 48 % de los casos).
- Troncos superior y medio, cuyos axones provienen de las raíces C-5 a C-7 (29 %).
- Troncos superior, medio e inferior, cuyos axones provienen de las raíces C-5 a C-8, T-1 (23 %).
- Tronco inferior, cuyos axones provienen de las raíces C-8 y T-1 (0,6 %).

#### Tipos de lesiones

El término lesión del plexo braquial se refiere a una lesión en el conjunto complejo de nervios que controlan los músculos de los dedos, la mano, el brazo y el hombro. Los nervios se originan en la médula espinal y se forman en tres troncos situados en la parte superior del hombro: la parte superior del tronco de la médula espinal, segmentos C5 y C6, el tronco medio de un segmento de C7, y la parte inferior del tronco de los segmentos C8 y T1.<sup>5,16,18</sup>

Las lesiones del plexo braquial pueden incluir:

1. Rotura del nervio desde la médula espinal (avulsión).
2. Desgarro del nervio, pero no en la médula espinal (ruptura).
3. Interferencia por tejido cicatricial en el nervio lesionado que ha tratado de repararse y que ejerce presión sobre el nervio y perturba las señales transmitidas a los músculos (neuroma).
4. Estiramiento, pero no ruptura del nervio, donde el nervio es capaz de curarse a sí mismo (praxis). Esta condición es temporal y el músculo recupera la función completa.

#### Clasificación de las lesiones del nervio<sup>5,19</sup>

**Neuropraxia:** bloqueo fisiológico de la conducción del nervio con un axón, sin una interrupción anatómica. Muchos niños con lesión del plexo braquial tienen neuropraxia y se recuperan espontáneamente porque esta tiende a desaparecer en un lapso de de cuatro a seis semanas.

**Axonotmesis:** interrupción anatómica del axón con ninguna o parcial interrupción del sistema de tejido conector. Este tipo de lesión del nervio requiere que el axón vuelva a crecer hacia el músculo en cuestión, lo cual toma una considerable cantidad de tiempo. Este recrecimiento puede ser inhibido por la formación de cicatriz. En caso de que se requiera tratamiento quirúrgico, también habrá que considerar el número de axones dislocados y el alcance de la formación de la cicatriz en el lugar de la lesión del nervio.

Cuando un axón se disloca, no es hasta las dos a cuatro semanas que comienza a regenerarse. En adultos los axones crecen cerca de una pulgada al mes, lo que significa que se requerirán varios meses para que el axón crezca hacia los músculos en el brazo. Sin embargo, podría regenerarse más rápidamente en niños, al ser menor la distancia por cubrir. Cuando un músculo pierde su inervación, los receptores del nervio desaparecerán en un período de entre 12 a 18 meses. Esto afecta el tiempo de intervención neuroquirúrgica, porque una reparación hecha muy tarde no tendrá receptores en los músculos para los nervios que crecen.

**Neurotmesis:** rotura anatómica completa de ambos el axón y todo el tejido conector alrededor (rotura del nervio). La lesión del plexo braquial algunas veces se asocia con neurotmesis. Este es el tipo de lesión más severa del nervio y no tiene probabilidad de recuperación espontánea. Se necesita tratamiento quirúrgico temprano.

#### **Examen físico**<sup>5,18-22</sup>

En la exploración de estos pacientes lo primero es observar la actividad espontánea de la extremidad lesionada, estimulando la piel a partir de las 4-6 semanas. Según va creciendo el niño, se realizan también mediciones de la extremidad y se valora la movilidad articular pasiva y activa.

Para la evaluación motora en los niños, de manera más simplificada, se usa la modificación de Gilbert y Tassin (1987) del *Medical Research*

*Council*<sup>23</sup> (Cuadro 2). La evaluación sensitiva de los niños es todavía más difícil, pero se puede

realizar una aproximación para su registro utilizando la escala de Narakas (1987)<sup>24</sup> (Cuadro 3).

### **Cuadro 2.** Escala de evaluación motora de Gilbert y Tassin

<p>M0: No contracción  M1: Contracción, no movimiento  M2: Movimiento a favor de la gravedad  M3: Movimiento completo contra la gravedad</p>
--

Fuente: Martín Maroto P, Arroyo Riaño MO, Sancho Lora R. Parálisis braquial obstétrica. En: Espinosa Jorge J, Arroyo Riaño MO. Guía Esencial de Rehabilitación Infantil. Madrid: Editorial Médica Panamericana; 2010. p. 119.

### **Cuadro 3.** Escala de evaluación sensitiva de Narakas

<p>S0: No reacción a estímulos dolorosos ni táctiles  S1: Reacción a estímulos dolorosos pero no táctiles  S2: Reacción a estímulos táctiles pero no ligeros  S3: Sensibilidad aparentemente normal</p>
---

Fuente: Martín Maroto P, Arroyo Riaño MO, Sancho Lora R. Parálisis braquial obstétrica. En: Espinosa Jorge J, Arroyo Riaño MO. Guía Esencial de Rehabilitación Infantil. Madrid: Editorial Médica Panamericana; 2010. p. 122.

Después de un parto difícil, el diagnóstico es sencillo. La extremidad superior se presenta flácida, hipotónica y colgante, en contraste con la hipertonía en flexión fisiológica de la extremidad contraria. Se valoran además otras extremidades para descartar posibles alteraciones.

El examen muscular se realiza a partir de las 48 horas, pues el cuadro clínico puede variar rápidamente. Exige paciencia y habilidad porque puede provocar dolor. Se observa la gesticulación espontánea o provocada por estímulos cutáneos. Se valoran también los movimientos espontáneos y los reflejos normales que están presentes al nacer:

- Reflejo de Moro: en el primer tiempo de la maniobra, se observa la actividad de los músculos abductores y rotadores externos del

hombro, los extensores de la muñeca y los dedos y los abductores del pulgar; en el segundo tiempo, la actividad de los músculos aductores y rotadores internos del hombro y el codo.

- Reflejo de prensión: permite observar los flexores de los dedos.
- Reacciones neuromotrices de Le Métayer: permiten valorar la respuesta de los miembros superiores, según las reacciones neuromotrices del niño.

El examen físico permite una precisión diagnóstica en el 90 % de los casos. Todos los músculos de la extremidad afectada deben ser evaluados. Las diferentes escalas son un instrumento útil para una correcta evaluación. Las lesiones que comprometan las raíces C5 y C6 producen una parálisis de la abducción y rotación

externa del hombro, y de la flexión del codo. La raíz C7 es interesante, es una raíz que no es específica de un músculo o grupo muscular y de hecho puede ser usado del lado sano contra-lateral en una lesión completa, o incluso, en una lesión ipsilateral y en lesiones parciales, con casi ningún déficit muscular. Sin embargo, cuando se encuentra C7 lesionado acompañando a una lesión de C5 y C6, se observa pérdida de la extensión del codo y de la muñeca y dedos.

17,20-22,24-26

#### Clasificación de las lesiones del plexo braquial<sup>5</sup>

- Superior o de Duchenne-Erb: Afectación de las raíces C5-C6, suele ser la más frecuente.
- Superior: Mayor afectación de la raíz C7.
- Mixta o completa: Lesiona los tres troncos y va desde C5 hasta T1.
- Inferior o de Déjérine- Klumpe: Afecta desde C8 a T1, es la menos frecuente.
- Si se afecta C4: altera la función respiratoria, pues inerva el diafragma.
- Si afecta T1: Se produce el llamado Claude Bernard-Horner: miosis, ptosis, enoftalmía en el lado de la parálisis, lo cual indica lesión proximal grave y extensa.
- Las formas bilaterales son raras: el examen neurológico debe descartar lesión medular cervicodorsal o una parálisis cerebral, así como una tortícolis asociada a PBO.

#### Estudios complementarios<sup>5</sup>

- Radiografía simple de columna cervical, hombro, tórax y brazo.
- Radiografía de tórax: para descartar fractura de clavícula, de húmero, luxación de hombro; se observa además la bóveda diafragmática para descartar lesión del nervio frénico.
- Electromiografía (EMG): Si al tercer mes de vida existe ausencia total de reinervación, responde a un arrancamiento de la raíz correspondiente, se realiza a los 31 días de nacido y posteriormente de forma seriada cada tres meses, además sirve de guía para programar el tratamiento.
- Tomografía axial computarizada (TAC).
- Resonancia magnética nuclear (RMN).

#### **Pronóstico y evolución<sup>5,18</sup>**

El pronóstico y la evolución dependen de la extensión de la lesión; no hay regeneración si

hay ruptura axonal completa. El tiempo de máxima recuperación varía de 1-18 meses. Si se trata de una neuropraxia y la recuperación completa ocurre dentro de los primeros tres meses (generalmente C5-C6 o C5-C6-C7), esta sigue un patrón estereotipado:

- 1 ½ mes para recuperar tríceps y los extensores de muñeca y dedos.
- 2 meses para el deltoides y el bíceps.
- 2 ½ meses para los abductores externos del pulgar.
- 3 meses para los rotadores externos del hombro y los supinadores.

De ser una recuperación incompleta, los rotadores del hombro no se recuperan espontáneamente. La recuperación del bíceps está relacionada con la recuperación del hombro, y la recuperación espontánea del codo con la de la mano. Los resultados óptimos del hombro se observan cuando no está afectada la mano, es decir, en las lesiones altas.

#### Secuelas<sup>19,20-22,24-27</sup>

- Contracciones: se observan en casos de recuperación tardía. Son poco frecuentes si se hace una cirugía precoz. Impiden la buena funcionalidad. Las contracciones deltoides-redondo mayor impiden la correcta abducción del hombro, las del bíceps-tríceps interfieren la flexión activa del codo.
- Trastornos del crecimiento: disminución moderada de la longitud del brazo y atrofia global, lo que supone un problema estético
- Limitación de la amplitud articular: debido al desequilibrio muscular, a retracción de los tejidos blandos por la inmovilidad, y a posiciones mantenidas de la extremidad. Los más afectados son los músculos que unen el húmero a la escápula, el hombro se mantiene en aducción y rotación interna por retracción del músculo subescapular. Se pueden producir luxaciones del hombro; la parálisis del bíceps y del tríceps (C6-C8) y la de los pronadores (C6-C7) fijan el codo en flexión-pronación.
- Limitaciones funcionales y retraso psicomotor: los cambios de decúbito y el paso a la sedestación, se hacen siempre por el lado sano, se producen asimetrías del tronco y retraso en la adquisición de las reacciones de equilibrio, también se afecta el rastreo y gateo por no poder generar fuerza con el brazo afecto; el

desplazamiento es en posición de sentado, apoyado sobre el brazo sano, más tarde puede aparecer dolor y neuritis, limitando las actividades recreativas y vocacionales.

- Secuelas paralíticas: Pérdida de la rotación externa del hombro, para llevar la mano a la boca realiza antepulsión y abducción del hombro “signo de la trompeta”. La pérdida de la flexión activa del codo produce una limitación importante pues le es difícil encontrar un movimiento compensador.

Clasificación de las secuelas de la mano

Según la recuperación proximal, actualmente se utiliza la clasificación realizada por Dubousset (1997) que contempla 4 tipos:<sup>28</sup>

- Tipo I: Mano normal, parece sufrir las consecuencias de una parálisis del hombro y el codo. Esta mano nunca llega a ser dominante.
- Tipo II: Mano normal desde el punto de vista pasivo y activo, pero su eficiencia es inadecuada, no hay trastorno sensitivo.
- Tipo III: Se asocia a secuela motriz del tipo de la parálisis y posición “viciosa”, trastornos sensitivos más o menos marcados en el 50 % de

los casos (táctil, dolorosa y térmica, estereognosia) y trastornos tróficos (piel roja, rugosa; con uñas quebradizas, frías, cianóticas y sudoración importante); las secuelas motrices son de todo tipo, uno principal es en lesión de C5-C6-C7 que mantiene muñeca en pronación, flexión palmar e inclinación cubital. Mano más pequeña.

Tipo IV: Es el más grave; mano insensible, inerte, con importantes trastornos tróficos, gran trastorno funcional al que se le añade un trastorno estético. Si el tríceps es funcional puede servir de ayuda a la mano sana.

Instrumentos para la evaluación

Escala de Mallet (1972): Se utiliza para valorar la funcionabilidad del miembro afectado, comprende cinco grados, en el grado 0 no hay movimiento alguno y el grado 5 supone el movimiento completo. (Cuadro 4, Figura 2)<sup>24,27,28</sup>

- Grado 1: Hombro flácido
- Grado 2: Abducción (ABD) menor 30º
- Grado 3: ABD 30º-90º
- Grado 4: ABD mayor 90º
- Grado 5: Hombro normal

**Cuadro 4. Evaluación de la función del miembro afectado**

	<b>II</b>	<b>III</b>	<b>IV</b>
Abducción activa	Inferior a 30º	30º-90º	Superior a 90º
Rotación externa	0º	Inferior a 20º	Superior a 20º
Mano a la nuca	Imposible	Difícil	Fácil
Mano hacia atrás	Imposible	S1	T12
Mano a la boca	Signo de trompeta	Signo de trompeta incompleto	Lo hace bien

Fuente: Bravo Acosta T. Afecciones en el niño. En: Diagnóstico y rehabilitación en enfermedades ortopédicas. La Habana: Editorial Ciencias Médicas; 2006. p. 40.



	II	III	IV
<b>Abducción Activa</b>	 Menos de 30°	 30°- 90°	 Más de 90°
<b>Rotación externa</b>	 0°	 Menos de 20°	 Más de 20°
<b>Mano a la cabeza</b>	 Imposible	 Con dificultad	 Fácil
<b>Mano a la espalda</b>	 Imposible	 Con dificultad	 Fácil
<b>Mano a la boca</b>	 Imposible	 Con dificultad	 Fácil

**Figura 2.** Funcionalidad del miembro afectado según escala de Mallet (Fuente: Martín Maroto P, Arroyo Riaño MO, Sancho Lora R. Parálisis braquial obstétrica. En: Espinosa Jorge J, Arroyo Riaño MO. Guía Esencial de Rehabilitación Infantil. Madrid: Editorial Médica Panamericana; 2010. p. 122.)

Puntaje de movimiento activo de Toronto. Para enriquecer el examen físico y acertar con la mejor conducta, se agregan al bíceps, la

extensión de codo, muñeca, dedos y pulgar, para formar un sistema de valoración del movimiento (puntaje Toronto) y determinar la cirugía en base a este esquema, a los tres, seis y nueve meses según el tipo de parálisis.<sup>5</sup> (Cuadro 5).

Puntaje	0 No hay movimiento 0,3 Mínimo movimiento (contracción) 0,6 Menos de la mitad de la amplitud de movimiento 1 Mitad de la amplitud de movimiento 1,3 Más de la mitad del movimiento 1,6 Buena movilidad, pero no completa 2 Movimiento completo
Se exploran cinco movimientos: flexión de codo, extensión de codo, extensión de muñeca, extensión de dedos y extensión del pulgar. Si la sumatoria es menor a 3,5 existe indicación de cirugía exploratoria del plexo.	

Fuente: Dogliotti AA. Conceptos actuales en la parálisis braquial perinatal. Parte 1: etapa temprana. Actualización. Arch Argent Pediatr. 2011;109(4):347-53.

## Tratamiento

En la actualidad se preconiza el tratamiento conservador, o sea, la rehabilitación con terapia física, implicando a los padres como parte importante de la futura recuperación del niño. Algunos autores plantean comenzar a las 2 a 3 semanas con movimientos articulares suaves y estimulación sensorio-perceptiva.

La consulta de atención temprana de Cienfuegos, de carácter multidisciplinario, el paciente con diagnóstico de PBO es evaluado integralmente, y la estimulación se inicia de forma inmediata, pero la función del movimiento pasivo es prevenir las contracturas articulares, que surgen secundariamente al desbalance muscular que ocurre por no estar afectados o recuperarse ciertos músculos, no así sus antagonistas.

Es necesario mantener la amplitud del movimiento articular y estimular el movimiento activo con distintos juegos. A medida que crecen, sigue siendo importante la rehabilitación, pues corresponde lograr incorporar el miembro al esquema corporal mediante actividades de integración, y reeducar la posición del miembro superior y del tronco. Finalmente, se debe recuperar la fuerza muscular mediante ejercicios fortalecedores, tratando de alcanzar el máximo desarrollo de actividades, aun en presencia de una función neural y muscular incompletas.<sup>17,29</sup>

Estudios revisados plantean que los pacientes con déficit neurológico persistente entre los 3 y 6 meses de vida, tienen un alto riesgo de disfunción neurológica definitiva, por lo que es necesario valorar la necesidad de microcirugía del plexo.<sup>30</sup>

### Tratamiento quirúrgico<sup>17,22,31-36</sup>

Algunos autores abogan por el tratamiento quirúrgico temprano, en caso de la ausencia de reducción de los bíceps a la edad de tres meses. Otros prefieren esperar hasta la edad de seis meses antes de considerar un procedimiento quirúrgico, cuando no hay sospecha de avulsión de la raíz del bíceps. Un tratamiento rehabilitador temprano conservador, basado en un programa de rehabilitación intensivo, puede conducir a buenos resultados funcionales para pacientes que recuperarán los bíceps espontáneamente entre tres y seis meses.

A los tres meses, si el bíceps no ha alcanzado valor 3 en la escala de Daniels, lo más oportuno

es realizar la cirugía. Al mes de nacido, si se mantiene parálisis total del brazo asociada a Claude Bernard-Horner, no habrá recuperación espontánea. La cirugía casi siempre está indicada en lesiones C5-C6, y no es aconsejable realizarla tardíamente (6-9 meses). También es importante realizar EMG y mielografía antes de la cirugía.

Ante la rehabilitación insuficiente después de tratamiento conservador, se plantea la posibilidad quirúrgica en aquellos pacientes con la posible mejora de supinación o pronación.

### Rehabilitación física temprana

Este acápite se desarrolla según pautas establecidas para la rehabilitación neuroinfantil, seguidas por la consulta provincial de PBO.

La rehabilitación fisiokinésica es fundamental en todo momento. Debe iniciarse de forma temprana, de ello dependerá el resultado final y el grado de recuperación neurológica. Es aconsejable que el tratamiento se realice completo en un solo centro de rehabilitación y, en lo posible, con el mismo profesional.

La madre y el resto de la familia deben comprender el motivo del tratamiento y adquirir nociones de cómo se realiza, ya que es muy importante que continúen los ejercicios en casa. Para ello, se brindan una serie de guías para el movimiento articular del miembro superior en el niño, mediante la orientación del médico de cabecera y el rehabilitador. El objetivo fundamental de este tratamiento es asegurar las condiciones necesarias para la recuperación funcional tan pronto como se produzca la regeneración nerviosa, lo que implica prevención de acortamientos musculares, tejidos blandos y deformidades articulares. Para ello es preciso entrenar el control motor con la práctica de actividades de desarrollo motor; estas deben realizarse en habitación cálida, agradable, cuando el niño este activo y alerta, una hora después de las comidas. Las sesiones deben ser regulares, varias veces por semana.

### Tratamiento rehabilitador

1. **Tratamiento postural en cama:** se orientará a los padres que al acostar al bebé deben ponerlo en posición prono, los brazos en 90°; además, al cargarlo, el brazo no debe colgar; tampoco cargarlo

del lado afectado.

2. Movimientos pasivos: se instruye a la madre para realizar los movimientos posibles en cada una de las articulaciones tomadas (hombro, codo, muñeca y dedos) de forma delicada, no menos de tres veces al día.
3. No se usan férulas, solo en casos especiales.

#### Pilares del tratamiento

- a) Corregir postura
- b) Kinesiología (movilizaciones, técnicas de neurodesarrollo, percusión muscular, masajes)
- c) Medios físicos (campo magnético, estímulos eléctricos, hidromasajes, piscinas)

Primeras tres semanas de nacido:

1. Tratamiento postural con abducción de hombro 90° y flexión de codo 90°.
2. No movilizar para evitar dolor (posible fractura de clavícula), o estiramientos excesivos a nivel de la zona de cicatrización.
3. Orientaciones sobre el manejo adecuado del niño.

Desde la cuarta semana y hasta el tercer mes:

1. Observar evolución de la recuperación.
2. Indicación de la EMG.
3. Valorar con interés la escápula, para evitar su fijación al húmero.
4. Movilizaciones pasivas: Suaves, con ligera tracción y dentro de la amplitud fisiológica de la articulación. Evitar estiramiento excesivo de los tendones y músculos. Con una mano hacer contención firme y suave del segmento a movilizar.
  - a) Articulación glenohumeral fijando la escápula (flexión, extensión, abducción, aducción, rotación externa del hombro con el brazo pegado al cuerpo para alargar el músculo subescapular).
  - b) Codo: flexión, extensión y supinación, pues si el bíceps braquial está implicado fija el antebrazo en pronación.
  - c) Muñeca: Flexión extensión, inclinación cubital, inclinación radial.

- d) Mano: movilizar las articulaciones metacarpofalángicas e interfalángicas.
- e) Si se asocia tortícolis congénito: tratarlo.

5. Entrenamiento motor: ayuda a acelerar la actividad de los músculos que solo estén afectados temporalmente. Se pueden escoger actividades y objetos que estimulen la acción de tocarlos o cogerlos (sonajeros, móviles de cuna, juguetes de colores vivos o que emitan sonidos). Aquí se incluye el estímulo a las reacciones neuromotrices de Le Métayer, que desencadenan reacciones posturales de los miembros superiores.

6. Estimulación sensitiva: La pérdida sensitiva suele ser menor que la afectación motriz, pero hay pérdida total de la sensibilidad cuando la parálisis es total. Se debe tener en cuenta la etapa de desarrollo motor del niño.

- a) Llevar el brazo a la línea media para que este dentro del campo visual del niño.
- b) Hacer que se toque la mano y el brazo afectado.
- c) Ayudarlo a llevar la mano a la boca.
- d) Estimular la piel usando un cepillo de dientes u otros objetos que produzcan diferentes sensaciones estereoceptivas.

7. Tratamiento postural: Alternar durante el día varias posiciones para complementar las movilizaciones pasivas. Evitar las posturas viciosas. Debe mantenerse el brazo en abducción, la rotación externa, el codo flexionado y la mano abierta.

8. Férulas: De material termoplástico, para mantener la muñeca en ligera flexión dorsal y el pulgar ligeramente separado.

9. Electroterapia: No se tiene demostración de su eficacia para acelerar el proceso de recuperación o reinervación, pero es una herramienta terapéutica. Según los resultados de la electromiografía, se puede aplicar estímulo eléctrico exponencial (500/2000, 300/1000, 200/1000) en los puntos motores. Campo magnético en dosis regenerativas, y la cama magnética según el programa para lesión de nervio periférico.

Desde el cuarto mes en adelante:

1. Valorar actividad del bíceps: si puede llevarse la mano a la boca, quiere decir que hay buena recuperación. De lo

- contrario se debe valorar la posibilidad quirúrgica reparadora del plexo braquial.
2. Movilizaciones pasivas y apoyarse en la etapa de desarrollo psicomotriz del niño; evitar la aducción con rotación interna del hombro, la flexión de codo, pronación de antebrazo y flexión de la muñeca.
  3. Cambios posturales.
  4. En decúbito prono, estimular el apoyo en las manos para activar las cadenas musculares.
  5. Realizar ejercicios partiendo de las reacciones neuromotrices de Le Métayer, favoreciendo el movimiento espontáneo en contra de la gravedad.
  6. Electroterapia y campo magnético.
  7. Uso de férulas para evitar posturas viciosas.
  8. Entrenamiento motor dirigido según la etapa de desarrollo.

- a) Hacer hincapié en actividades de manipulación o alcance. Se ayuda manualmente o mediante mecanismo de retroalimentación verbal para lograr que realice la actividad con los músculos apropiados.
- b) Estimular ejercicios activos con el uso de juguetes sonoros, pelotas de colores, juguetes de baño, muñecos de goma, muñecos de trapo, etc.
- c) Son frecuentes las alteraciones del esquema corporal. Aunque ya tengan movilidad y cierta función en el brazo afectado, tienden a olvidarlo provocando coordinación insuficiente de los patrones funcionales.
- d) El niño puede retrasarse en alcanzar la marcha autónoma. Los patrones posturales varían según las compensaciones y adaptaciones que utilice cada niño. En caso de cirugía, la marcha también se retrasa, pues se utilizan injertos sensitivos de los miembros inferiores.
- e) Desde la sedestación se debe estimular el juego y los cambios de posiciones y equilibrio, para estimular a la vez las cadenas musculares.

Cuando el niño sea mayor:

1. Utilizar juegos para mejorar la conciencia sensitiva del brazo, estimulando la localización por el tacto: buscar objetos ocultos en la arena, reconocer y nombrar objetos corrientes con los ojos tapados y

otros.

2. Terapia ocupacional: Siguiendo el desarrollo del esquema motor.

#### Serie de ejercicios

Se trabajará en base a la estabilización escapular a nivel de mano y rodilla, hombro, codo y antebrazo, muñeca y dedos.

1. Mano y rodilla
  - a) Practicar “gateo” (caminar en cuatro patas), pero las manos deben estar en el piso con los dedos abiertos. Pueden idearse juegos como carreras con obstáculos, búsqueda del tesoro.
  - b) Hacer que juegue con objetos (juguetes, rompecabezas); o con las manos y rodillas en posición de gateo, pasando un tiempo sosteniendo el balanceo con el miembro más fuerte, mientras el débil juega en el aire, y luego cambiar.
  - c) Caminata en carretilla: Hacer que el niño camine con las manos, mientras que el terapeuta lo lleva de los pies. Ambas manos deben estar sobre el piso, con los dedos abiertos y los codos estirados.
  - d) Juego de pelota: Hacer que juegue sobre una gran pelota. Con la panza en la pelota, hacer que se avance con las dos manos, sosteniendo su cuerpo con los brazos hacia delante. Cuanto más avance más difícil será. Debe sostener con las manos la cintura para evitar las caídas laterales y ayudar con el balance. Con la panza en la pelota, hacer que el niño “vuele con las manos”. Debe elevar los brazos por fuera de la pelota de dos maneras: por el costado y sobre la cabeza.

#### 2. Hombro

- a) Abducción de hombro: El niño descansa apoyado de espaldas. Una mano en el hueco axilar bloqueando el omóplato, sosteniéndola firmemente contra las costillas. Con la otra mano en el antebrazo, deslizar el miembro hacia un costado sobre la camilla. El objetivo es llegar con el brazo cerca de la oreja, sin que se mueva la escápula y mantener la posición por 30 segundos (repetir tres veces hacia el costado).
- b) Flexión de hombro: El niño descansa apoyado de espaldas. La mano se sitúa igual que antes, se levanta el brazo despegándolo de la camilla hacia arriba, moviéndolo hacia la oreja y tratando de pasarla. El objetivo es llegar a la camilla sin mover la escápula y mantener la posición por 30 segundos (repetir tres veces hacia delante y arriba).

c) Rotación externa de hombro N° 1: El niño descansa apoyado de espaldas. El brazo a 90° del cuerpo, el codo flexionado 90°. Una mano se sitúa sobre el hombro para mantenerlo pegado a la camilla. Con la otra mano en el antebrazo, tratar de rotarlo hasta tocar la camilla con la mano y mantener la posición por 30 segundos (repetir tres veces rotando hacia afuera).

### 3. Codo y antebrazo

a) Flexión extensión de codo: El niño descansa apoyado de espaldas. Una mano se sitúa sobre el brazo, para sostenerlo pegado a la camilla y con la otra mano en el antebrazo, doblar y estirar lentamente hasta lo máximo posible, por diez veces. Si se siente tirante, sostenerlo en la flexión lograda por 30 segundos.

b) Supinación (palma hacia arriba): El niño descansa apoyado de espaldas. El codo se coloca doblado 90°, y con una mano en el antebrazo, estirarlo con la palma hacia arriba hasta extenderlo completamente por diez veces. Si se siente la muñeca tirante, sostenerlo en la posición máxima lograda por 30 segundos e ir progresando.

### 4. Muñeca y dedos

a) Flexión extensión: El niño descansa apoyado de espaldas. Estirar de forma completa los dedos y el pulgar y mantenerlos abiertos por 30 segundos. Doblar hacia arriba y abajo la muñeca. Abrir de forma completa todos los dedos y al mismo tiempo extender la muñeca (doblar hacia arriba) lo máximo posible, repitiendo esto diez veces. Si se siente tirante o no se llegan a estirar del todo, sostenerlo en la posición máxima lograda por 30 segundos e ir progresando.

## CONCLUSIONES

Se realizó una revisión de los referentes teóricos que abordan la PBO, su frecuencia, los factores de riesgo gestacionales, la etiología, anatomía, fisiopatología, tipos de lesiones, pronóstico y evolución, secuelas, instrumentos de evaluación, tratamientos existentes y series de ejercicios. La rehabilitación fisiokinésica es fundamental en todo momento, la que se debe iniciar de forma temprana mediante una estrategia integral, de lo que dependerá el resultado final, contribuyendo a la recuperación neurológica. El resultado satisfactorio del tratamiento rehabilitador está relacionado con la continuidad de los ejercicios en casa, incorporando al núcleo familiar. Para ello, se brindan una serie de guías de ejercicios dirigidos a recuperar el movimiento articular del miembro superior en el niño.

## REFERENCIAS BIBLIOGRÁFICAS

- Rodríguez Díaz M, Amigo Castañeda P. Una mirada a la parálisis braquial obstétrica. Rev Med Electrón [revista en Internet]. 2011 [ cited 10 Jun 2014 ] ; 33 (4): [aprox. 16p]. Available from: [http://scielo.sld.cu/scielo.php?script=sci\\_arttext&pid=S1684-18242011000400013&lng=es](http://scielo.sld.cu/scielo.php?script=sci_arttext&pid=S1684-18242011000400013&lng=es).
- Salah S, Noura A, Migaou H, Boudokhane, Lazreg N, Toulgui E, et al. Obstetric brachial plexus palsy in a physical medicine and rehabilitation department. Ann Phys Rehabil Med. 2013 ; 56 Suppl 1: Se293-4.
- Hale HB, Bae DS, Waters PM. Current concepts in the management of brachial plexus birth palsy. J Hand Surg Am. 2010 ; 35 (2): 322-31.
- Mederos Sotolongo JE, López Vázquez CM. Parálisis braquial obstétrica en Villa Clara. Medicent Electrón [revista en Internet]. 2013 [ cited 4 Jun 2014 ] ; 17 (4): [aprox. 4p]. Available from: <http://www.medicentro.sld.cu/index.php/medicentro/article/view/1597>.
- Dogliotti AA. Conceptos actuales en la parálisis braquial perinatal. Parte 1: etapa temprana. Actualización. Arch Argent Pediatr. 2011 ; 109 (4): 347-53.
- Berle P, Misselwitz B, Scharlau J. Maternal risks for newborn macrosomia, incidence of a shoulder dystocia and of damages of the plexus brachialis. Z Geburtshilfe Neonatol. 2003 ; 207 (4): 148-52.
- Wolfe S, Pederson W, Hotchkiss R, Green DP. Parálisis pediátrica del plexo braquial. In: Green's, Cirugía de la mano. Nueva York: Marban Libros SL; 2007.
- Kreitzer MS. Recognition, classification, and management of shoulder dystocia: the relationship to causation of brachial plexus injury. In: O'Leary JA, editors. Shoulder dystocia and birth injury prevention and treatment. 3th. ed. Tampa: Humana Press; 2009. p. 179-208.
- Hoeksma AF, Ter Steeg AM, Dijkstra P, Nelissen RG, Beelen A, De Jong BA. Shoulder contracture and osseous deformity in obstetrical brachial plexus injuries. J Bone Joint Surg A. 2003 ; 85 (2): 316-22.
- Anderson J, Watt J, Olson J, Van Aerde J. Perinatal brachial plexus palsy. Pediatr Child Health. 2006 ; 11 (2): 93-100.

11. O'Leary JA. Intrapartum risk factors. In: O'Leary JA, editors. *Shoulder dystocia and birth injury prevention and treatment*. 3th. ed. Tampa: Humana Press; 2009. p. 49-58.
12. Gross TL, Sokol RJ, Williams T, Thompson K. Shoulder dystocia: a fetal-physician risk. *Am J Obstet Gynecol*. 1987 ; 156 (6): 1408-18.
13. Cohen WR, Schiffrin BS. Medical negligence lawsuits relating to labor and delivery. *Clin Perinatol*. 2007 ; 34 (2): 345-60.
14. Marrero Riverón LO, Cabrera Viltres N, Rodríguez-Triana Orue JA, Navarro González A, Castro Soto del Valle A, Tarragona Reinoso R, Hernández Gutiérrez R. Diagnóstico y tratamiento de la parálisis braquial obstétrica. *Rev Cubana Ortop Traumatol [revista en Internet]*. 1998 [ cited 16 Ene 2014 ] ; 12 (1-2): [aprox. 9p]. Available from: [http://www.bvs.sld.cu/revistas/ort/vol12\\_1\\_98/ort06198.htm](http://www.bvs.sld.cu/revistas/ort/vol12_1_98/ort06198.htm).
15. Gurewitsch ED, Johnson E, Hamzehzadeh S, Allen RH. Risk factors for brachial plexus injury with and without shoulder dystocia. *Am J Obstet Gynecol*. 2006 ; 194 (2): 486-92.
16. Allen RH, Gurewitsch ED. Temporary Erb-Duchenne palsy without shoulder dystocia or traction on the fetal head. *Obstet Gynecol*. 2005 ; 105 (5 Pt 2): 1210-2.
17. Vergara Amador E. Trauma del plexo braquial: Conceptos actuales en el diagnóstico y tratamiento quirúrgico. Artículo de Revisión. *Rev Col Med Fis Rehab*. 2013 ; 23 (2): 160-9.
18. Al-Qattan MM. Obstetric brachial plexus injuries. *J Am Soc Surg Hand*. 2003 ; 1 (3): 41-54.
19. Waters PM. Update on management of pediatric brachial plexus palsy. *J Pediatr Orthop*. 2005 ; 25 (1): 116-26.
20. Thatte MR, Babhulkar S, Hiremath A. Brachial plexus injury in adults: Diagnosis and surgical treatment strategies. *Ann Indian Acad Neurol*. 2013 ; 16 (1): 26-33.
21. Giuffre JL, Kakar S, Bishop AT, Spinner RJ, Shin AY. Current Concepts of the Treatment of Adult Brachial Plexus Injuries. *J Hand Surg Am*. 2010 ; 35 (4): 678-88.
22. Ferrante MA. Electrodiagnostic Assessment of the Brachial Plexus. *Neurol Clin*. 2012 ; 30 (2): 551-80.
23. Martín Maroto P, Arroyo Riaño MO, Sancho Lora R. Parálisis braquial obstétrica. In: Espinosa Jorge J, Arroyo Riaño MO. *Guía Esencial de Rehabilitación Infantil*. Madrid: Editorial Médica Panamericana; 2010. p. 119.
24. Martín Maroto P, Arroyo Riaño MO, Sancho Lora R. Parálisis braquial obstétrica. In: Espinosa Jorge J, Arroyo Riaño MO. *Guía Esencial de Rehabilitación Infantil*. Madrid: Editorial Médica Panamericana; 2010. p. 122.
25. Boscán F, Ferrer D. Rigidez y artrosis por distracción de las articulaciones metacarpofalángicas e interfalángicas proximales de la mano. *Rev Venez Cir Mano [revista en Internet]*. 2003 [ cited 15 Jun 2003 ] ; 5 (2): [aprox. 10p]. Available from: [http://www.sociedadvenezolanadecirugiadelamano.com/images/pdf/Revista\\_SV\\_Cirugia\\_Mano\\_5-2-2003.pdf](http://www.sociedadvenezolanadecirugiadelamano.com/images/pdf/Revista_SV_Cirugia_Mano_5-2-2003.pdf).
26. Bertelli JA, Ghizoni MF. Results and current approach for Brachial Plexus Reconstruction. *J Brachial Plex and Peripher Nerve Inj*. 2011 ; 6: 2.
27. Pondaag W, Malesy MJ, van Dijk JG, Thomeer RT. Natural History of obstetric brachial plexus palsy: A systematic review. *Dev Med Child Neurol*. 2004 ; 46 (2): 138-44.
28. Bravo Acosta T. Afecciones en el niño. In: *Diagnóstico y rehabilitación en enfermedades ortopédicas*. La Habana: Editorial Ciencias Médicas; 2006. p. 40.
29. Moghekar AR, Moghekar AR, Karli N, Chaudhry V. Brachial plexopathies: etiology, frequency, and electrodiagnostic localization. *J Clin Neuromuscul*. 2007 ; 9 (1): 243-7.
30. Smith NC, Rowan P, Benson L, Ezaki M, Carter PR. Neonatal brachial plexus palsy. Outcome of absent biceps function at three months of age. *J Bone Joint Surg Am*. 2004 ; 86 (10): 2163-70.
31. Waters PM. Comparison of the natural history: the outcome of microsurgical repair, and the outcome of operative reconstruction in brachial plexus birth palsy. *J Bone Joint Surg*. 1999 ; 81 (5): 649-59.
32. Waters PM, Bae DS. Brachial plexus birth palsy: rationale for a multicenter prospective

study. *Semin Plast Surg.* 2004 ; 18 (4): 377-84.

33. Mackinnon SE, Colbert SH. Nerve transfers in the hand and upper extremity surgery. *Tech Hand Up Extrem Surg.* 2008 ; 12 (1): 20-33.

34. Philandrianos C, Baiada A, Salazard B, Benaïm J, Casanova D, Magalon G, et al. Management of upper obstetrical brachial plexus palsy. Long-term results of non-operative treatment in 22 children. *Ann Chir Plast Esthet.* 2013 ; 58 (4): 327-35.

35. Gugger Y, Kalb KH, Prommersberger KJ, Van Schoonhoven J. Brachioradialis rerouting for restoration of forearm supination or pronation. *Oper Orthop Traumatol.* 2013 ; 25 (4): 350-9.

36. van Alphen NA, van Doorn-Loogman MH, Maas H, van der Sluijs JA, Ritt MJ. Restoring wrist extension in obstetric palsy of the brachial plexus by transferring wrist flexors to wrist extensors. *J Pediatr Rehabil Med.* 2013 ; 6 (1): 53-7.