

PRESENTACIÓN DE CASO

Síndrome de 5p menos. Presentación de un caso

5p- Syndrome. A Case Report

Elayne Esther Santana Hernández¹ Víctor Jesús Tamayo Chang¹ Marilín Bruzón Hernández²

¹ Centro Provincial de Genética Médica, Holguín, Holguín, Cuba, CP: 80400

² Centro Municipal de Genética, Baguanos, Holguín, Cuba

Cómo citar este artículo:

Santana-Hernández E, Tamayo-Chang V, Bruzón-Hernández M. Síndrome de 5p menos. Presentación de un caso. **Medisur** [revista en Internet]. 2014 [citado 2024 Nov 16]; 12(4):[aprox. 4 p.]. Disponible en: <http://medisur.sld.cu/index.php/medisur/article/view/2590>

Resumen

El síndrome de 5p menos, más conocido por el síndrome del maullido de gato, es una enfermedad congénita poco frecuente producida por alteración cromosómica. Su prevalencia se estima aproximadamente en 1/20 000-50 000 nacimientos. Se presenta un paciente de cinco años con características fenotípicas sugestivas de esta afección. Se arribó al diagnóstico citogenético de cromosopatía, cariotipo 46, XY del(5)(p19.1). Se presenta este caso con el objetivo de que se conozca la necesidad de la intervención multidisciplinaria, pues no solo deben atenderse los aspectos orgánicos, sino también los educativos y sociales. Se concluye que es importante la realización de un diagnóstico precoz de esta entidad para la estimulación, rehabilitación y fisioterapia en etapa temprana, así como para brindar un adecuado asesoramiento genético a la familia.

Palabras clave: síndrome del maullido del gato, anomalías congénitas, informes de casos, cromosomas humanos par 5, delección cromosómica

Abstract

5p- syndrome, better known as Cat Cry syndrome, is a rare congenital disease caused by a chromosomal abnormality. Its prevalence is approximately 1 in 20 000-50 000 births. The case of a five-year-old female patient with phenotypic features suggestive of this condition is presented. Cytogenetic diagnosis of chromosomal abnormality, karyotype 46, XY del(5)(p19.1), was established. This case is presented in order to show the need for a multidisciplinary intervention to address not only the organic aspects, but also the educational and social. It is concluded that early diagnosis of this entity is crucial for stimulation, rehabilitation and physiotherapy at an early age and for providing adequate genetic counseling to the family.

Key words: cri-du-chat syndrome, congenital abnormalities, case reports, chromosomes, human, pair 5, chromosome deletion

Aprobado: 2014-05-07 11:21:59

Correspondencia: Elayne Esther Santana Hernández. Centro Provincial de Genética Médica. Holguín esantana@hpuh.hlg.sld.cu

INTRODUCCIÓN

El síndrome del maullido fue descrito inicialmente por Jérôme Lejeune en 1963. Se trata de una alteración cromosómica provocada por un tipo de delección autosómica terminal o intersticial del brazo corto del cromosoma,⁵ caracterizada por un llanto que se asemeja al maullido de un gato y que se va modificando con el tiempo.¹

Los fetos afectados presentan retraso de crecimiento intrauterino con peso bajo al nacimiento. El llanto característico que recuerda al maullido de gato, se debe a laringomalacia con hipoplasia de la epiglotis y relajación de los pliegues ariepiglóticos. La voz característica del período neonatal desaparece cuando los pacientes tienen más edad. Predomina en las niñas y al nacimiento suele llamar la atención el tamaño del cráneo, que contrasta con la cara redonda y llena.²⁻⁴ El resultado de la anomalía depende del tamaño del fragmento de cromosoma que se pierda, es decir, el tamaño del brazo corto (p) de la cantidad de genes que se pierdan, produciendo en todos los casos, una anomalía psíquica. En el 85-90 % de los casos, el síndrome se da por delección o translocación, ocurrida en el mismo paciente. En el 10-15 % restante, lo heredan de sus padres.³

Hace años era común ubicar a los niños con 5p menos en instituciones junto con otros niños con discapacidad intelectual severa. Durante la década de los ochenta, las investigaciones manifestaron que cuando los niños eran criados en su entorno familiar, donde se beneficiaban de programas de intervención temprana, tenían notables progresos que excedían, en mucho, las expectativas de los médicos que habían hecho los diagnósticos iniciales.⁵

Tanto los niños como los adultos con este síndrome, son generalmente amistosos y disfrutan de la interacción social. Con una educación temprana y consistente y la adecuada terapia física y de lenguaje, los niños con síndrome 5p menos alcanzan su potencial y pueden tener una vida plena y significativa.

Se presenta este caso con el objetivo de que se conozca la necesidad de la intervención multidisciplinaria, pues no solo deben atenderse los aspectos orgánicos, sino también los educativos y sociales.

PRESENTACIÓN DEL CASO

Se presenta el caso de un neonato masculino, nacido en la maternidad provincial a las 38,5 semanas, de parto distócico por cesárea a causa de sufrimiento fetal agudo. El peso al nacer fue bajo (2400 gramos), por presentar un crecimiento intrauterino retardado (CIUR).

Al examen físico se observó el cráneo en dolicocefalia, hendiduras palpebrales hacia abajo, puente nasal deprimido, epicanto, hipertelorismo, microretrognatia, orejas bajas en rotación posterior, implantación baja del cabello en la región frontal, reflejos demorados, ligera hipotonía generalizada, pereza en la succión y dificultad a la deglución, llanto muy agudo con estribor laríngeo y ligera dificultad respiratoria.

Se le indicaron algunos exámenes que tuvieron los siguientes resultados:

Esófagograma: normal.
Ecocardiografía: normal.
Radiografía de tórax: normal.

Se realizó estudio citogenético para llegar al diagnóstico de la entidad genética. También se le realizó a los padres, para definir si era de novo o producto de una translocación heredada de ellos:

Cariotipo del paciente: resultó en 15 metafases, 46, XY del(5)(p19.1). Se diagnosticó una monosomía parcial de brazo corto del cromosoma 5, es decir, un síndrome del 5p-.
Cariotipo del padre: 46, XY normal.
Cariotipo de la madre: 46, XX normal.

Se brindó asesoramiento genético a la familia. Se le informó en que consiste esta cromosopatía y las expectativas de vida, educativas y de desarrollo del paciente. Se indicó seguimiento por consulta durante el primer año de vida cada tres meses, interconsulta con fisiatra, estimulación temprana y fisioterapia para mejorar la hipotonía.

Al año de edad mantenía hipotonía de tronco, solo decía monosílabos y palabras cortas como mamá y papá, aún no se sentaba solo ni realizaba ninguna orden. Conservaba retraso evidente, tanto psíquico como motor y del lenguaje. Al examen físico se observó:

- Microcefalia (cabeza pequeña)
- Ojos separados (hipertelorismo) y dispuestos hacia abajo (fisuras palpebrales)

- Orejas de implantación baja
- Pliegue epicántico (un pliegue extra de piel sobre el ángulo interior del ojo)
- Cuello corto y ordinario
- Escoliosis
- Hipotonía
- Cardiopatía congénita
- Hernia inguinal
- Hiperlaxitud ligamentaria
- Manos pequeñas
- Pies planos
- Desarrollo lento o incompleto de las habilidades motoras
- Mandíbula pequeña (micrognatia)
- La raíz de la nariz está hundida
- Dedos de las manos y pies parcialmente unidos por membranas (sindactilia parcial)
- Desarrollo anormal de la glotis y laringe, esto tiene como consecuencia que el llanto de los bebés se parezca al maullido de un gato

A los tres años ya caminaba sin dificultad, se

alimentaba bien pero presentaba un evidente retraso del lenguaje, solo decía palabras sueltas, no hacía oraciones pequeñas y solo cumplía órdenes sencillas en algunas ocasiones. Se le realizaron potenciales auditivos y visuales, con resultados normales. Todavía no tenía control de esfínteres, ni avisaba para orinar ni defecar.

Se trata de un niño con retraso moderado en la esfera cognitiva, que no se puede definir por la edad. Los padres estaban preocupados porque se había tornado agresivo con ellos y en ocasiones se agredía a sí mismo.

En un nuevo examen físico se encontraron las mismas características que al nacimiento, hipertelorismo, pliegues epicánticos, hendiduras palpebrales hacia abajo, puente nasal deprimido, nares antevertida, microcefalia, orejas grandes en rotación posterior (Figura 1). Además presentó braquidactilea y pies planos. Se le indicaron nuevos exámenes de laboratorio como parte del seguimiento y que fuera valorado por un psiquiatra infantil.

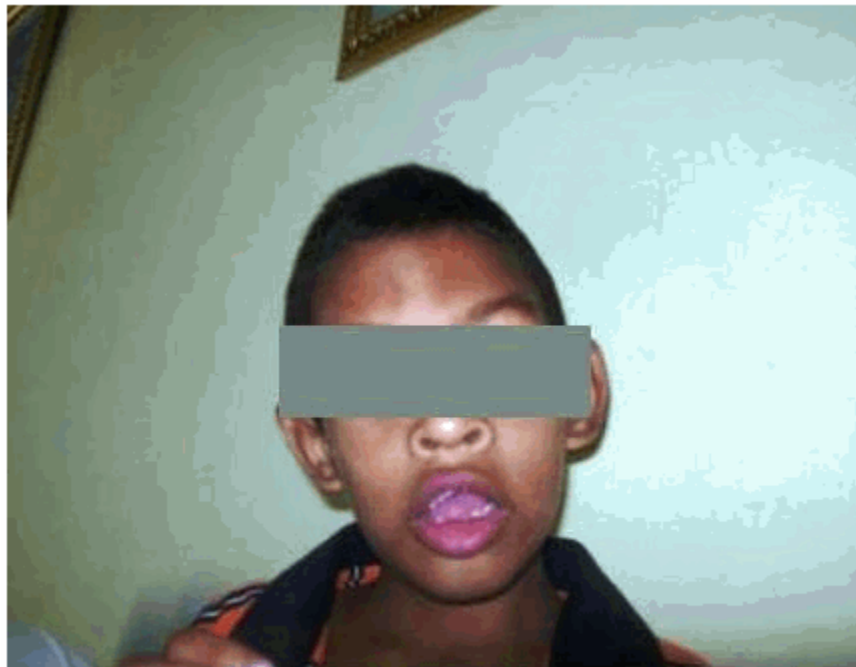


Figura 1. Se observan algunas de las características fenotípicas.

Se respetaron los principios éticos descritos para investigaciones médicas. Se contó con el

consentimiento informado de ambos padres para la realización de los estudios requeridos, la toma

de fotografías y la publicación de los resultados.

Se realizó un estudio descriptivo tipo reporte de caso, en el que se aplicó el método clínico y se realizó estudio citogenético para llegar al diagnóstico de la entidad genética. El examen físico y dismorfológico por aparatos y sistemas permitió el diagnóstico clínico.

DISCUSIÓN

En el caso presentado esta aberración cromosómica ocurrió de forma esporádica; como mutación de *novo*, es decir, una mutación nueva, coincidiendo con otro caso descrito por Galo.²

La causa del síndrome del maullido del gato es la supresión de cierta información en el cromosoma 5, se trata de una deleción localizada en ese cromosoma en la banda 5p15. Es probable que se supriman múltiples genes en dicho cromosoma, lo cual se conoce gracias a los estudios de análisis de microarray³. Uno de los genes suprimidos, llamado telomerasa transcriptasa inversa (TERT, por sus siglas en inglés), está comprometido en el control del crecimiento celular y puede jugar un papel en el desarrollo de algunas de las características de este síndrome.⁴

Entre 1 en 20 000 y 1 en 50 000, bebés se ven afectados por este síndrome que puede ser responsable de hasta el 1 % de casos de discapacidad intelectual severa.⁵ Los niños con el síndrome del maullido de gato presentan comúnmente un llanto característico similar al maullido de este animal y también un grupo extenso de anomalías del sistema nervioso central, esto permite sospechar el síndrome por diagnóstico prenatal ultrasonográfico.^{6,7}

Se necesitan de médicos para tratar los aspectos orgánicos y de un equipo de psicólogos, logopedas y fisioterapeutas para los aspectos educativos y sociales.

Es de gran importancia que estos pacientes se integren a la sociedad, lo más funcionalmente posible, de ahí el papel del personal médico encargado de hacer el diagnóstico y de orientar a la temprana rehabilitación multidisciplinaria.

Durante las sesiones de asesoramiento genético que se brinda a padres y familiares ayuda y apoyo para la aceptación y comprensión del problema, para la actuación precoz una vez confirmado el diagnóstico, y para asumir el

compromiso de buscar soluciones y tratamientos para los distintos síntomas. Se requiere de una adecuada coordinación y de complicidad con el equipo de profesionales, para poder trazar las diferentes metas desde una perspectiva realista y eficaz.

Para intervención psicológica y educativa con el niño, es necesaria la mediación con técnicas de modificación de conducta para reducir y/o eliminar las conductas que lleven a una agresividad hacia otros, o hacia sí mismo. Estas técnicas se personalizarán en función del nivel y características del niño. Como parte del tratamiento, los padres deberán ser entrenados para poner en marcha estas estrategias en el ámbito familiar. Si las manifestaciones conductuales son potencialmente peligrosas, se evaluará la posibilidad de que el individuo se medique bajo la vigilancia de un psiquiatra.

A nivel psicoeducativo, se abordará la discapacidad intelectual del síndrome; este retraso puede ser leve, severo o moderado. Las pautas para el aprendizaje se regularán a través de actividades que tendrán siempre un carácter lúdico, con materiales atractivos, un ambiente tranquilo y relajado. Debe buscarse el momento en que el niño esté más receptivo. La presentación de actividades se hará gradualmente: de sencillas a complicadas. Es importante garantizar la motivación del niño y no forzarlo nunca; dejarle probar y experimentar; ofrecerle la posibilidad de jugar libremente; respetar el ritmo de adquisición de los aprendizajes.

Se concluye que es importante la realización de un diagnóstico precoz de esta entidad para la estimulación temprana, rehabilitación y fisioterapia precoz, así como para brindar un adecuado asesoramiento genético a la familia.

REFERENCIAS BIBLIOGRÁFICAS

1. Imataka G, Arisaka O. Monosomy 5p and partial trisomy 8q due to maternal balanced translocation. Genet Couns [revista en Internet]. 2013 [cited Jun 6]; 24 (4): [aprox. 3p]. Available from: <http://www.ncbi.nlm.nih.gov/pubmed/24551988>.
2. Galo BL, Alvarenga RH. Síndrome de Cri du chat, una rara cromosopatía. Rev Med Hondur [revista en Internet]. 2012 [cited 16 Jun 2014]; 80 (1): Available from:

<http://www.bvs.hn/RMH/pdf/2012/pdf/Vol80-1-2012-6.pdf>.

3. Cho EH, Kang YS, Lee EH, Park G, Rho YI. High resolution microarray analysis in a patient with speech delay without cat-like cry. *Genet Couns*. 2012 ; 23 (2): 339-41.

4. Chen CP, Fu CH, Chern SR, Wu PS, Su JW, Lee CC, et al. De novo unbalanced translocation resulting in monosomy for distal 5p (5p14.1 → pter) and 14q (14q32.31 → qter) associated with fetal nuchal edema, microcephaly, intrauterine growth restriction, and single umbilical artery: prenatal diagnosis and molecular cytogenetic characterization. *Taiwan J Obstet Gynecol* [revista en Internet]. 2013 [cited 10 Jun 2014] ; 52 (3): [aprox. 6p]. Available from: <http://www.ncbi.nlm.nih.gov/pubmed/24075381>.

5. Hong JH, Lee HY, Lim MK, Kim MY, Kang YH,

Lee KH, et al. Brain stem hypoplasia associated with Cri-du-Chat syndrome. *Korean J Radiol* [revista en Internet]. 2013 Dic [cited 16 Jun 2014] ; 14 (6): [aprox. 3p]. Available from: <http://www.ncbi.nlm.nih.gov/pubmed/24265573>.

6. Flores Ramírez F, Abreu González M, García Delgado C, Aparicio Onofre A, Guevara Yáñez R, Sánchez Urbina R, et al. Clinical delineation of a patient with trisomy 1q32.qter and monosomy 5p resulting from a familial translocation 1;5. *Genet Couns*. 2010 [cited 11 Jun 2014] ; 21 (4): 363-73.

7. Chen CP, Chern SR, Tsai EJ, Lee CC, Chen LF, Wang W. Prenatal diagnosis of partial trisomy 14q (14q31.1-->qter) and partial monosomy 5p (5p13.2-->pter) associated with polyhydramnios, short limbs, micropenis and brain malformations. *Genet Couns*. 2009 [cited 9 Jun 2014] ; 20 (3): 281-8.