

## PRESENTACIÓN DE CASO

## Piometra senil benigno gigante en útero bicorne

### Giant Benign Senile Pyometra in Bicornuate Uterus

José Luís Lobato Miguélez<sup>1</sup> María Victoria San Roman Sigler<sup>1</sup> Miguel López Valverde<sup>1</sup>

<sup>1</sup> Hospital Universitario Basurto, Bilbao, Bilbao, Spain

**Cómo citar este artículo:**

Lobato-Miguélez J, San-Roman-Sigler M, López-Valverde M. Piometra senil benigno gigante en útero bicorne. **Medisur** [revista en Internet]. 2014 [citado 2024 Nov 26]; 12(2):[aprox. 4 p.]. Disponible en: <http://medisur.sld.cu/index.php/medisur/article/view/2528>

**Resumen**

La piometra es una acumulación de pus en la cavidad endometrial. Aparece cuando existe una estenosis del orificio cervical debida a procesos malignos de cuerpo uterino o de cérvix, tras tratamientos con cirugía o radioterapia y por atrofia senil. Se presenta el caso de una paciente de 84 años remitida al Servicio de Urgencias Hospitalarias del Hospital Universitario Basurto, en Bilbao, España por el médico de la residencia donde se encuentra institucionalizada debido a que presentaba fiebre mantenida desde hacía dos semanas, sin focalidad aparente, diagnosticada como infección urinaria y tratada con amoxicilina-clavulánico. Por los exámenes imagenológicos se diagnosticó piometra en útero bicorne. Fue sometida al drenaje del piometra por vía vaginal, bajo anestesia general, tras dilatación mecánica del canal cervical. Se puso tratamiento con ertapenem. La evolución fue satisfactoria. Por lo poco común del caso se decidió su presentación.

**Palabras clave:** piometra, supuración, enfermedades uterinas, anciano de 80 o más años, informes de casos

**Abstract**

Pyometra is an accumulation of pus in the endometrial cavity. It occurs when there is a stenosed cervical os as a result of malignant growths in the uterus or cervix, surgery or radiation therapy and senile atrophy. We present the case of an 84-year-old female patient referred to the Emergency Service of the Basurto University Hospital in Bilbao, Spain by the doctor of the nursing home where she is institutionalized because of a two-week history of continued fever without apparent cause. She was diagnosed with urinary tract infection and treated with amoxicillin/clavulanate. Based on the imaging tests, a pyometra in bicornuate uterus was diagnosed. She underwent drainage of the pyometra via the vaginal route, under general anesthesia, after mechanical dilation of the cervical canal. Treatment with ertapenem was prescribed. Progression was satisfactory. Given the rarity of this case, we decided to present it.

**Key words:** pyometra, suppuration, uterine diseases, aged, 80 and over, case reports

**Aprobado:** 2014-03-05 12:38:37

**Correspondencia:** José Luís Lobato Miguélez. Hospital Universitario Basurto. Bilbao. España. [lobatomiguelezjl@yahoo.es](mailto:lobatomiguelezjl@yahoo.es)

## INTRODUCCIÓN

El acúmulo de secreción y detritus celulares en el interior del útero como consecuencia de la obstrucción del canal cervical fue ya descrita por John Clarke a principios del siglo XIX.<sup>1</sup> Puede deberse a tumores benignos como pólipos o miomas de localización cervical, tumores malignos de cérvix o de endometrio con extensión a cérvix; otras veces la causa puede ser iatrogénica, después de conizaciones o amputaciones de cérvix, o por cervicitis retráctil posterior a radioterapia por proceso oncológico.<sup>2</sup> Sin embargo, en el 50 % de los casos no existe enfermedad subyacente ni antecedentes iatrogénicos; se cree que es la atrofia del canal cervical la causa de la estenosis, se habla entonces de piometra senil benigno o idiopático.<sup>3</sup>

Es una enfermedad que puede ser asintomática, en muchos casos se muestra como un hallazgo incidental en algunas pruebas de imagen, pero también puede complicarse y llegar a amenazar la vida de la paciente.

Por lo poco común de esta entidad se decidió la presentación del caso.

## PRESENTACIÓN DEL CASO

Paciente de 84 años remitida al Servicio de Urgencias Hospitalarias del Hospital Universitario Basurto, por el médico de la residencia en donde se encuentra institucionalizada debido a que presentaba fiebre mantenida desde hacía dos semanas sin focalidad aparente, diagnosticada como infección urinaria y tratada con amoxicilina-clavulánico.

Como antecedentes personales se destacaban: hipertensión arterial, enfermedad degenerativa ocular con ceguera, macroadenoma hipofisario, fibrilación auricular paroxística e infecciones urinarias de repetición.

La paciente presentaba un deterioro cognitivo severo y una dependencia absoluta para las actividades básicas para la vida diaria.

### Examen físico:

La exploración general fue normal salvo fiebre de 38,7º C.

### Otros exámenes:

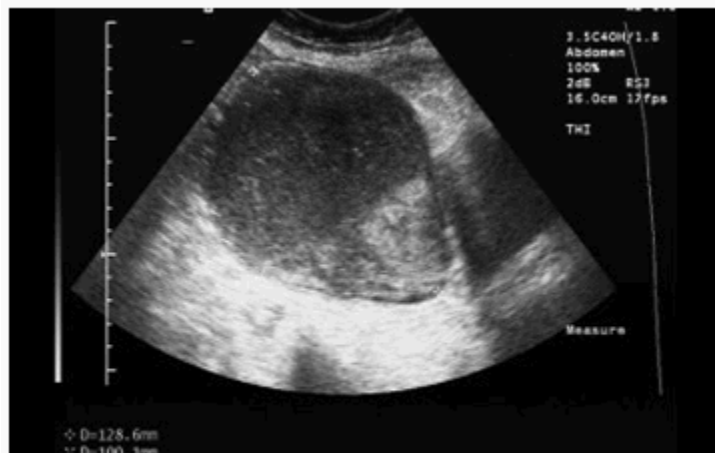El electrocardiograma y las radiografías de tórax y abdomen no mostraron alteraciones relevantes. La tomografía craneal solo puso de manifiesto la patología ya conocida.

En la analítica general destacaba una leucocitosis de 21.500 y una proteína C reactiva de 29,15 mgr/dl.

Se realizó una punción lumbar mediante la que se extrajo líquido claro que se envió para estudio microbiológico y se obtuvieron muestras para urocultivo y hemocultivo.

La paciente ingresó con el diagnóstico de sospecha de sepsis de origen urinario. Se instauró tratamiento con ceftriaxona intravenosa.

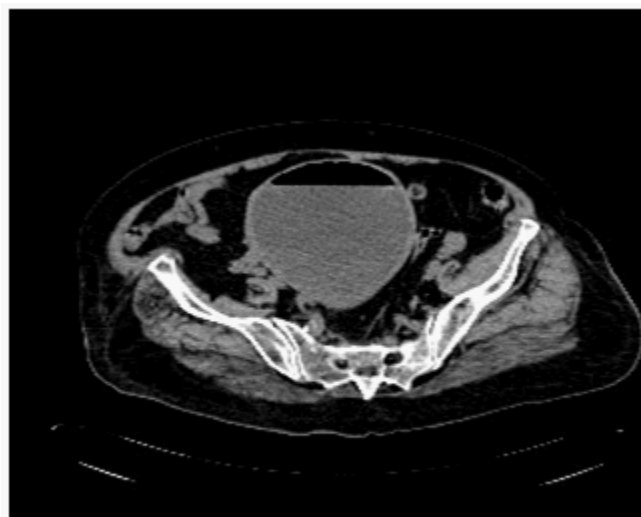
Para completar la valoración renovesical se le realizó una ecografía urológica que mostró una formación de 12x12 cm, adyacente a vejiga y compatible con gran distensión de la cavidad uterina. (Figura 1)



**Figura 1.** Imagen ecográfica que muestra gran distensión de la cavidad uterina.

A continuación se le practicó una tomografía del abdomen y pelvis, con el hallazgo de una masa

de 12 cm. de diámetro máximo que correspondía a un útero dilatado y relleno de contenido líquido con nivel hidroaéreo, compatible con piometra. No se observó líquido libre en cavidad abdominal. (Figura 2)



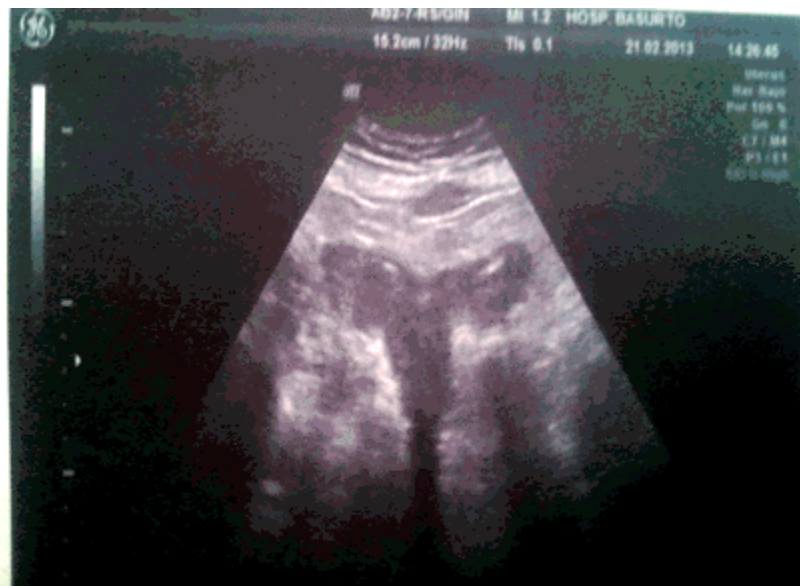**Figura 2.** Imagen de la tomografía que muestra útero dilatado y relleno de contenido líquido con nivel hidroaéreo.

La paciente, tras ser valorada por el Servicio de Ginecología, fue sometida al drenaje de la

piometra por vía vaginal, bajo anestesia general tras dilatación mecánica del canal cervical. Se obtuvieron 650 cc. de líquido purulento muy maloliente.

Se enviaron muestras para cultivo microbiológico y para estudio anatomopatológico. El procedimiento se realizó bajo control ecográfico

que reveló, durante las últimas fases de la evacuación, la existencia de un útero bicorne. (Figura 3).



**Figura 3.** El vaciado parcial de la piometra pone en evidencia un útero bicorne.

Tras el drenaje, se instauró terapia antibiótica con ertapenem.

La evolución posterior fue favorable, desapareció la fiebre y se normalizaron los parámetros analíticos. La paciente fue dada de alta hospitalaria a los nueve días del drenaje.

El estudio anatomopatológico fue negativo y en los cultivos bacteriológicos de orina y material de la piometra se aisló *Escherichia Colli* sensible al ertapenem.

Un mes más tarde se le realizó un control ecográfico que fue normal.

## DISCUSION

La piometra es una entidad rara con incidencias entre el 0,01 y el 0,5 % en pacientes ginecológicas posmenopáusicas. Sin embargo, en mujeres con tumores uterinos malignos, la incidencia puede llegar hasta el 4 %.<sup>2</sup> Esta realidad obliga siempre a descartar una

neoplasia subyacente que puede estar presente hasta en el 22 % de los casos.<sup>3</sup>

Está universalmente aceptado que la piometra senil benigna es un cuadro asociado a la atrofia cervical posmenopáusica. Algunos autores lo han relacionado con la pérdida del tono y contractilidad del útero senil.<sup>4</sup>

Clínicamente se manifiesta por la tríada: leucorrea maloliente, metrorragia y dolor pélvico. Sin embargo, como ocurrió en el caso presentado, el 50 % son asintomáticos o los síntomas son tan inespecíficos que pueden confundirse con infecciones urinarias.<sup>5</sup> De hecho, la fiebre que presentaba esta anciana no es un síntoma frecuente en esta entidad; en la serie de Muram y colaboradores,<sup>6</sup> la metrorragia estuvo presente en el 61 % de los casos, la leucorrea en el 22 % y la fiebre solo en el 16 %. En muchas ocasiones, la piometra es un hallazgo incidental de una prueba de imagen.<sup>4</sup>

Aunque extremadamente raro, la piometra puede complicarse con una perforación uterina espontánea provocando un cuadro de abdomen agudo que clínicamente es indistinguible de otras

causas de peritonitis por lo que su perforación habrá que tenerla en cuenta en el diagnóstico diferencial de mujeres que presentan pneumoperitoneo y fiebre.<sup>1,7</sup>

La confirmación de la sospecha clínica de piometra requiere pruebas de imagen; tanto la ecografía como la tomografía computarizada permiten corroborar la acumulación de líquido intrauterino aunque sin poder diferenciar entre hidrometra, hematometra o piometra.

En ausencia de perforación, el tratamiento de elección consiste en la dilatación cervical y drenaje de la colección intrauterina, teniendo en cuenta que un tercio de estas pacientes sufrirán recidiva.<sup>1</sup> La radiología intervencionista en forma de drenaje guiado por ecografía puede ofrecer una alternativa en aquellos casos de piometra en los que es imposible el drenaje a través del cérvix.<sup>8</sup>

El uso de antibióticos no siempre es necesario; la mayoría de los autores solo los recomiendan en aquellas pacientes que manifiestan signos de infección en forma de fiebre o alteración de parámetros de laboratorio, como sucedió en esta paciente. En estos casos será necesario cubrir el espectro de gérmenes aerobios y anaerobios.

Se puede concluir que la piometra senil idiopática solo es sintomática en la mitad de las pacientes. Se debe sospechar en pacientes con infecciones urinarias de repetición o que no responden al tratamiento antibiótico, sobre todo en ancianas con déficits cognitivos importantes que tienen dificultad para explicar los síntomas.

## REFERENCIAS BIBLIOGRÁFICAS

1. Zeferino Toquero M, Bañuelos Flores J. Peritonitis secundaria a piometra perforado en cáncer de cuello uterino. *Ginecol Obstet Mex.* 2005 ; 73: 618-21.
2. Togo Peraza JM, Ayala Castellanos MM, López Sandoval R. Piometra senil benigno: comunicación de un caso. *Ginecol Obstet Mex.* 2008 ; 76 (4): 224-7.
3. Chan LY, Lau TK, Wong SF, Yuen PM. Pyometra. What is its clinical significance?. *Reprod Med.* 2001 ; 46 (11): 952-6.
4. Barredo Santamaría I, Aperribay Ulacia M, Bruña Pérez JM. Endometritis xantogranulomatosa. Presentación de un caso. *Rev Esp Patol.* 2004 ; 37 (4): 419-22.
5. Sánchez González MC, Pérez García M, Hornillos Calvo M. Presentación atípica de la piometra en mujer anciana. *Rev Esp Geriatr Gerontol.* 2011 ; 46 (4): 233-4.
6. Muram D, Drouin P, Thompson FE, Oxorn H. Pyometra. *Can Med Assoc J.* 1981 ; 125 (6): 589-92.
7. Ou YC, Lan KC, Lin H, Tsai CC, Chang Chien CC. Clinical characteristics of perforated pyometra and impending perforation: specific issues in gynecological emergency. *J Obstet Gynaecol Res.* 2010 ; 36 (3): 661-6.
8. Shayya RF, Weinstein MM, Lukacz ES. Pyometra after Le Fort colpocleisis resolved with interventional radiology drainage. *Obstet Gynecol.* 2009 ; 113 (2 Pt 2): 566-8.