

PRESENTACIÓN DE CASO

Onfalocele gigante roto. Presentación de un caso

Ruptured Giant Omphalocele. A Case Report

Víctor Manuel González Valdez¹ Martha Ofarrill Sánchez¹ Yaquelin González Ricardo¹

¹ Hospital Pediátrico Docente Universitario, San Miguel del Padrón, La Habana, Cuba

Cómo citar este artículo:

González-Valdez V, Ofarrill-Sánchez M, González-Ricardo Y. Onfalocele gigante roto. Presentación de un caso. **Medisur** [revista en Internet]. 2013 [citado 2025 Apr 18]; 11(5):[aprox. 4 p.]. Disponible en: <http://medisur.sld.cu/index.php/medisur/article/view/2281>

Resumen

El onfalocele es uno de los defectos de la pared abdominal. Puede asociarse a otras malformaciones como el ano imperforado, agenesia del colon, extrofia vesical y afecciones cardiovasculares, que a menudo devienen fetos no viables. Se presenta el caso de una recién nacida en Belize, de parto pretérmino (35,3 semanas), con bajo peso (1860 g) y primogénita, que requirió cirugía de urgencia a las diez horas de vida por onfalocele gigante roto, asociado a tetralogía de Fallot, hipoglucemia y gran toma del estado general. El objetivo del informe es exponer los procedimientos diagnósticos y terapéuticos en este tipo de casos. Dado el adecuado diagnóstico prenatal que existe en Cuba, es inusual que los médicos cubanos, salvo aquellos que colaboran en el extranjero, asistan a estos pacientes; por ello, este trabajo puede ser útil en el contexto docente.

Palabras clave: hernia umbilical, recién nacido de bajo peso, tetralogía de Fallot, hipoglucemia

Abstract

Omphalocele is one of the abdominal wall defects. It can be associated with other malformations including imperforate anus, agenesia of the colon, bladder exstrophy and cardiovascular disease, frequently leading to non-viable fetuses. A case of a female newborn who was prematurely delivered (35.3 weeks) in Belize with low birth weight (1860 g) is presented. This first-born child required emergency surgery at ten hours of life for ruptured giant omphalocele associated with tetralogy of Fallot, hypoglycemia, and severe general malaise. The aim of this report is to present the diagnostic and therapeutic procedures in such cases. Given the appropriate prenatal diagnosis implemented in Cuba, it is unusual for Cuban doctors, except those working abroad, to treat these patients; hence, this paper may be useful in the teaching context.

Key words: hernia, umbilical, infant, low birth weight, tetralogy of Fallot, hypoglycemia

Aprobado: 2013-09-10 09:40:02

Correspondencia: Víctor Manuel González Valdez. Hospital Pediátrico Docente Universitario de San Miguel del Padrón. La Habana yaquegricardo@infomed.sld.cu

INTRODUCCIÓN

Las malformaciones congénitas son la primera causa de morbilidad y mortalidad neonatal en casi todo el mundo.^{1,2} Entre ellas se encuentran los defectos de la pared abdominal (DPA).

De manera fisiológica, alrededor de la décima semana de vida embrionaria, el abdomen alcanza un tamaño que se corresponde con el contenido intestinal, mientras este efectúa la rotación antihoraria y reintroducción desde la cavidad celómica. El anillo umbilical se torna más pequeño, y ocurre el cierre ventral del cuerpo del embrión, otros cambios umbilicales ocurren después del nacimiento. Cuando el defecto en los pliegues laterales afecta solo la capa somática se produce el onfalocele.³

De todos los DPA,⁴ el onfalocele es el más común. Consiste en la herniación de las vísceras abdominales en un saco, recubiertas por peritoneo y amnios a través del cordón umbilical o zonas adyacentes.⁵ Se asocia con frecuencia a graves malformaciones como la tetralogía de Fallot (la de mayor incidencia y peor pronóstico), al ano imperforado, la agenesia del colon, la extrofia vesical y el síndrome del pliegue caudal.⁴

Su incidencia se cita entre 1/6 000 y 1/60 000 en recién nacidos vivos, y una frecuencia de 2,5/10 000 nacimientos con una alta tasa de mortalidad. El 50 % de los nacidos vivos con onfalocele presenta anomalías cromosómicas. Cuando aparece junto a macrosomía, macroglosia, otras anomalías umbilicales y faciales e hipoglucemia sintomática, conforma el denominado Síndrome de Beckwith Wiedemann.⁶

El tratamiento de urgencia es quirúrgico⁷ y está encaminado a reducir las vísceras herniadas al interior de la cavidad abdominal, evitar la sepsis, la hipotermia y sus complicaciones.

En la literatura cubana los reportes de pacientes con esta enfermedad son muy escasos¹ y referidos generalmente a datos obtenidos de necropsias en embarazos interrumpidos (posterior al diagnóstico prenatal oportuno), o a pacientes atendidos en otros países.⁸ Ello fundamenta la importancia de transmitir esta experiencia, que puede ser de utilidad en el contexto docente. El objetivo del informe es exponer los procedimientos diagnósticos y terapéuticos en este tipo de casos.

PRESENTACION DEL CASO

En las primeras horas de nacida, ingresó en cuidados intensivos neonatales del Hospital General Karl Heusner Memorial, de Belice, una niña con color de la piel blanco, primogénita, con peso de 1 860 gr, procedente del distrito de Corozal, por un onfalocele gigante, de 12 cm de diámetro, (Figura 1) y toma del estado general. A las 10 horas se produjo su rotura por lo que se solicitó su evaluación por servicio de Cirugía.

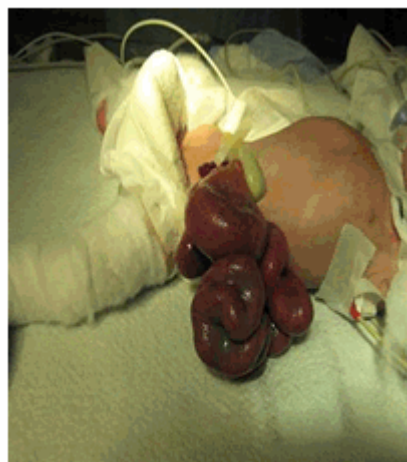

Figura 1. Gran defecto de pared abdominal anterior, con evisceración.

Antecedentes patológicos familiares y personales: control prenatal insuficiente, parto pretérmino a las 35,3 semanas, no instrumentado; madre hipertensa, con diabetes gestacional y operada de estenosis hipertrófica del píloro a la quinta semana de vida. No se precisaron antecedentes familiares similares ni consanguinidad con respecto al padre.

Exploración física: intensa palidez cutáneo-mucosa, desnutrición, deshidratación e hipotermia, polipnea (88/min), taquicardia (170l/min), e inestabilidad hemodinámica, gran defecto de la pared abdominal anterior, con evisceración del contenido intestinal compuesto por asas delgadas, colon derecho y lóbulo hepático derecho (Figura 1); sensorio deprimido, hipotonía y arreflexia.

Los estudios complementarios diagnósticos

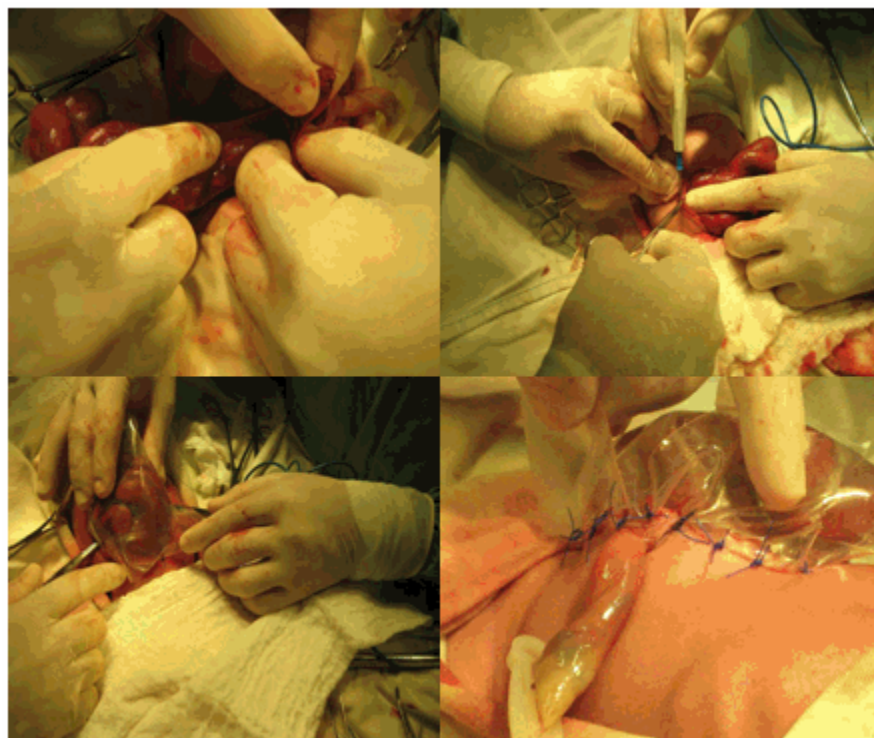
realizados de urgencia incluyeron:

Gasometría e ionograma: compatibles con acidosis metabólica descompensada; hematocrito: 0,26; e hipoglucemia: 2mmol/l. El resto de los estudios con resultados normales.

Radiografía de tórax: mostró signos severos de congestión pulmonar.

Ecografía Doppler: Tetralogía de Fallot.

Finalmente se llegó al diagnóstico de onfalocele gigante roto y desorden metabólico. Luego del chequeo preoperatorio se procedió a la estabilización hemodinámica con énfasis en el estado hipoglucémico. Se operó con la técnica de Schuster:9 resecando los bordes del saco a nivel de la piel, se reactivaron los bordes de la pared abdominal, se cubrió el contenido herniado con una bolsa de Bogotá, la cual se fijó a los bordes de la piel con sutura discontinua. (Figuras 2, 3, 4 y 5)



Figuras 2, 3, 4 y 5. Momentos de la intervención quirúrgica.

Se solicitó el consentimiento informado por parte de los padres, para la obtención y el empleo de este material con fines científicos y docentes, quienes consintieron sin restricciones.

DISCUSIÓN

Los defectos de la pared abdominal se agrupan según la patogenia y las características anatomopatológicas; y con frecuencia son

incompatibles con la vida.¹ Cuando el onfalocele se asocia a otras graves malformaciones como la tetralogía de Fallot, presente en esta paciente, el pronóstico es reservado.^{4,6}

Se ha reportado también la asociación de onfalocele al uso de misoprostol durante el primer trimestre de la gestación.¹⁰ Este es un análogo de las prostaglandinas, aprobado para tratar la úlcera péptica, pero tiene efecto útero-tónico al provocar contracción y sangrado vaginal, razón por la cual es usado como abortivo

legal en algunos países e ilegal en otros^{10,11} y cuyo empleo no fue constatado en este caso.

En esta enfermedad es vital el diagnóstico y tratamiento prenatales. Se requiere disponer de un equipo interdisciplinario en el trabajo de parto para garantizar un buen pronóstico para el niño.¹²

En esta paciente el diagnóstico se realizó al nacer, lo que no es común en nuestro medio, donde se realiza un control minucioso con ultrasonografía luego de los cuatro meses de gestación, la α -fetoproteína sérica materna (elevada en el 90 % de los casos) y de ser necesario, la amniocentesis. De modo que se puede sugerir a la familia evitar el nacimiento de neonatos con muy limitadas posibilidades de supervivencia y calidad de vida. De lo que creemos se derivan las escasas publicaciones nacionales al respecto.

La mortalidad en pacientes con onfalocele es mayor que en otros DPA como la gastrosquisis; y es casi siempre secundaria a otras anomalías asociadas,¹² presentes en el 50-70 % de estos. No puede hablarse en esta paciente del Síndrome de Beckwith Wiedemann, pues aunque presentó hipoglucemia asociada, faltaron los otros componentes.^{6,8}

Por ser un onfalocele gigante no se realizó el cierre de la pared abdominal en una primera etapa previendo la muerte por el bajo gasto, que puede provocar la compresión de la cava inferior, o por el compromiso respiratorio porque la cavidad abdominal en ese momento era pequeña para el gran contenido visceral herniado.³ Esta técnica se emplea en el onfalocele de gran tamaño, como este;⁹ mientras la Gross se indica en los más pequeños. Se cita que puede existir alguna de complicación en dependencia de si el cierre se realiza de modo primario o por etapas.¹²

En un estudio actual aún sin publicar en su totalidad (presentado en un Congreso Chileno) se reportó la cobertura inicial con gasas húmedas y apósito, reemplazándolas luego por láminas perforadas de resina de poliéster (Telfa) y venda elástica, como medida alternativa temporal.¹³ Ello se debe a que en la mayoría de los casos es imprescindible primero, un manejo no quirúrgico hasta contar con un mejor balance contenido-continente abdominal. Los cuidados postoperatorios incluyen el soporte respiratorio y el nutricional, así como la vigilancia estricta de la herida previendo la celulitis.

La descompresión gástrica es importante, por lo

que algunos de estos infantes pueden requerir ventilación de largo plazo debido a hipoplasia pulmonar. El uso limitado de antibióticos también puede ser necesario.

Como referimos con anterioridad, por la asociación de la enfermedad cardiovascular y endocrino-metabólica, el pronóstico de vida en estos casos es siempre reservado. Sin embargo, en esta paciente la cirugía inicial fue satisfactoria y ocho meses después conocimos que se mantenía con vida.

REFERENCIAS BIBLIOGRÁFICAS

1. García Fernández Y, Fernández Ragi RM, Rodríguez Rivero M. Incidencia de las malformaciones congénitas mayores en el recién nacido. Rev Cubana Pediatr [revista en Internet]. 2006 [cited 15 Jul 2011] ; 78 (4): [aprox. 12p]. Available from: http://scielo.sld.cu/scielo.php?script=sci_arttext&pid=S0034-75312006000400003.
2. Ferrero Oteiza ME, Pérez Mateo MT, Álvarez Fumero R, Rodríguez Peña L. Comportamiento clínico-epidemiológico de los defectos congénitos en la Ciudad de La Habana. Rev Cubana Pediatría [revista en Internet]. 2005 [cited 15 Jul 2011] ; 77 (1): [aprox. 9p]. Available from: http://scielo.sld.cu/scielo.php?pid=S0034-75312005000100002&script=sci_arttext.
3. Abrahan Arap JF. Cirugía de las hernias de pared abdominal. La Habana: Editorial Ciencias Médicas; 2010. p. 11-15.
4. Gomella TL, Cunningham MD, Eyal FG. Surgical Diseases of the Newborn: Abdominal Wall Defects. In: Neonatology: Management, Procedures, On-Call Problems, Diseases, and Drugs. 6th. ed. New York: Mc Graw-Hill; 2009.
5. Peterson DB, Arca MJ. Abdominal Wall Defects. In: Rudolph CD, Rudolph A, Lister GE, First L, Gershon A. Rudolph's Pediatrics. 22nd. ed. New York: McGraw-Hill Education; 2011.
6. Carro Puig E, Fernández Braojos LS. Síndrome de Beckwith Wiedemann. Presentación de un caso. Rev. Cubana Pediatr [revista en Internet]. 2005 [cited 15 Jul 2011] ; 77 (3-4): [aprox. 3p]. Available from: http://bvs.sld.cu/revistas/ped/vol77_3_05/ped10305.htm.

7. Thilo E, Rosenberg A. Gastrointestinal & Abdominal Surgical Conditions in the Newborn Infant. In: Hay WW, Levin MJ, Deterding RR, Abzug MJ, Sondheimer JM, editors. CURRENT Diagnosis & Treatment: Pediatrics. 21st. ed. New York: Mc Graw-Hill; 2012.
8. Lapunzina Badía P, del Campo Casanelles M, Delicado Navarro A, Fernández Toral J, García Alix A, García Guereta L, et al. Guía clínica para el seguimiento de pacientes con Síndrome de Beckwith Wiedemann. *An Pediatr (Barc)*. 2006 ; 64 (3): 252-9.
9. Abraham JF, García A, Cruz A. Hernia umbilical y defectos congénitos de la línea media. In: García Gutiérrez A, Pardo Gómez G. Cirugía. La Habana: Editorial Ciencias Médicas; 2007. p. 1510-7.
10. Pachajoa H. Pentalogía de Cantrell en un recién nacido expuesto en útero a misoprostol. *Rev Chil Obstet Ginecol* [revista en Internet]. 2010 [cited 18 Nov 2012] ; 75 (1): [aprox. 6p]. Available from: www.scielo.cl/pdf/rchog/v75n1/art07.pdf.
11. Isaza C, Saldarriaga W, Pachajoa H. Uso inadaecuado de misoprostol. ¿Un problema de salud pública?. *Colomb Med* [revista en Internet]. 2008 [cited 13 Jun 2012] ; 9 Suppl 2: [aprox. 8 p]. Available from: http://www.scielo.org.co/scielo.php?script=sci_arttext&pid=S1657-95342008000600009&lng=pt&nrm=iso&tlng=es.
12. Herrera Toro MN, Arango Rave ME, Jaramillo Gómez PM. Tratamiento de los defectos de la pared abdominal (gastrosquisis y onfalocele) en el Hospital Universitario San Vicente de Paúl, Medellín, 1998-2006. *Iatreia* [revista en Internet]. 2010 [cited 27 Sep 2012] ; 23 (3): [aprox. 10p]. Available from: http://www.scielo.org.co/scielo.php?pid=S0121-07932010000300004&script=sci_arttext.
13. Arteaga J, Herrera P. Uso de Telfa como alternativa de manejo no quirúrgico de paciente con Onfalocele Gigante. Reporte de un caso. *Rev Ped Elec* [revista en Internet]. 2012 ; 9 (2): [aprox. 1p]. Available from: <http://www.revistapediatria.cl/vol9num2/pdf/resumen79.pdf>.