

PRESENTACIÓN DE CASO

Opciones de tratamiento protésico en niños con oligodoncias por displasia ectodérmica hidrótica

Prosthetic Treatment Options for Children with Oligodontia due to Hidrotic Ectodermal Dysplasia

Kirenía Pieri Silva¹ Beatriz García Alpízar¹ Eduardo Enrique Castillo Betancourt¹ Greta de Armas Ávila¹

¹ Clínica Estomatológica de Especialidades, Cienfuegos, Cienfuegos, Cuba, CP: 55100

Cómo citar este artículo:

Pieri-Silva K, García-Alpízar B, Castillo-Betancourt E, de-Armas-Ávila G. Opciones de tratamiento protésico en niños con oligodoncias por displasia ectodérmica hidrótica. **Medisur** [revista en Internet]. 2014 [citado 2025 May 31]; 12(3):[aprox. 8 p.]. Disponible en: <http://medisur.sld.cu/index.php/medisur/article/view/1984>

Resumen

La reposición de los dientes no solamente influye en la adecuada alimentación y fonética, sino que también mejora la sonrisa y la apariencia personal, además del aspecto positivo que produce en el estado de salud psicológico y emocional de los niños afectados. Se presentan tres casos clínicos de niños con oligodoncias asociadas a displasia ectodérmica hidrótica, atendidos en la consulta de prótesis de la Clínica Estomatológica de Especialidades de Cienfuegos. Fueron rehabilitados con prótesis parcial removible acrílica, sobredentadura y prótesis parcial fija, respectivamente. Estas constituyen opciones de tratamiento efectivas, que solucionan el problema estético y funcional de los pacientes, y por tanto, mejoran su calidad de vida.

Palabras clave: displasia ectodérmica, anodoncia, implantación dental, prótesis de recubrimiento, dentadura parcial removible, dentadura parcial fija

Abstract

Replacement of teeth not only contributes to adequate nutrition and phonetics, but also improves the smile and appearance, in addition to its positive impact on the psychological and emotional health of the affected children. Three cases of children with oligodontias associated with hidrotic ectodermal dysplasia who were treated at the prosthetics consultation of the Specialized Dental Clinic in Cienfuegos are presented. They were rehabilitated through acrylic removable partial dentures, overdenture and fixed partial denture, respectively. These are effective treatment options that solve the aesthetic and functional problems of the patients, and therefore improve their quality of life.

Key words: ectodermal dysplasia, anodontia, dental implantation, denture, overlay, denture, partial, removable, denture, partial, fixed

Aprobado: 2013-10-07 11:04:34

Correspondencia: Kirenía Pieri Silva. Clínica Estomatológica de Especialidades. Cienfuegos kireniaps@ucm.cfg.sld.cu

INTRODUCCIÓN

La displasia ectodérmica es una enfermedad que reúne a un grupo de desórdenes genéticos de tipo congénito, en los cuales uno o más derivados del ectodermo (pelo, uñas, glándulas sudoríparas, dientes) funcionan anormalmente; a esto se pueden añadir anomalías en la configuración externa (nariz, pabellones auriculares, labios), trastornos del SNC, ojos, mucosa naso bucal y melanocitos. Se han identificado más de 150 síndromes de displasia ectodérmica y los síntomas pueden variar de leves a severos.¹

La enfermedad afecta más comúnmente a los varones (en muchas familias el trastorno es transmitido como un rasgo recesivo ligado al cromosoma X). Los tipos de displasia ectodérmica que se observan más frecuentemente son: los hipohidrótico-anhidróticos y los hidróticos.²

El tipo hipohidrótico-anhidrótico, síndrome de Christ-Siemens-Touraine, fue descrito en 1848 por Thurman y se caracteriza por la tríada hipotricosis (anomalías en piel, pelo y uñas), hipodoncia o anodoncia e hipohidrosis (ausencia parcial o total de glándulas sudoríparas ecricinas) y algunos rasgos como: abombamiento de la frente, nariz en silla de montar, labios evertidos, entre otros.^{2,3}

El tipo hidrótico fue definido en 1929 por Clouston y se distingue por hipotricosis, distrofia ungueal e hiperqueratosis de palmas de las manos y plantas de los pies.^{2,4} El problema en sí incluye alteraciones en la dentición tanto temporal como permanente, patrones impredecibles de erupción y pérdida dentaria, considerables espacios entre los dientes y pobre formación de estos, lo que los hace más propensos a cavidades o a la ausencia total.^{3,5}

El pronóstico, en general, es bueno y el manejo integral de los pacientes implica garantizar un medio climatizado o una fresca irrigación de las mucosas, dadas las características climatológicas del país. A nivel estomatológico, el tratamiento tiene un propósito funcional y rehabilitador de las estructuras dentarias con el uso de prótesis. La decisión de confeccionar uno u otro tipo de rehabilitación, depende de la edad y las características individuales del paciente, influyendo de manera significativa sus hábitos higiénicos y la cooperación del niño y sus familiares.

La reposición de los dientes no solamente influye en la adecuada alimentación y fonética, sino que también mejora la sonrisa y la apariencia personal, además del aspecto positivo que produce en el estado de salud psicológico y emocional de los niños afectados. Por ello es de interés presentar los resultados obtenidos con la aplicación de algunas de las opciones terapéuticas protésicas, para solucionar problemas estéticos y funcionales de los pacientes afectados por oligodoncias asociadas a displasia ectodérmica hidrótica.

PRESENTACIÓN DE LOS CASOS

Los pacientes que se presentan a continuación, acudieron a la consulta multidisciplinaria de Estomatología del Hospital Pediátrico Paquito González Cueto, de la provincia de Cienfuegos. La mayor preocupación, tanto de los niños como de sus padres, era recuperar la estética afectada. Por este motivo, fueron citados a la consulta de Prótesis de la Clínica Estomatológica de Especialidades de Cienfuegos, donde se tomaron impresiones primarias, se discutieron los casos clínicos, se confeccionó un plan de tratamiento que se explicó detalladamente a los padres, quienes firmaron el consentimiento informado de estar de acuerdo con el tratamiento a realizar, y por último, se procedió a la confección de las prótesis seleccionadas siguiendo los pasos establecidos.

El seguimiento del crecimiento y desarrollo dentario de cada uno de los pacientes, se realizó cada tres meses en la consulta multidisciplinaria del Hospital Pediátrico de Cienfuegos y las prótesis se cambiaron en la consulta de Prótesis de la Clínica Estomatológica de Especialidades de Cienfuegos, de acuerdo al criterio clínico del equipo multidisciplinario.

Caso 1

Paciente de sexo masculino, color de la piel blanco, de seis años de edad, que asistió a la consulta de Prótesis desde los cuatro años, con diagnóstico de displasia ectodérmica hidrótica, que también afectaba, levemente, el cabello, las uñas y los dientes. Su desarrollo psicomotor e intelectual siempre fue normal para su edad.

Al examen bucal, en el maxilar se observó un diastema de 5 mm entre los incisivos centrales permanentes, oligodoncias de los incisivos laterales temporales y el canino número 53 con forma de cono; en la mandíbula, los cuatro

incisivos temporales presentaron oligodoncia, los dientes 36 y 46 ligera hipoplasia de esmalte y los

molares y caninos temporales están presentes, estos últimos con forma de cono. (Figura 1)

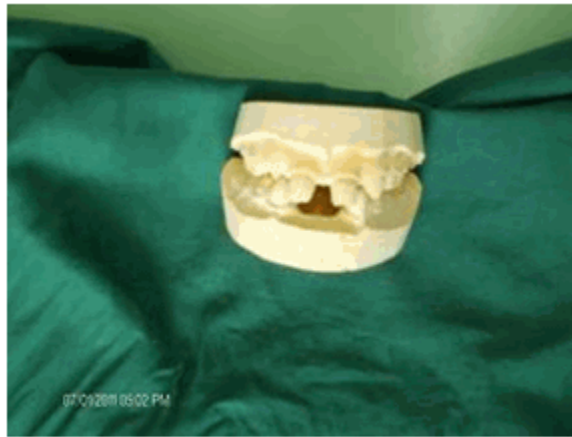


Figura 1. Modelos de estudio del primer caso clínico

La radiografía panorámica evidenció la oligodoncia de los dos incisivos laterales superiores y de los cuatro incisivos inferiores permanentes; los otros folículos están presentes para el recambio dentario.

Apoyados en la cooperación del niño y sus

familiares, se consideró oportuno realizar una prótesis parcial deacrílico inferior con unos retenedores de acero labrados en algunos de los dientes presentes en las arcadas, lo que permitiría introducir algunas modificaciones de ser necesario. (Figuras 2 y 3)

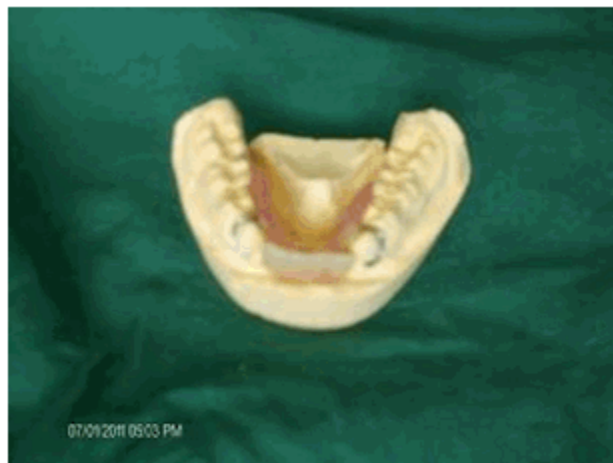

Figura 2. Prótesis parcial deacrílico inferior del primer caso.

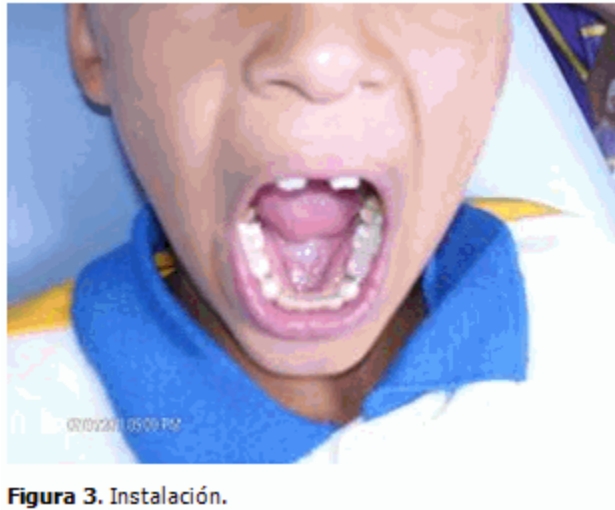

Figura 3. Instalación.

Caso 2

Paciente de sexo masculino, color de la piel blanco, de diez años de edad, que asistió a la consulta de prótesis desde los dos años de edad, con diagnóstico de displasia ectodérmica hidrótica. Su desarrollo psicomotor e intelectual siempre fue normal en correspondencia con la

edad.

Al examen bucal del maxilar, se observó la presencia de cuatro dientes de forma conoide en el sector anterior y cuatro molares en el sector posterior, dos a cada lado; en la mandíbula se observaron cuatro molares y ausencia total del resto de los dientes. (Figuras 4 y 5)

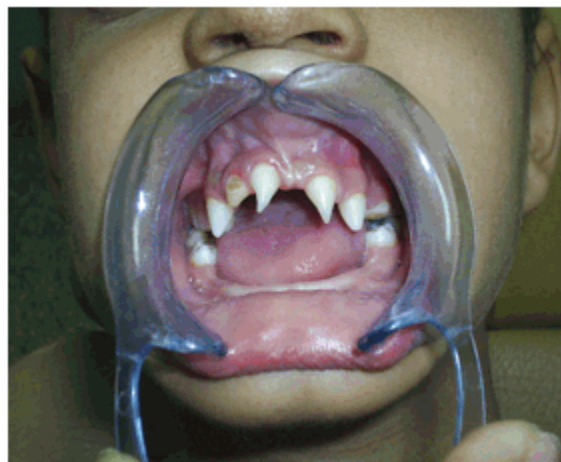

Figura 4. Oligodontias y dientes con formas anómalas.

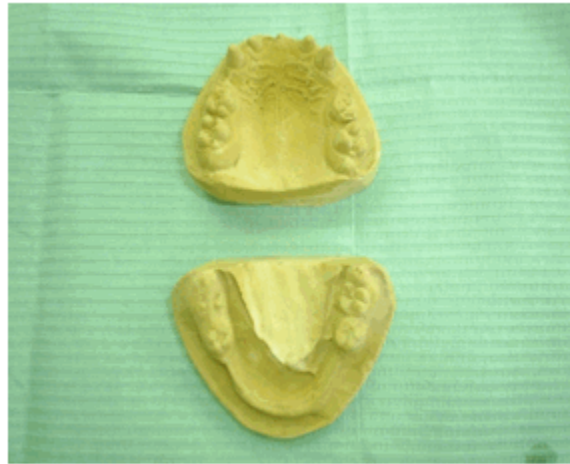

Figura 5. Modelos de estudio del segundo caso clínico.

La radiografía panorámica ratificó las observaciones realizadas en el examen bucal y aportó la ausencia de folículos y brotes dentarios que pudieran impedir el recambio.

Se decidió construir un aparato protésico con

sobredentadura parcial superior y prótesis parcial removible inferior. (Figuras 6 y 7). La sobredentadura se colocó sin realizar preparaciones dentarias y con retenedores labrados en los molares presentes.

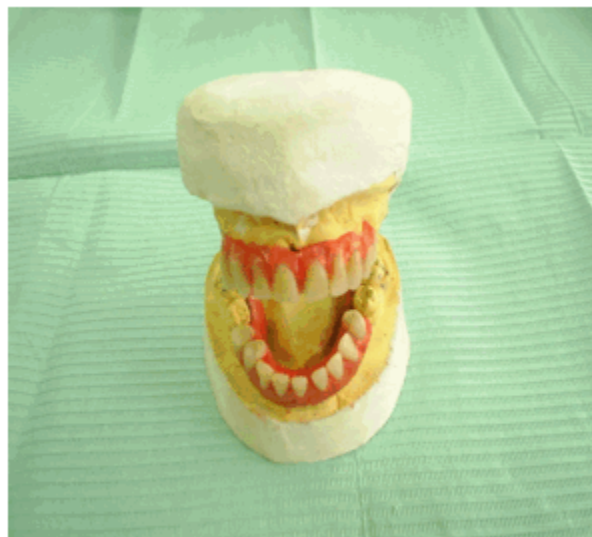

Figura 6. Montaje de dientes de la sobredentadura parcial superior y de la prótesis parcial inferior del segundo caso.

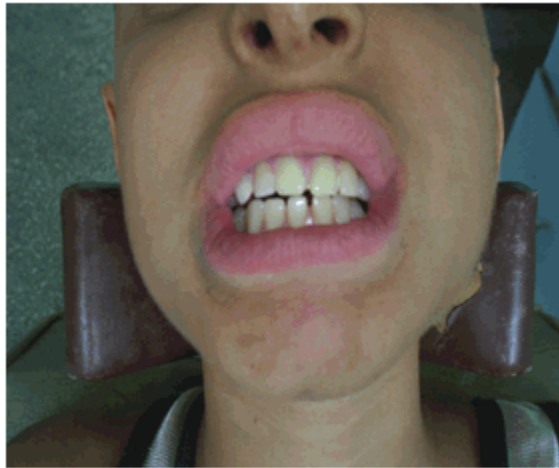

Figura 7. Instalación.

Caso 3

Paciente de sexo masculino, con color de la piel blanco, de 14 años de edad, que asistió a la consulta de Prótesis desde los cinco años de edad por padecer displasia ectodérmica hidrótica. Su afectación fundamental era a nivel de los dientes y su desarrollo psicomotor e intelectual fue normal para su edad, aun cuando su madre refirió que estaba muy afectado psicológicamente, al punto de no querer ir a la escuela debido a que la prótesis parcial acrílica inferior que habitualmente se utiliza, no tenía la

retención adecuada, con lo que los dientes pilares se mostraban totalmente expulsivos, algo característico de esta enfermedad.

Al examen bucal se observó oligodoncia de los incisivos laterales superiores y forma conoide de los caninos superiores. En la mandíbula los cuatro incisivos inferiores estaban ausentes, con una amplia brecha edente; los caninos y primeras bicúspides inferiores, también mostraron forma conoide; los molares inferiores estaban presentes. (Figura 8)

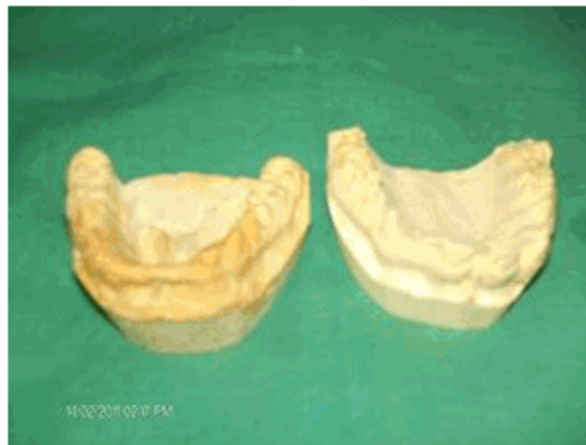

Figura 8. Modelos de estudio del tercer caso.

La radiografía panorámica evidenció la presencia de los dientes ya descritos. Por la edad del niño y apoyados en su buena higiene bucal y excelente cooperación, se decidió la construcción de un aparato protésico fijo provisional de acrílico, tomando como pilares 33, 34 y 43, 44, sin

realizar preparaciones dentarias. (Figuras 9 y 10) En el maxilar se colocó mantenedor de espacio para reponer 12 y 22. De este modo se logró rehabilitar estética, funcional y psicológicamente al paciente.

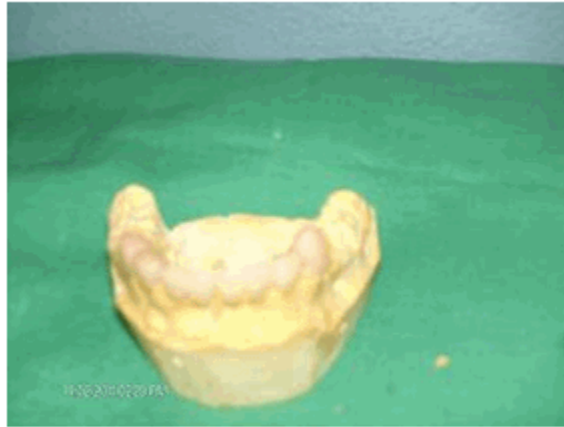

Figura 9. Encerado del puente parcial fijo provisional.

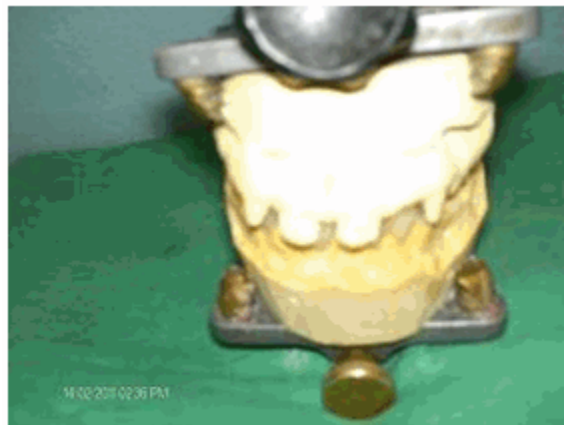

Figura 10. Análisis de la oclusión dentaria.

El seguimiento de este paciente se realizó en la consulta, llevando la rehabilitación según sus requerimientos, velando periódicamente la necesidad del cambio de la prótesis hasta tanto el crecimiento y desarrollo normal de los

maxilares así lo requieran y además, la posibilidad de un tratamiento futuro con prótesis parcial fija definitiva o prótesis sobre implantes. (Figura 11)

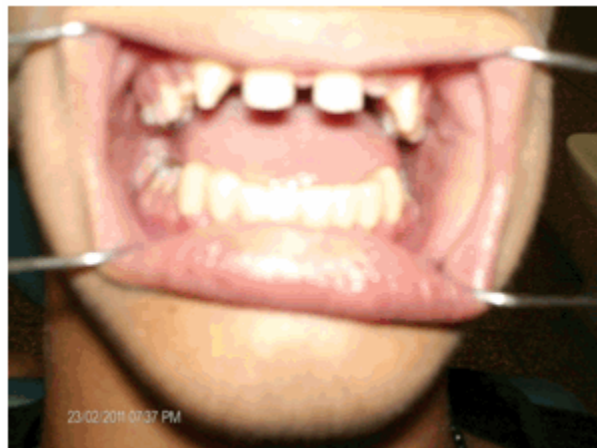


Figura 11. Instalación.

DISCUSIÓN

Al plantear el tratamiento protésico en pacientes con displasia ectodérmica hay que tener en cuenta factores como la edad, el estado del crecimiento, la severidad de la enfermedad y parámetros morfológicos y funcionales.⁴⁻⁷ Valorando todos los factores en conjunto y las individualidades de cada uno de los pacientes, se decide la mejor opción protésica. Debe iniciarse lo más precozmente que se pueda, para evitar en lo posible la reabsorción y atrofia de los procesos alveolares y controlar la dimensión vertical que puede verse gravemente afectada ante la falta total o parcial de dientes.²

Las opciones terapéuticas para restaurar la función y estética en pacientes con displasia ectodérmica, en general serán el tratamiento ortodóncico y el tratamiento protésico, ya sea de manera aislada o combinada. En casos de agenesias múltiples, se requiere de una solución multidisciplinaria.

Se han planteado por los diferentes autores distintas posibilidades para rehabilitar a estos pacientes; aunque casi todos están de acuerdo en recomendar la utilización de prótesis removibles en las primeras etapas de crecimiento, que permitan establecer una nueva dimensión vertical o relaciones intermaxilares, para posteriormente, siempre que sea posible, optar por prótesis fijas provisionales, a la espera de que el paciente finalice el crecimiento y la

situación sea más estable y predecible y se puedan plantear entonces tratamientos con implantes.⁹

De ahí que contemos con diversas alternativas como son: prótesis completas mucosoportadas para los niños con edentulismo total, situación habitual en la displasia ectodérmica hipohidrótica anhidrótica, prótesis parciales dentomucosoportadas de resinas acrílicas o removibles de cromocobalto, las coronas cerámicas, reconstrucciones con composites, prótesis fija provisional, incluso tratamiento ortodóncico para modificar la posición de dientes, crear espacios, cerrar diastemas, de manera que se vaya condicionando el terreno biológico para la confección futura de prótesis fijas definitivas sobre pilares naturales o con implantes.⁶⁻⁹

En todos estos casos es muy importante la instrucción y motivación del paciente y sus familiares en lo que se refiere a hábitos higiénicos y al riguroso programa de revisiones periódicas, donde debe prestarse mucha atención al crecimiento de los maxilares, el recambio dentario y el brote de nuevos dientes que pudieran interferir en la correcta adaptación de las prótesis.¹⁰

En los dos primeros casos presentados, por ser niños más pequeños, seis y diez años respectivamente, se decidió confeccionar prótesis parcial removible acrílica y sobredentadura, para poder cambiarla cada seis

meses y no interferir en el crecimiento de sus maxilares. Además, es más fácil la higienización de este tipo de prótesis y deja un margen de tiempo para que el niño acuda a la consulta de consejería de salud bucal y vaya adquiriendo hábitos correctos de higiene y salud bucal. En el tercer caso clínico, a pesar de tener el niño 14 años de edad y no haber concluido su desarrollo final, dada la higiene, la cooperación del niño y de sus padres, así como su afectación psicológica, se decidió confeccionar un puente fijo inferior, ya que no había logrado adaptarse a varias prótesis removibles acrílicas usadas previamente. En este caso se tuvo la precaución de colocar restauraciones provisionales que pudieran ser fácilmente cambiadas para no interferir en el desarrollo de los maxilares.

Cualquier variante que se utilice tiene un mismo objetivo final: restablecer la función (masticación y fonación) y la estética, mantener y preservar las estructuras dentarias en un correcto estado de salud, posibilitando una vida lo más normal posible al niño, sin lesionar su autoestima y su desarrollo psicológico y logrando, con estas opciones protésicas, mejorar la calidad de vida del paciente con displasia ectodérmica.

REFERENCIAS BIBLIOGRÁFICAS

1. Armijo M, Ortega RM. Atrofias. In: Armijo M, Camacho F. Tratado de Dermatología. Madrid: Aula Médica; 1998. p. 322-5.
2. Pipa Vallejo A, López Arranz E, González García M. Tratamiento odontológico en la displasia ectodérmica: Actualización. Av Odontostomatol [revista en Internet]. 2006 [cited 2 Feb 2014] ; 22 (3): [aprox. 11p]. Available from: http://scielo.isciii.es/scielo.php?script=sci_arttext&pid=S0213-12852006000300003&lng=en&nrm=iso&tlng=es.
3. Miranda Díaz BT, Rodríguez Casas MM. Displasia ectodérmica hipohidrótica.

Presentación de un caso. Revista Médica Electrónica [revista en Internet]. 2009 [cited 2 Feb 2014] ; 31 (3): [aprox. 7p]. Available from: <http://www.revmatanzas.sld.cu/revista medica/ano 2009/vol3 2009/tema14.htm>.

4. Alves N, Oliveira RJ, Figueiredo N. Displasia ectodérmica hipohidrótica un síndrome de interés para la odontología. Int J Odontostomat [revista en Internet]. 2012 [cited 2 Feb 2014] ; 6 (1): [aprox. 13p]. Available from: http://www.scielo.cl/scielo.php?script=sci_arttext&pid=S0718-381X2012000100006.

5. Blüschke G, Nüsken KD, Schneider H. Prevalence and prevention of severe complications of hypohidrotic ectodermal dysplasia in infancy. Early Hum Dev. 2010 ; 86 (7): 397-9.

6. Cluzeau C, Hadj-Rabia S, Jambou M, Mansour S, Guigue P, Masmoudi S. Only four genes (EDA1, EDAR, EDARADD, and WNT10A) account for 90% of hypohidrotic/anhidrotic ectodermal dysplasia cases. Hum Mutat. 2011 ; 32 (1): 70-2.

7. Della Valle D, Chevitarese AB, Maia LC, Farinhas JA. Alternative rehabilitation treatment for a patient with ectodermal dysplasia. J Clin Pediatr Dent. 2004 ; 28 (2): 103-6.

8. Peñarrocha M, Uribe R, Rambla J, Guarinos J. Fixed rehabilitation of a patient with hypohidrotic ectodermal dysplasia using zygomatic implants. Oral Surg Oral Med Oral Pathol Oral Radiol Endod. 2004 ; 98 (2): 161-5.

9. Kramer FJ, Baethge C, Tschernitschek H. Implants in children with ectodermal dysplasia: a case report and literature review. Clin Oral Implants Res. 2007 ; 18 (1): 140-6.

10. Álvarez E, Ruiz JA, Espinal GE, Tibacan DC, Linares EK, Sáez MR. Displasia ectodérmica hipohidrótica: características dentales en 11 casos. Arch Odontol Estomatol. 2004 ; 20 (7): 455-62.