

## PRESENTACION DE CASO

### Exéresis de canino superior retenido en posición intermedia. Presentación de un caso

Dr. José Luis Capote Femenias,<sup>(1)</sup> Dr. Bienvenido Mesa Reinaldo,<sup>(2)</sup> Dr. Alejandro Díaz Tejeda,<sup>(3)</sup> Dr. Yordanis Boza Mejías.<sup>(3)</sup>

*(1) Especialista de I Grado en Estomatología General Integral. Máster en Medicina Natural y Bioenergética. Profesor Instructor. (2) Especialista de II Grado en Cirugía Maxilofacial. (3) Especialista de I Grado en Estomatología General Integral. Residente de 2 do Año de Cirugía Máxilo Facial. Profesor Instructor. Hospital General Universitario "Dr. Gustavo Aldereguía Lima". Cienfuegos.*

#### RESUMEN

La inclusión de caninos superiores es una de las más frecuentes retenciones que ocurren en la dentición permanente, este suceso puede relacionarse con que, es este el último diente en brotar en el sector inferior, además se asocia a la involución de los maxilares, porque el trayecto de erupción es largo y complejo, con orientación a menudo desfavorable. Se presenta el caso de una paciente de sexo femenino, de 25 años de edad, de procedencia rural, que no padece ninguna enfermedad, que acudió a consulta por presentar molestias en zona de 23, o sea, en el canino superior izquierdo permanente. Se observó en el examen bucal persistencia del canino superior izquierdo temporal, 63, y los rayos X periapicales y panorámicos mostraron la presencia de 23 incluido en una posición intermedia. Se decidió realizar una modificación de la técnica quirúrgica con una perspectiva conservadora de la cortical ósea palatina. Se realizó exitosamente la exéresis del canino incluido.

**Palabras clave:** extracción dental; diente canino

#### ABSTRACT

The inclusion of upper canine is one of the most common retentions that occur in permanent teething, this event may be related to that, this is the last tooth to erupt in the lower, also is associated with involution of

the jaws, because eruption path is long and complex, often facing unfavorable. A case of a female patient, aged 25, of rural origin, which does not suffer from any disease, which was seen because of discomfort in area 23, ie in the left upper permanent canine. It was noted in the oral examination persistent left superior temporal canine, 63, and periapical and panoramic X-rays showed the presence of 23 included in an intermediate position. It was decided to make a modification of surgical technique with a conservative view of the palatal cortical bone. Was performed successfully including resection of the canine.

**Key words:** tooth extraction; cuspid

#### INTRODUCCIÓN

Los caninos retenidos no erupcionan y permanecen dentro del maxilar más allá de su edad de erupción normal, a pesar de tener la raíz completamente formada. En la distribución, según la frecuencia de inclusión de los diversos dientes se encuentran, según refieren diversos autores, <sup>(1,2)</sup> el canino superior en segundo lugar, tras el tercer molar inferior, con una frecuencia del 34 % para los caninos superiores y del 4 % para los inferiores. Si se limita a la población que acude a la consulta del ortodoncista, diversos estudios encuentran una incidencia de entre el 6 y el 7 %. En lo que se refiere a la distribución por sexos, existe una clara

**Recibido:** 24 de abril de 2010

**Aprobado:** 7 de mayo de 2010

#### Correspondencia:

Dr. José Luis Capote Femenias.  
Hospital General Universitario "Dr. Gustavo Aldereguía Lima".  
Cienfuegos. CP. 55100.

**Dirección electrónica:** [Jlcf@polcfa3.cfg.sld.cu](mailto:Jlcf@polcfa3.cfg.sld.cu)

propensión a presentar las mujeres, ciertos padecimientos con una frecuencia de 1,5 a 3,5 veces mayor que en los hombres. <sup>(1)</sup>

La inclusión de caninos superiores es más elevada que la de inclusión del canino inferior, esto puede relacionarse con que es el último en brotar en el sector anterior. También se asocia a la involución de los maxilares <sup>(3,4)</sup>. El maxilar superior, en menor medida que la mandíbula, ha sufrido una involución filogenética con disminución de su volumen total, lo que ocasiona un conflicto de espacio a los dientes o una discrepancia hueso-diente negativa. El trayecto de erupción es largo y complejo, con orientación a menudo desfavorable. Es evidente que la posibilidad de desviarse de su curso eruptivo normal aumenta en proporción directa a la distancia que debe recorrer. Además el primer premolar y el incisivo lateral erupcionan antes que él, de ahí que descienda con más dificultad y que no pueda encontrar espacio para su ubicación definitiva. Durante el proceso de erupción del canino superior aumenta su inclinación mesial hasta los 9 años, momento en el que alcanza su grado máximo. A partir de esa edad empieza a ubicarse verticalmente, para buscar el camino de erupción más recto y así emerger a través de la encía.

En cuanto a la lateralidad, algunos autores señalan como mayor el porcentaje de caninos superiores derechos, mientras que otros no encuentran preferencia estadísticamente significativa. No existe unanimidad a la hora de establecer el porcentaje de inclusiones bilaterales. <sup>(1,5)</sup>

La erupción del canino superior se produce normalmente alrededor de los 11,5 años, pero el diagnóstico de su inclusión se suele hacer de forma tardía y esto puede comprometer el resultado final del tratamiento, por lo que permanece definitivamente retenido y queda como única alternativa, su exéresis. El diagnóstico precoz de esta inclusión es responsabilidad del estomatólogo general integral. Cuando este diagnóstico no se realiza, generalmente el paciente presenta dolor en la zona del canino incluido, aumenta de volumen esta zona afectada, o sencillamente prevalece la persistencia del canino temporal.

La clasificación de caninos incluidos está dada por su relación con el hueso maxilar superior:

- Clase I. Localizado por palatino o lingual.
- Clase II. Localizado por vestibular.
- Clase III. Localizado a la vez por palatino o lingual y vestibular.
- Clase IV. Localizado en la apófisis alveolar entre incisivo lateral y el premolar.
- Clase V. Localizado en un maxilar desdentado.

También se clasifica de acuerdo a su posición con el hueso maxilar superior <sup>(1)</sup>

- Horizontal.
- Vertical.

- Semi Vertical.

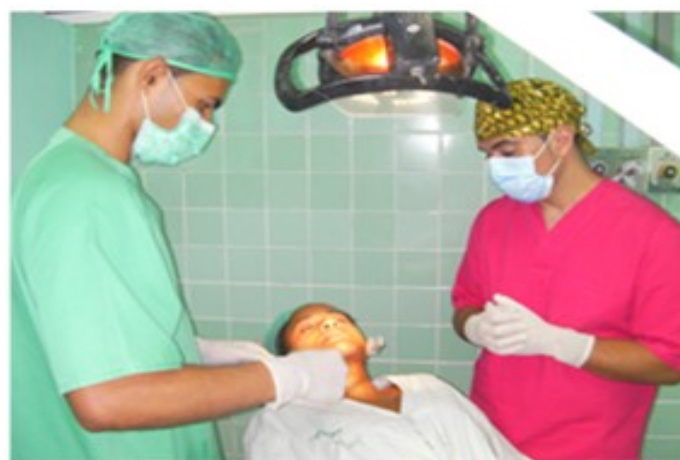Existen diferentes técnicas quirúrgicas para realizar la exéresis de caninos incluidos, pero inesperadas modificaciones anatómicas hacen que los cirujanos necesiten realizar otras variaciones. En el caso que se presenta a continuación se muestra una forma diferente de abordar los caninos incluidos.

### PRESENTACIÓN DEL CASO

Se presenta el caso de una paciente que acudió al Servicio de Cirugía Máxilo-Facial del Hospital General Universitario "Gustavo Aldereguía Lima" de Cienfuegos.

#### Motivo de la consulta.

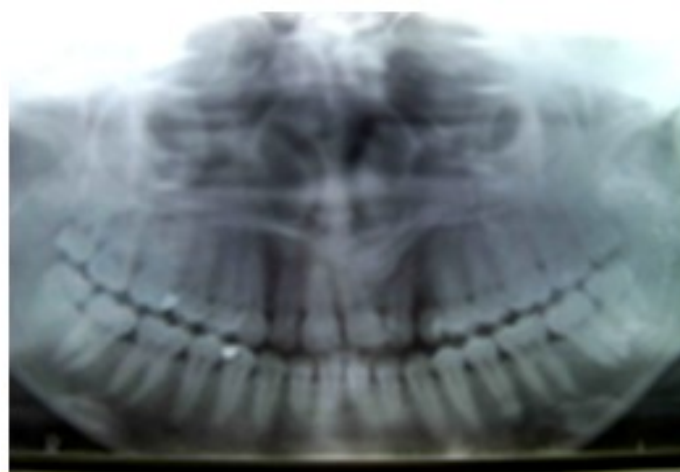
Historia de la enfermedad (HEA). Paciente de 25 años de edad de procedencia rural y sin antecedentes de salud, que acudió a consulta por presentar molestias en zona de 23. (Figura 1).



**Figura 1.** Paciente que acudió al Servicio de Cirugía Máxilo-Facial

Datos positivos al examen físico. Presencia clínica de 63 y ausencia clínica de 23, no se observó ninguna otra alteración en el examen bucal.

Resultados de rayos X panorámico: Se mostraba una imagen radiopaca compatible con 23. (Figura 2).

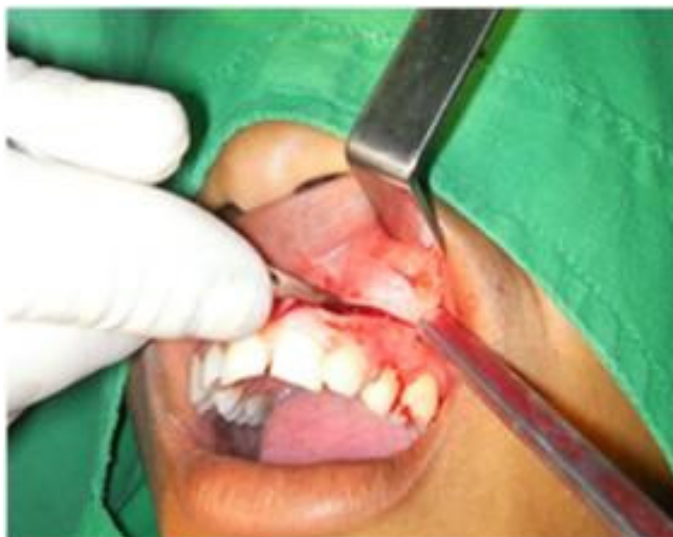

**Figura 2.** Rayos X panorámico.

Datos a los rayos X periapicales y oclusales. Se mostraba una imagen radiopaca compatible con 23, que presentaba ubicación intermedia o en el centro del maxilar superior. Se prescribió como impresión diagnóstica: 23 retenido.

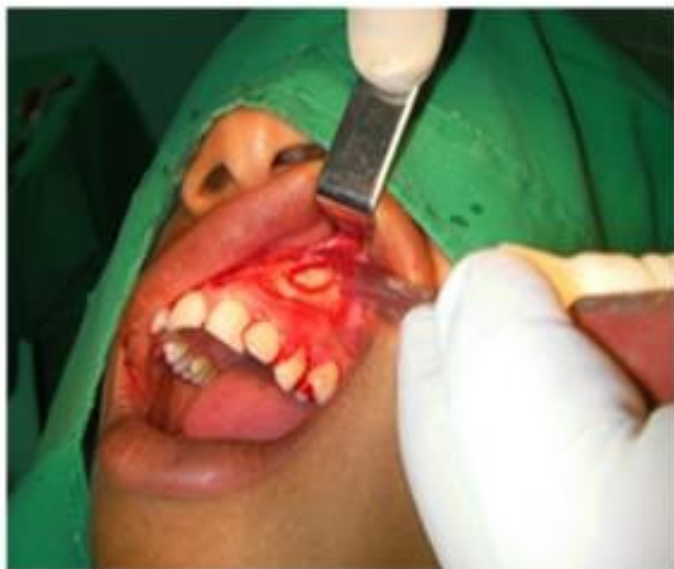Tratamiento Quirúrgico.

Pasos: Se procedió a realizar la asepsia y antisepsia, se colocó paño hendido, se aplicó anestesia troncular e infiltrativa, se hizo incisión de Wasmund (semilunar modificada) por vestibular desde 24 hasta 12 y por encima del surco gingival, se respetó el frenillo medio labial. (Figura 3).

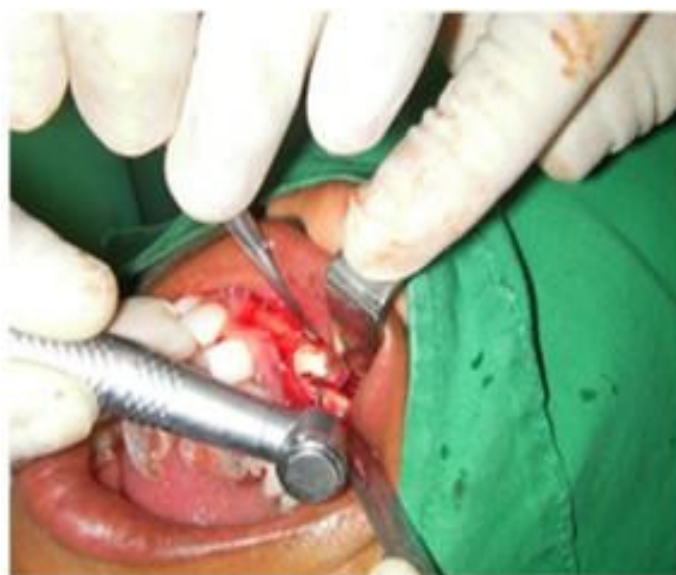

**Figura 3.** Se realizó la apertura por vestibular

En este paso se realizó decolado del mucoperiostio, ostectomía y odontosección radicular en 2 porciones, se realizó la exéresis radicular. (Figuras 4 y 5).



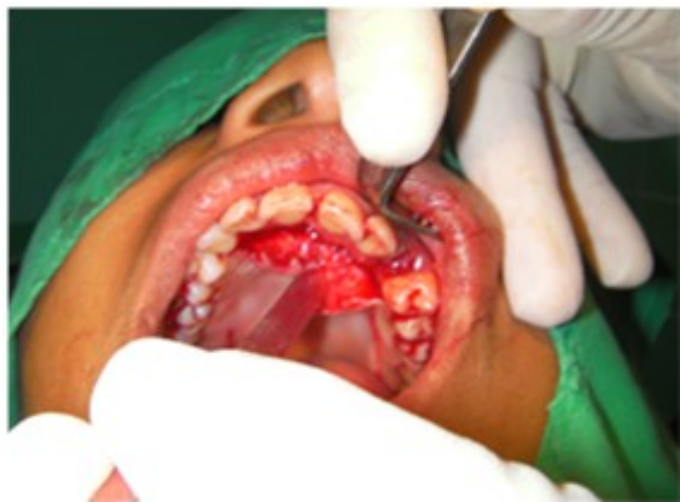**Figura 4.** Se realizó ostectomía y localización de la porción radicular



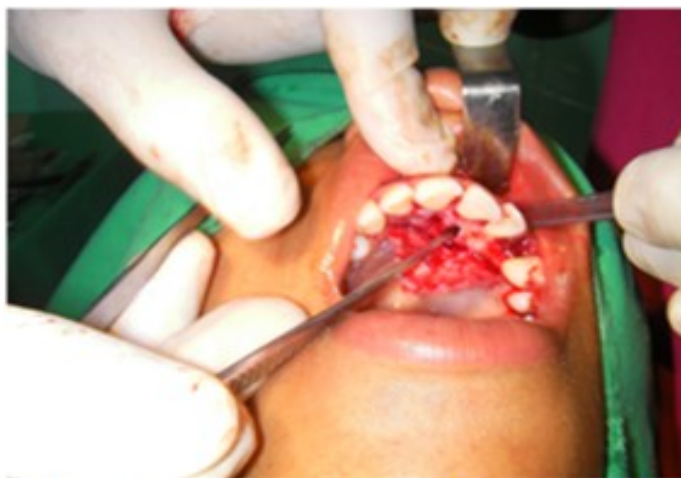**Figura 5.** Se realizó la separación de su porción coronal y la exéresis de la porción radicular



Hasta este momento quedó la porción coronal hacia la zona de palatino. Se realizó incisión festoneada por palatino desde 14 hasta 24 decolado del mucoperiostio, se efectuó osteotomía por palatino con airotor mediante la apertura de una pequeña ventana en el tercio medio radicular de 21 y 22. (Figuras 6 y 7).



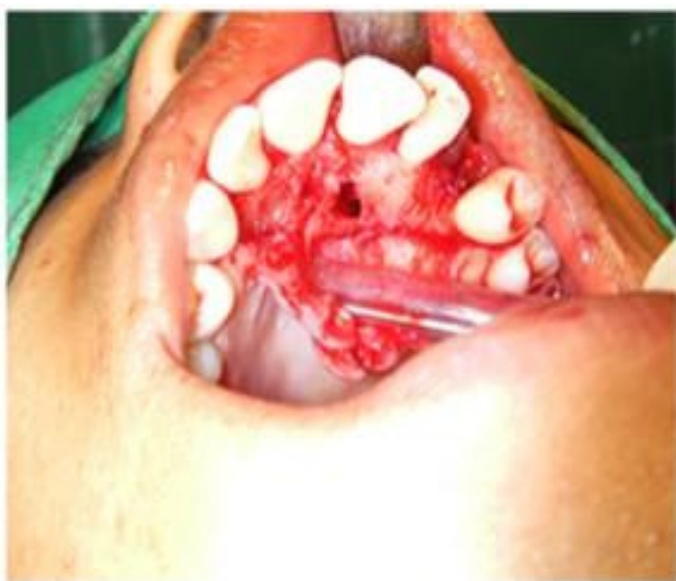**Figura 6.** Se realizó el abordaje por palatino



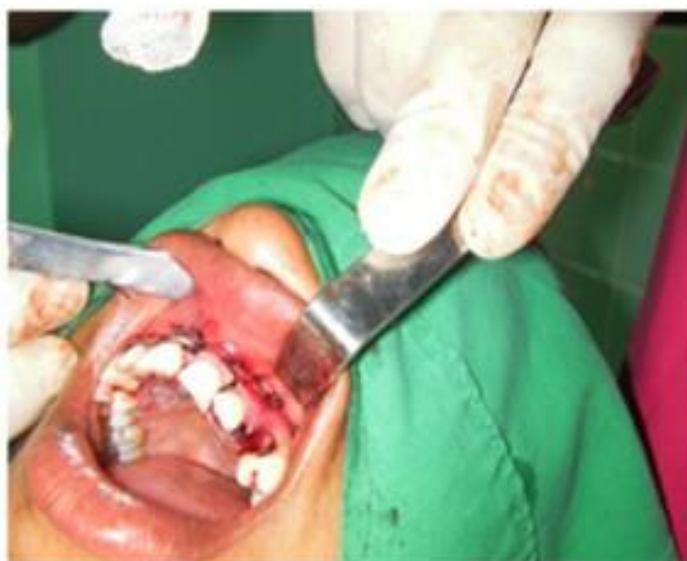**Figura 7.** La corona fue impulsada hacia la abertura vestibular

Se promovió el fragmento hacia el vestíbulo, se realizó la exéresis de la porción coronal del 23, operculectomía, cureteado, limado y lavado. (Figura 8).

Para realizar hemostasia, se utilizó hidroxiapatita como material biocompatible de relleno y se suturó con seda 4-0. La duración de la intervención se concretó en 2 horas y 20 minutos. (Figura 9).

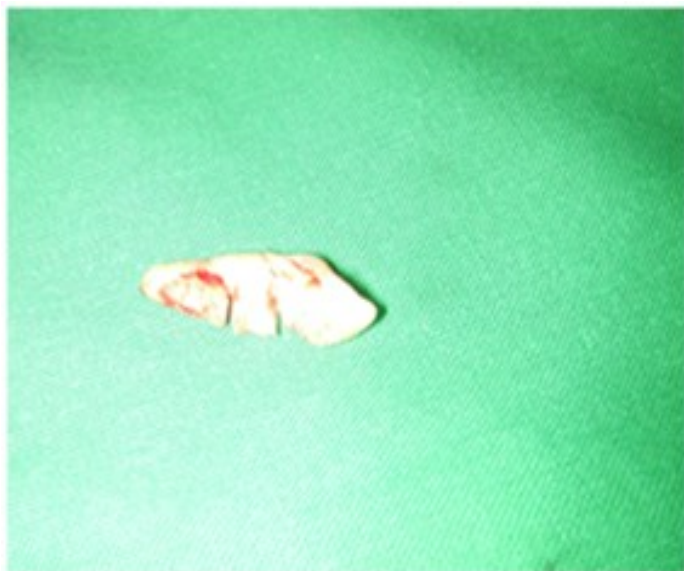

**Figura 8.** Se conservó la cortical palatina



**Figura 9.** Se realizó hemostasia y se realizó la sutura

Se muestra la imagen del canino fragmentado en tres porciones. (Figura 10).



**Figura 10.** Imagen del canino al dividir en 3 porciones.

## DISCUSIÓN

Según la literatura revisada, la técnica convencional que se utiliza, en estos casos del abordaje palatino, la exposición de la corona y la odontosección si es preciso, se realiza como en la primera intervención de esta fase operatoria<sup>(1,6)</sup>: se localiza la corona dentaria mediante una ostectomía pertinente, se debe descubrir la corona lo más cerca posible del cuello dentario además de realizar su odontosección y exéresis. En este caso se realizó la apertura por vestibular, se efectuó ostectomía y localización de la porción radicular, y se realizó la separación de su porción coronal y la exéresis de la porción radicular.

Como segundo paso en la técnica convencional, se ejecuta el abordaje vestibular, como una segunda vía. Una vez identificado y luxado el ápice, se trata de retirar, y si no se consigue, se luxa completamente con un elevador y es impulsado hacia la cavidad palatina correspondiente a la corona para así finalizar la avulsión por vía palatina, al quedar un defecto importante con la pérdida de las dos corticales óseas. Se recomienda emplear técnicas de regeneración tisular guiada (membranas reabsorbibles por palatino y vestibular y relleno de la cavidad con materiales de regeneración ósea).<sup>(1)</sup>

## REFERENCIAS BIBLIOGRÁFICAS.

1. Gay-Escoda C, Forteza-González G. Caninos incluidos: Patología, clínica y tratamiento. En: Gay-Escoda C, Berini-Ayts L, editores. Tratado de cirugía bucal. Tomo 1. Madrid: Ergon; 2004. p. 459-96.
2. Auluck A, Nagpal A, Setty S, Pai K, Sunny J. Impacted mandibular canines: report of four cases. J Can Dent Assoc. 2006;72(3):249-52.
3. Joshi MR. Transmigrant mandibular canines: a record of 28 cases and a retrospective review of the literature. Angle Orthod. 2001;71(1):12-22.
4. Torres-Lagares D, Flores-Ruiz R, Infante-Cossío P, García-Calderón M, Gutiérrez-Pérez J. Upper canine impacted: case report and review of the literature. Med Oral. 2006;11(2):E17-4.
5. Amico RM, Bjerklin K. Treatment of Impacted Canines. Angle Orthod. 2003;73(3):231-8.
6. Torres-Lagares D, Flores-Ruiz R, Infante-Cossío P, García-Calderón M, Gutiérrez-Pérez JL. Impacted lower canine. Case report and review of literature. Med Oral Patol Oral Cir Bucal. 2006;11(2):E171-4.
7. Chaparro-Avendaño A, Pérez-García S, Valmaseda-Castellón E, Berini-Ayts L, Gay-Escoda C. Morbidity of canines include in patients between 12 and 18 years of age. Med Oral Patol Oral Cir Bucal. 2005;10(5):422-31.
8. Pascual-Gil, JV, Marqués-Mateo M, Pucho-Torres M, Miragall-Alba L, Iglesias-Gimilio ME, Villar-Puchades R. The meridian incision: A technical modification in the conservative surgery of the impacted maxillary canine. Med Oral Patol Oral Cir Bucal. 2008;13(1):E36-8.