

PRESENTACION DE CASO**Síndrome de marcapaso. Presentación de un caso.****Pacemaker Syndrome. Case report.**

Dr. Brandy Viera Valdés.

Especialista de II Grado en Medicina Interna. Especialista de II Grado en Cardiología. Hospital General Universitario "Dr. Gustavo Aldereguía Lima". Cienfuegos.

Terminal Degree in Internal Medicine. Terminal Degree in Cardiology. Dr. Gustavo Aldereguía Lima" General University Hospital. Cienfuegos.

RESUMEN

El síndrome de marcapaso es una entidad clínica, producida de forma más frecuente por una sincronización inadecuada de la contracción auricular y ventricular, en la que juega un papel importante el fenómeno de conducción retrograda, generalmente en pacientes con un marcapaso unicameral con un modo de estimulación VVI. Sus síntomas más importantes son: síncope, hipotensión arterial severa e insuficiencia cardíaca congestiva. El tratamiento, tanto profiláctico como terapéutico, estaría relacionado con la elección adecuada del modo de estimulación, a partir del análisis individualizado de cada paciente. Se presenta el caso de un paciente con síndrome de marcapaso, cuyo síntoma fundamental era el síncope ante pequeños esfuerzos, lo cual lo incapacitaba para realizar actividades ordinarias, la solución del problema fue la sustitución del modo de estimulación monocameral VVI por un sistema bicameral DDDR, fue necesario una nueva intervención quirúrgica y colocación de un cable electrodo auricular.

Palabras clave: marcapaso artificial; estimulación cardíaca artificial; contracción miocárdica

Límites: Humanos; adulto

ABSTRACT

Pacemaker Syndrome is a clinical entity, most frequently produced by an inadequate AV synchrony, in which the phenomenon of retrograde AV conduction plays a major role, generally in patients with a single-chamber pacemaker with a WI stimulation mode. Main symptoms are: syncope, severe blood hypotension and congestive heart failure. The treatment, both prophylactic and therapeutical, would be related to the appropriate choice of stimulation mode, starting from individual analysis of each patient. We present a case of a patient with pacemaker syndrome, whose primary symptom was syncope on small physical activity, which made him unable to perform ordinary activities. The solution to the problem was substitution of single-chamber stimulation mode by a dual-chamber DDDR system, new surgery and placing of a electrode being necessary.

Key words: pacemaker, artificial; cardiac pacing, artificial; myocardial contraction

Limits: Humans; adult

Recibido: 20 de septiembre de 2009

Aprobado: 9 de octubre de 2009

Correspondencia:

Dr. Brandy Viera Valdés.

Hospital General Universitario "Dr. Gustavo Aldereguía Lima".

Servicio de Cardiología.

Calle 51 A y Ave 5 de Septiembre.

Cienfuegos. CP: 55 100.

Dirección electrónica: brandy.viera@gal.sld.cu

INTRODUCCIÓN

El síndrome de marcapaso (SMP) es una entidad clínica compleja, que en la mayoría de las situaciones está caracterizada por la presencia de síntomas y signos relacionados con una respuesta hemodinámica anormal desencadenada por una sincronización inadecuada de la contracción auricular y ventricular, donde intervienen además factores humorales. Este síndrome se ve a cualquier edad, pero predominando en el paciente anciano y con cardiopatía estructural, no tiene predilección por sexo y aparece en cualquier momento después del implante del marcapasos. El punto de partida común para la mayoría de las causas del SMP es la pérdida de la sincronización aurículo-ventricular, la cual pone en marcha una cascada de eventos hemodinámicos, neurohumorales y electrofisiológicos que son los responsables finales de los síntomas y signos del síndrome, los cuales pueden ser muy diversos: palpitaciones, sudoración, atolondramiento, vértigo, astenia, intolerancia al ejercicio, hipotensión arterial, presíncope, síncope, disnea de esfuerzo o franca insuficiencia cardíaca. Dentro de los pacientes en los cuales con más frecuencia se presenta están aquellos portadores de marcapasos permanentes unicamerales con una modalidad de estimulación VVI.⁽¹⁻²⁾

En nuestro entorno hospitalario no se le ha prestado gran interés a este fenómeno, pues nos contentamos durante muchos años, al igual que la comunidad internacional, con garantizarle al paciente una frecuencia cardíaca adecuada, olvidando el bienestar de este y su calidad de vida. En estas últimas décadas los cardiólogos se han ido preocupando no solo por la garantía de la frecuencia cardíaca sino que han ido pensando también en los fenómenos y consecuencias hemodinámicas de la estimulación cardíaca. En los últimos cinco años de trabajo en el Servicio de Cardiología del hospital "Dr. Gustavo Aldereguía Lima", de Cienfuegos, según experiencia práctica del autor de este trabajo, han sido reportados varios casos con sintomatología severa de SMP en los que ha sido necesario un cambio del modo de estimulación monocameral VVI por DDD/R; se desconoce la prevalencia de las formas menos sintomáticas en nuestro medio. Algunos estudios plantean que el SMP es más frecuente de lo que se piensa, por ejemplo el estudio PASE (*Pacemaker Selection in the Elderly*) que incluyó un total de 409 pacientes y en el 26 % de los que tenían una estimulación VVI fue necesario un cambio de modo de estimulación a DDD, debido al SMP. El ensayo CTOPP (*Canadian Trial of Physiological Pacing*) realizado en 2 550 portadores de marcapasos reportó también como frecuente el SMP en la estimulación VVI.⁽³⁻⁴⁾

Se decidió presentar el siguiente caso teniendo en cuenta que el SMP es más frecuente de lo que realmente se ha venido pensando y que su aparición puede estar relacionada con el modo de estimulación empleado, así

como la espectacularidad de la recuperación del paciente ante el cambio de dicho modo de estimulación y el hecho de que los síntomas y signos de este fueron interpretados como una epilepsia tardía.

PRESENTACIÓN DEL CASO

Paciente masculino de color de piel blanca y 65 años de edad, el cual presentó un bloqueo aurículo ventricular de tercer grado, cuya posible causa fue la degeneración del sistema exitocinctor.

Se implantó un marcapasos permanente (MP) unicameral modelo Diapason (Soriana) de fabricación italiana, con los parámetros nominales y modo de estimulación VVI, sensado y estimulación monopolar. Fue dado de alta con seguimiento en la consulta de marcapasos. (Figura 1).

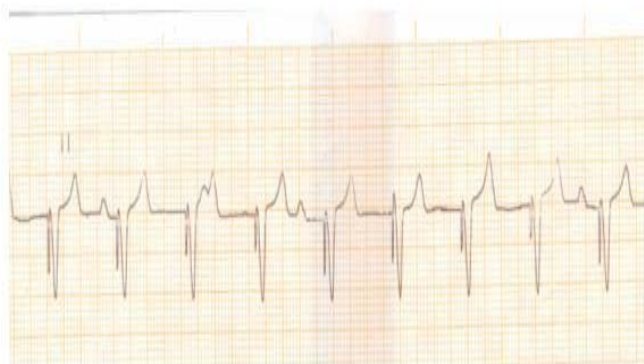

Figura 1. Ritmo del marcapasos VVI. Se observan las ondas P dissociadas con respecto a la captura ventricular, característica en un paciente con bloqueo AV completo y portador de un MP VVI.

El paciente, en los próximos meses posteriores a la implantación del generador comenzó a presentar frecuentes pérdidas del conocimiento, siempre ante actividades físicas muy ligeras como subir un segundo piso, realizar una marcha rápida o montar bicicleta. Curiosamente, antes de llegar a la consulta de marcapasos, la cual se realiza a intervalos de 6 meses, los síntomas habían sido interpretados como una epilepsia tardía, por lo cual llevaba, desde hacía algún tiempo, tratamiento con carbamazepina, sin mejoría de los síntomas. Al examen físico solo presentaba latidos visibles en el cuello al colocar el imán sobre el generador y tendencia a la hipotensión arterial en reposo.

El paciente fue ingresado en el Servicio de Cardiología para estudio de las pérdidas del conocimiento. Rápidamente se pensó en síncope de origen cardíaco y no en una afección neurológica. Se indicaron exámenes como: eco cardiografía, análisis Holter, radiografía de tórax, electrocardiograma, estudio hematológico, hemoquímico, tomográfico y electroencefalográfico. Fue revisado el MP con su programadora correspondiente y se evaluaron los diferentes parámetros programados sin encontrar disfunción del sistema electrodo/generador.

Después de realizar un diagnóstico de exclusión solamente se observó en el electrocardiograma la presencia de conducción retrograda 1/1. Al paciente se le puso un monitor por varios días y pudo observarse este fenómeno en su ritmo cardiaco más del 80 % del día.

Se arribó a la conclusión de que la causa probable de los síntomas del paciente era un síndrome de marcapaso. (Figura 2).

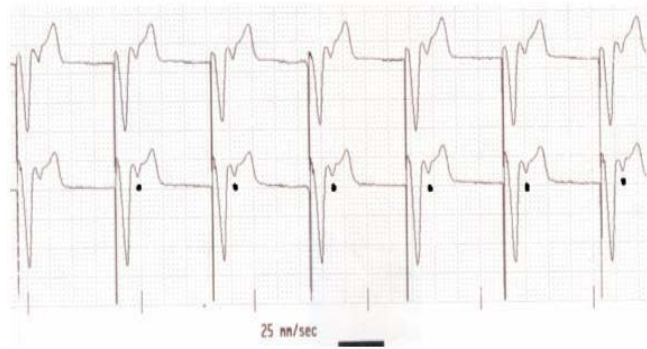


Figura 2. Obsérvese la conducción retrograda, conducción ventriculo auricular, dada por la presencia de la onda P delante de la onda T, marcada con puntos negros.

Se decidió, con el consentimiento informado del paciente y familiares, realizar un cambio del tipo de marcapaso, por un MP bicameral Biotronik modelo Axios DR con sensado y estimulación unipolar (parámetros nominales) que permitiera una estimulación sincrónica de aurículas y ventrículos como es la tipo DDDR. Para ello fue necesaria la colocación de un nuevo cable electrodo en aurícula derecha. (Figura 3).

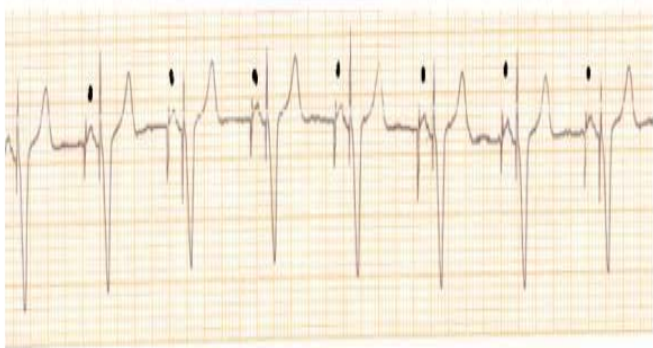


Figura 3. Ritmo del marcapaso DDDR/R. Obsérvese la sincronización de la onda P con la captura ventricular.

Una vez implantado el nuevo marcapaso con la estimulación DDDR desaparecieron los síntomas del paciente lo cual fue comprobado con una prueba de esfuerzo, actualmente el paciente es seguido en consulta y se mantiene asintomático. Se le suspendió el tratamiento con carbamazepina.

DISCUSIÓN

Se estima que hasta un 80 % de los pacientes con marcapasos VVI pueden tener un SMP subclínico, solo demostrable por estudios hemodinámicas y eco cardiografía Doppler⁽⁵⁾.

Algunos autores han reportado entre un 20-27 % aproximadamente de sintomatología ligera como: astenia, vértigos, decaimiento y normalización de la tensión arterial en pacientes hipertensos; cerca de un 7 % refieren síntomas severos como hipotensión arterial sintomática, síncope o insuficiencia cardiaca izquierda, dada por disnea de esfuerzo. A pesar de todo solo un 4 % de los casos se someten a una nueva cirugía para realizar cambio de marcapasos con estimulación bicameral.⁽⁶⁻⁷⁾ Según datos del subprograma nacional de marcapasos y electrofisiología clínica,^(Informe del MINSAP en el 2003) en Cuba se deben implantar aproximadamente unos 300 marcapasos por millón de habitantes cada año, a partir del 2010; en la actualidad más del 80 % de los generadores implantados son monocamerales de tipo VVI y los pacientes tienen una edad media que supera los 70 años, predominan los pacientes con cardiopatías estructurales.

En Europa, por ejemplo, se implantan actualmente 550 generadores por millón de habitantes, en Estados Unidos 700 generadores por millón de habitantes; en estos lugares se prefiere una estimulación más fisiológica como la AAI/R, VDD/R y la DDD/R que puede llegar hasta un 57-65 %.⁽⁸⁻⁹⁾

El SMP no es exclusivo del marcapaso tipo VVI, puede observarse en pacientes sin marcapasos como en aquellos que presentan un bloqueo auriculo-ventricular de primer grado con un intervalo PR del electrocardiograma muy prolongado; casos en que se denomina como síndrome de pseudo marcapaso. Puede ocurrir también en pacientes con generadores bicamerales con programación de un periodo refractario auricular postventricular (PRAPV) inadecuado o intervalos auriculo-ventricular largos. La conducción retrograda ventriculo/auricular (V/A) es uno de los principales determinante de la presencia del SMP. El 60 % de las personas puede presentar una conducción retrógrada por el sistema de conducción normal, independientemente de tener un bloqueo auriculo-ventricular completo. El tiempo de conducción ventriculo - auricular oscila entre 100 y 300 ms, cuando hay conducción retrograda 1/1 (Figura 2) la sístole auricular coincide en el tiempo con la sístole ventricular y se realiza la contracción auricular contra las válvulas auriculo-ventricular cerradas, generando un aumento brusco de la tensión auricular, la cual se transmite retrógradamente hacia las venas pulmonares y venas cavae, que es el principal factor estimulante de la liberación del péptido atrial natriurético. Todos estos fenómenos desencadenan vasodilatación arterial, disminución del volumen sistólico, caída del gasto cardiaco, hipotensión arterial, congestión pulmonar y

arritmias auriculares.

Cada paciente con SMP requiere un tratamiento individualizado en dependencia de la causa que lo provoca. El objetivo general es restablecer la sincronía aurículo-ventricular correcta. En la gran mayoría de los casos se resuelve el problema con la sustitución del MP VVI por uno tipo DDD/R, en nuestro enfermo fue la solución del problema.⁽¹⁰⁻¹²⁾

Un marcapaso VVI es un sistema que es capaz de estimular el ventrículo e inhibirse cuando cesa la actividad espontánea ventricular, pero no tiene control sobre la actividad auricular manteniendo la disociación AV. Garantiza la frecuencia cardiaca para que el paciente no fallezca por asistolia pero no interviene sobre la hemodinámica del paciente. Su indicación sería oportuna en el paciente con fibrilación auricular y bloqueo AV, tercera causa más frecuente de implantes de generadores, en pacientes que solo realicen actividad física ordinaria, ancianos con poco o ningún validísimo o de manera profiláctica en pacientes que permanezcan el mayor tiempo en ritmo sinusal espontáneo.⁽¹³⁾

La estimulación fisiológica sería la modalidad AAI ósea censado y estimulación auricular, DDD estimulación y censado bicameral con sincronía AV y la VDD sensado bicameral con estimulación ventricular y sincronía AV, estas modalidades son capaces de aumentar el gasto cardiaco hasta un 39 %; paradójicamente es a pacientes jóvenes con una fracción de eyección del VI aceptable a los que más se implantan generadores de este tipo. En nuestro país la estimulación bicameral, a pesar de existir los medios disponibles, no se logra más allá de un

25 %. Existen países en el área, como Chile en que su empleo supera el 80 %.⁽¹⁴⁻¹⁷⁾

La tendencia actual está encaminada a individualizar a los pacientes y utilizar el modo de estimulación acorde al trastorno eléctrico que este presente, teniendo en cuenta los beneficios hemodinámicos. Cada día se implantan más los sistemas bicamerales y disminuye el modo de estimulación VVI,⁽¹⁸⁻²⁰⁾ pues si bien con este último tipo de estimulación se garantiza el ritmo cardiaco evitando que el paciente fallezca por asistolia, no se deben olvidar las consecuencias hemodinámicas de dicha estimulación, así como su confort y calidad de vida; es erróneo además achacar solamente a la enfermedad de base del enfermo los síntomas del SMP.

Por tales razones resulta un dilema tanto para el paciente como para el médico, ante la sospecha de este síndrome, realizar una nueva intervención quirúrgica a un paciente con un ritmo cardiaco garantizado y un bolsillo de marcapaso sano en óptimas condiciones, pero debe resolverse de la mejor manera en función de buscar la mejoría del paciente.

Solo quedaría añadir la espectacularidad de la mejoría o desaparición de los síntomas en los pacientes a los que en el Servicio de Cardiología de esta institución de salud se les ha sometido a una nueva intervención para cambio de marcapaso y modo de estimulación, por supuesto sin que este proceder sea la regla, sino la elección adecuada del modo de estimulación en cada paciente, respetando las indicaciones de la estimulación en cada afección, las cuales están muy bien argumentadas con las mejores evidencias clínicas en las diferentes Guías de Práctica Clínica.

REFERENCIAS BIBLIOGRÁFICAS

1. Pérez Álvarez L. Síndrome de marcapaso. En: de Teresa Galván E, Castro Beiras A. Marcapasos. Manual para el Cardiólogo clínico. La Coruña: Comunicación, Estudio y Congreso, SL; 1999. p.54-67.
2. Montiel J, Olagüe de Ros J, Morell Cabedo S, García Bolao I. Seguimiento del paciente con marcapasos. Disfunciones del sistema de estimulación. Efectos de indicación o programación incorrecta: síndrome de marcapasos. Rev Esp Cardiol. 2007;60 (Supl G):126-44.
3. Gregoratos G, Abrams J, Epstein AE, Freeman RA, Hayes DL, Hlatky MA, et al. ACC/AHA/NASPE 2002. Guideline Update for Implantation of Cardiac Pacemakers and Antiarrhythmia Devices. Circulation. 2002;106:2145-60.
4. Kerr CR, Connolly SJ, Abdollah H, Roberts RS, Gent M, Yusuf S, et al. Canadian Trial of Physiological pacing: Effects of physiological pacing during long-term follow-up. Circulation. 2004;109:357-62.
5. Heldman D, Mulvihill D, Nguyen H, Messenger JC, Rylaarsdam A, Evans K, et al. True incidence of pacemaker syndrome. Pacing Clin Electrophysiol. 1990;13:1742-50.
6. Lamas GA, Lee KL, Sweeney MO, Silverman R, Leon A, Yee R, et al. Ventricular pacing or dual-chamber pacing for sinus-node dysfunction. N Engl J Med. 2002;346:185.
7. Brignole M, Alboni P, Benditt DG, Bergfeldt L, Blanc JJ. Guías de Práctica Clínica sobre el manejo (diagnóstico y tratamiento) del síncope. Rev Esp Cardiol. 2005;58(2):175-93.
8. Coma Samartín R, García Calabozo R, Martínez Ferrer J, Sancho Tello de Carranza MJ, Ruiz Mateas F. Registro español de marcapasos. III Informe oficial de la Sección de Estimulación Cardiaca de la Sociedad Española de Cardiología (2005). Rev Esp Cardiol. 2006;59:303-13.
9. Oter Rodríguez R, de Juan Montiel J, Roldán Pascual T, Bardají Ruiz A, Molinero de Miguel E. Guías de práctica clínica de la Sociedad Española de Cardiología en marcapasos. Rev Esp Cardiol. 2000;53:947-966.
10. Rodríguez García J, Lorente Carreño D, Ruiz Granell R, Bosch Novela E. Conceptos técnicos fundamentales de la

- estimulación cardiaca. *Rev Esp Cardiol.*2007;60(Supl G):4-19.
- 11.Sanchez LT, Fernandez FA, Infante ED, Ramón JM.Arritmias y electrofisiología cardiaca. *Rev Esp Cardiol.*2008;61(Supl 1):27-36.
 - 12.Kerr CR, Connolly SJ, Abdollah H, Roberts RS, Gent M, Yusuf S, et al. Canadian Trial of Physiological pacing:Effects of physiological pacing during long-term follow-up. *Circulation.*2004;109:357-62.
 - 13.Toff WD, Camm AJ, Skehan JD.Single-chamber versus dual-chamber pacing for high-grade atrio-ventricular block. *N Engl J Med.*2005;353:145-55.
 - 14.Ledesma García C, García Calabozo R, Pastor Fuentes A Selección del modo de estimulación en las bradiarritmias.Controversias sobre la indicación del modo AAI o el modo DDD en la enfermedad del nódulo sinusal y sobre la utilización del modo VDD en el bloqueo auriculoventricular. *Rev Esp Cardiol.*2007;60(Supl G):69-81.
 - 15.Fidalgo Andrés ML, Tascón Pérez J, Pérez Álvarez L, Roda Nicolás J, Martínez Ferrer J, de Juan Montiel J.Estimulación cardiaca en situaciones diversas. *Rev Esp Cardiol.*2007;60(Supl G):82-101.
 - 16.Hillock RJ, Stevenson I, Mond HG. The right ventricular outflow tract: a comparative study of septal, anterior wall, and free wall pacing. *PACE.*2007;30:942-7.
 - 17.Ruiz Mateas F, Leal del Ojo J, Barba Pichardo R, Pombo Jiménez M, Carmona Salinas JR.Efectos de la estimulación cardiaca convencional.Estimulación en sitios alternativos. *Rev Esp Cardiol.*2007;60(Supl G):20-39.
 - 18.Roberts PR. Follow up and optimisation of cardiac pacing. *Heart.*2005;91:1229-34.
 - 19.Ruiz Mateas F, Sancho Tello MJ, Pombo Jiménez M, Martínez Ferrer J, Leal-del Ojo J, García Medina D, de Juan Montie J.Novedades en estimulación cardiaca.*Rev Esp Cardiol.* 2008;61(Supl 1):132-50.
 - 20.Martínez Ferrer J, Fidalgo Andrés ML, Barba Pichardo R, Sancho Tello de Carranza MJ. Novedades en estimulación cardiaca. *Rev Esp Cardiol.* 2009;62(Supl 1):117-28.