

PRESENTACIÓN DE CASO

Liposarcomas paratesticulares simultáneos con diferencias histopatológicas. Reporte de un caso

Simultaneous paratesticular liposarcomas with histopathological differences. A Case report

Pedro León Acosta¹ Pedro Rosales Torres¹

¹ Hospital Provincial Docente Manuel Ascunce Domenech, Camagüey, Camagüey, Cuba

Cómo citar este artículo:

León-Acosta P, Rosales-Torres P. Liposarcomas paratesticulares simultáneos con diferencias histopatológicas. Reporte de un caso. **Medisur** [revista en Internet]. 2024 [citado 2026 May 2]; 22(1):[aprox. 7 p.]. Disponible en: <https://medisur.sld.cu/index.php/medisur/article/view/5872>

Resumen

El liposarcoma es un tumor de origen mesenquimal que se presenta comúnmente en el retroperitoneo; es de crecimiento lento y su capacidad de producir metástasis depende de su tipo histológico. Este trabajo tiene como propósito presentar un caso de liposarcomas paratesticulares simultáneos con diferentes tipos histológicos, en un paciente masculino, de 80 años con antecedentes de salud y nivel socioeconómico bajo que venía presentando desde hacía dos años aumento de volumen en la región inguinal izquierda y testículo ipsilateral, al inicio fue indoloro; luego, a medida que aumentó de tamaño se tornó doloroso, abarcando la región inguinoscrotal derecha en su totalidad. El examen físico, incluido el signo de la transluminación fue negativo. El estudio analítico mostró solamente velocidad de sedimentación globular en 95 mm/h y la LDH en 650 U/l; la ecografía testicular mostró una masa heterogénea, sólida e hiperecoica, de aspecto graso inguinoscrotal y de más de 30 cm, sin llegarse a observar el testículo. Se realizó exéresis tumoral encontrándose tres tumores liposarcomatosos, dos de ellos con características histopatológicas similares y el otro con patrón histológico diferente. Luego del tratamiento quirúrgico el paciente se recuperó satisfactoriamente y no ha presentado recidiva según los controles periódicos realizados. Se consideró la publicación del caso pues los liposarcomas pueden llegar a confundirse a la exploración clínica con la presencia de una hernia inguinal de contenido graso con sintomatología similar a estas; por lo que debe hacerse una exploración clínica exhaustiva para realizar un correcto diagnóstico. El estudio histopatológico confirmó el diagnóstico de la enfermedad que, además, reveló la presencia de tres tumores liposarcomatosos y dos variantes histopatológicas del mismo, de lo cual no se encontraron reportes en la literatura revisada.

Palabras clave: liposarcoma, escroto

Abstract

Liposarcoma is a mesenchymal origin tumor that commonly occurs in the retroperitoneum; It is slow growing and its ability to produce metastasis depends on its histological type. The purpose of this work is to present a case of simultaneous paratesticular liposarcomas with different histological types, in an 80-years-old male patient with a health history and low socioeconomic level; For two years he had been experiencing an increase in volume in the left inguinal region and ipsilateral testicle, which at first was painless; Then, as it increased in size, it became painful, covering the entire right inguinoscrotal region. Physical examination, including transillumination sign, was negative. The analytical study only showed erythrocyte sedimentation rate at 95 mm/h and LDH at 650 U/l; The testicular ultrasound showed heterogeneous, solid and hyperechoic mass, with a fatty inguinoscrotal appearance and measuring more than 30 cm, without the testicle being observed. Tumor excision was performed and three liposarcomatous tumors were found, two of them with similar histopathological characteristics and the other with a different histological pattern. After the surgical treatment, the patient recovered satisfactorily and has not had a recurrence according to the periodic controls carried out. The publication of the case was considered because liposarcomas can be confused on clinical examination with the presence of an inguinal hernia with fatty content with symptoms similar to these; Therefore, a thorough clinical examination must be performed to make a correct diagnosis. The histopathological study confirmed the diagnosis of the disease; which, in addition, revealed the presence of three liposarcomatous tumors and two histopathological variants of the same, from which no reports were found in the reviewed literature.

Key words: liposarcoma, scrotum

Aprobado: 2023-11-16 13:57:28

Correspondencia: Pedro León Acosta. Hospital Provincial Docente Manuel Ascunce Domenech. Camagüey. Cuba. leonp3726@gmail.com

INTRODUCCIÓN

El liposarcoma (LPS) es el grupo más común de las neoplasias mesenquimatosas malignas. Fue descrito por Rudolf Virchow en 1857. En 1944, Stout⁽¹⁾ describió la extraña manera de crecer y el asombroso tamaño de los tumores constituidos por tejido adiposo. Este tumor es de origen mesodérmico, de alto grado de malignidad y aparición poco frecuente. Suele aparecer en las extremidades y en el retroperitoneo; donde son relativamente más frecuentes en el adulto.⁽²⁾

Los tumores mesenquimales escrotales se originan en las estructuras paratesticulares aunque a veces es difícil diferenciarlos de los tumores del testículo, cordón espermático, epidídimo, túnica vaginal e incluso de procesos herniarios. Representan del 9,8 al 16 % de los tumores mesenquimales.⁽³⁾ Por lo general, son tumores de gran tamaño, de crecimiento lento, indoloros y cursan con una clínica poco específica. Por ello, y para no demorar el tratamiento, es importante la sospecha temprana y la realización de un diagnóstico adecuado.

Los LPS paratesticulares son tumores raros reportados como casos muy aislados.⁽²⁾ Algunos autores sugieren que estos tumores son la degeneración maligna de un lipoma preexistente por los patrones histológicos de diferenciación, sin embargo otros autores no lo consideran así.

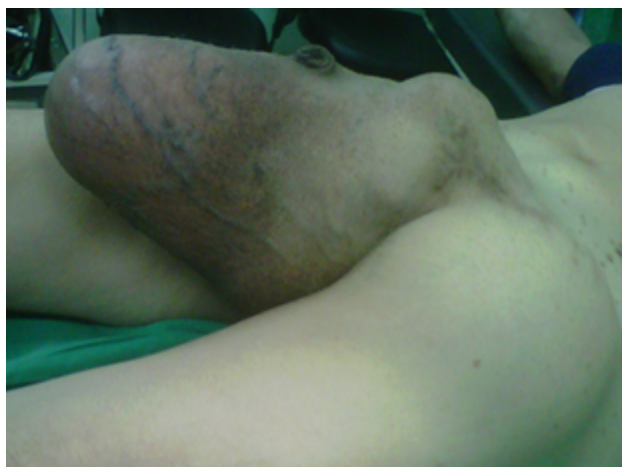Se presenta el caso de un paciente con liposarcomas paratesticulares simultáneos con dos tipos histológicos diferentes, hallazgo este no reportado en la literatura médica revisada.

PRESENTACIÓN DEL CASO

Paciente masculino, de 80 años, con antecedentes de salud y nivel socioeconómico bajo que acudió al Hospital porque venía presentando desde hacía dos años aumento de volumen en la región inguinal izquierda y testículo ipsilateral que al inicio fue indoloro; luego, a medida que aumentó de tamaño, se tornó doloroso abarcando la región inguinoescrotal derecha en su totalidad. No se constataron síntomas generales. El examen físico general no presentó alteraciones.

En el examen físico del abdomen se constató una masa dolorosa que se iniciaba en la región inguinal izquierda hasta el escroto ipsilateral de aproximadamente 28 cm, de consistencia dura, adherida a planos profundos, no desplazable (Fig 1). No fue posible palpar adenopatías.

Examen físico genitourinario: cambios de coloración a nivel del escroto izquierdo con visualización de la red venosa superficial, se palpa una masa de consistencia dura que abarca toda la región inguinal y escrotal izquierdas. (Fig 1).



El resto del examen físico regional y por sistemas sin alteraciones. No fue posible delimitar el testículo ni las estructuras dentro del mismo.

Transiluminación negativa.

Se realizaron los siguientes exámenes

complementarios:

Hb: 11.5 g/L Leucocitos: $9,5 \times 10^9$ g/L P: 068 L:
028 M: 004 C. Plaquetas: 265×10^3

Velocidad de sedimentación globular: 95 mm/h

Glucemia: 5.5 mmol/L
Proteínas totales: 60 g/L

Creatinina: 125 μ mol/L
Albúmina: 30 g/L

Ácido Úrico: 350 mmol/L
Alfafetoproteína: 150 ng/ml

Colesterol: 5.70 mmol/L
Proteína C reactiva: 3 mg/dl

Triglicéridos: 1.4 mmol/L
Calcio sérico: 2.3 mmol/L

ALAT: 39 U/L

Conteo de Addis: normal

ASAT: 43 U/L

GGT: 49 U/L

LDH: 650 U/L

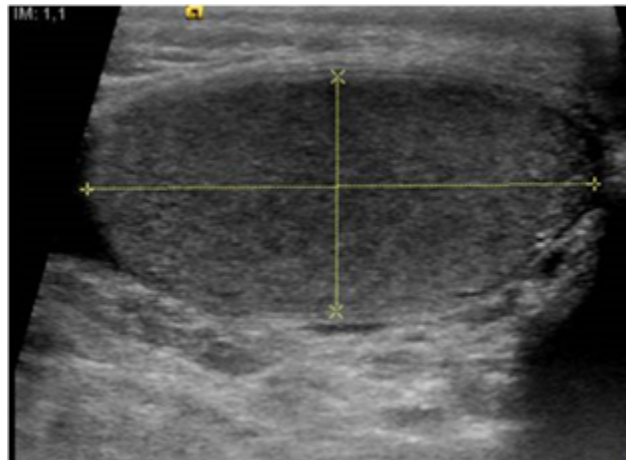
FA: 250 U/L

Se realizaron estudios serológicos para agentes infecciosos virales y bacterianos que resultaron negativos.

Radiografía de tórax y pelvis ósea sin alteraciones.

Ecografía abdominal y renal: hígado homogéneo de ecogenicidad normal. Vesícula biliar sin litiasis. Páncreas y bazo normales. Riñones sin alteraciones con buena diferenciación seno parénquima. No evidencia de metástasis. Presencia de adenopatía inguinal izquierda de 15 mm no dolorosa y homogénea. No líquido en cavidad abdominal

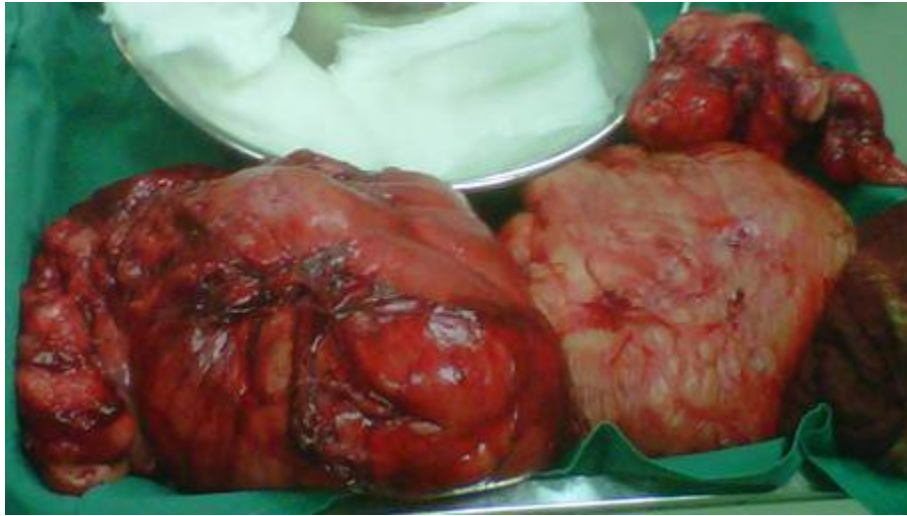Ecografía de región inguinoescrotal: se observa masa heterogénea, hiperecoica, sólida, de aspecto graso y de aproximadamente 33 cm; no se logró observar el testículo izquierdo. (Fig. 2).



Luego de realizar los exámenes complementarios hemoquímicos, microbiológicos e imagenológicos y previo consentimiento del paciente y sus familiares, se sometió a intervención quirúrgica, presentando un trans y posoperatorio estable sin

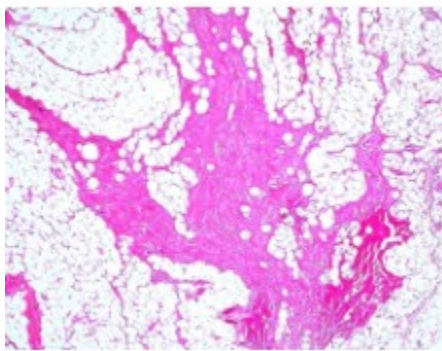
complicaciones.

Se realizó exéresis de tres tumores inguinoescrotales de coloración rojo oscuro dos de ellos y el otro rojo claro, midiendo el bloque quirúrgico 30 cm en su totalidad. (Fig. 3).

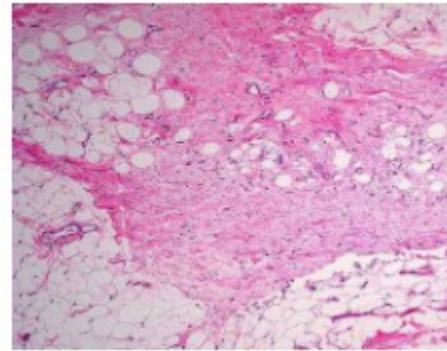


Se realizaron múltiples cortes de los tumores para descartar la presencia de atipias citológicas, lipoblastos y septos fibrosos con células fusiformes atípicas. Se incluyó para estudio histológico un bloque por centímetro de diámetro máximo del tumor. Se examinaron cortes

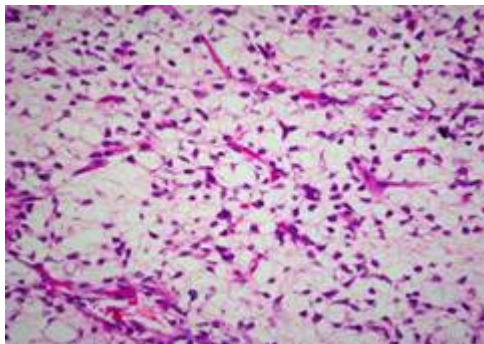
histológicos de 5 micras con tinción habitual de hematoxilina-eosina. No se contó, desafortunadamente, con técnicas inmunohistoquímicas para determinar índice de proliferación celular MIB-1 (Ki 67) y expresión de proteína p53. (Fig. 4 y Fig. 5)



1



3



Se realizó el diagnóstico histopatológico finalmente como se muestra a continuación:

Tumores 1 y 3: neoplasia de origen lipomatoso de bajo grado. Liposarcoma bien diferenciado variante lipoma/like.

Tumor 2: neoplasia origen lipomatoso de grado intermedio. Liposarcoma mixoide de células redondas.

El comité de ética de la investigación de la institución aceptó la publicación del informe de caso, previa aprobación de los familiares mediante la firma del consentimiento informado para divulgar los estudios realizados al enfermo, que incluyó el permiso para publicar las fotos. Se mantuvo la observancia en la eliminación de la información identificativa de todos los datos relacionados con el paciente.

Se mantuvo estrecha comunicación con el paciente y sus familiares; informándoles constantemente los resultados de las evaluaciones clínicas y complementarias, con lo que quedaron satisfechos con el trabajo realizado.

DISCUSIÓN

La mayoría de los tumores de tejidos blandos son de tipo lipomatoso (45 %); hasta un 30 % son sarcomas y de estos el leiomioma y el rabdomiosarcoma constituyen el 50 %; otros menos frecuentes son el liposarcoma (20 %), fibrohistiocitoma maligno (13 %) y el sarcoma desmoplásico de células redondas.⁽⁴⁾

Los LPS son el 20 % de los tumores malignos paratesticulares y aparecen entre la 5ta y 7ma década de la vida; el 76 % se localiza en el cordón espermático, 20 % en las tunicas vaginales y 4 % en el epidídimo. Aunque es una entidad con mayor frecuencia en la edad adulta,

se reporta el caso de un paciente de 80 años que no corresponde a la edad promedio de presentación.^(5,6)

Los LPS paratesticulares suelen tener un difícil diagnóstico debido a su poca frecuencia de presentación y a pesar de realizar estudios imagenológicos que ayudan a definir las características radiológicas del tumor, resulta extremadamente complejo el diagnóstico de certeza por imágenes. No obstante, la presencia de una masa sólida, no translúcida y no reducible, con crecimiento lento e indoloro; hacen sospechar el diagnóstico y enfocar las herramientas clínicas para su confirmación.⁽⁷⁾

De acuerdo a la clasificación del OMS existen 4 subtipos anatomopatológicos: a) bien diferenciados (40-45 %): incluye el lipoma atípico, es el más frecuente, presenta bajo grado de agresividad y puede desdiferenciarse; b) mixoide: tiene grado intermedio de agresividad, incluye como subtipo de más alto grado la variante denominada "de células redondas".⁽⁸⁾ Es el subtipo más frecuente en niños. Existe riesgo de metástasis, especialmente en la variante de células redondas; c) pleomórfico: el más infrecuente (5-10 % de los liposarcomas), de alto grado de agresividad. Puede simular un fibrohistiocitoma maligno o incluso un carcinoma o melanoma, tiene alto riesgo de recidiva local y de metástasis y d) desdiferenciado: es un sarcoma de alto grado originado sobre un liposarcoma bien diferenciado. Es más frecuente en el retroperitoneo y presenta alto riesgo de metástasis.⁽⁹⁾

También se incluye en su clasificación el alto o bajo grado de diferenciación; es importante señalar que del 5 al 10 % de todos los casos tienen un componente mixto.⁽⁵⁾ En este caso que presentamos se observaron dos variantes histológicas simultáneas en una misma variedad de liposarcoma, este hallazgo no ha sido reportado en la literatura médica hasta el momento por lo que resulta un caso muy interesante.

Para el grado y estadiaje de estas lesiones se considera: el tipo histológico, grado tumoral (G1, G2), el tamaño (límite 5 cm), la profundidad (superficial o profunda) y la presencia de metástasis ganglionares o a distancia.⁽¹⁰⁾

El ultrasonido es el método diagnóstico más utilizado para masas escrotales, tiene una sensibilidad de 95- 100 % para distinguir lesiones

extratesticulares de las intratesticulares. Puede existir la sospecha clínica de este tipo de tumor por su aspecto macroscópico y presencia de zonas abundantes en tejido graso; sin embargo, el diagnóstico definitivo se hace mediante el estudio histopatológico, que constituye el estándar de oro para el diagnóstico.⁽¹¹⁾

El tratamiento ideal es la orquiectomía radical con escisión en bloque, acompañado de un seguimiento a largo plazo debido a su alta tasa de recurrencia. Existe gran preocupación en los urólogos al momento de encontrar una masa de tal magnitud y su relación con el potencial oncogénico; por tanto nos surge siempre la duda con respecto al tratamiento oncológico. Pese a eso, la quimioterapia sigue siendo controversial y la radioterapia es considerada principalmente para el manejo de recurrencias. En este caso sólo se realizó intervención quirúrgica.⁽¹²⁾

La recurrencia local puede aparecer en el escroto, región inguinal, pelvis o sus zonas vecinas, siguiendo la dirección de los conductos deferentes. La recurrencia de los LPS es alta (50-70 %) y por lo general tardía; la principal localización es a nivel intraescrotal (30 %).⁽¹³⁾

Se puede concluir que los liposarcomas son tumores de lento crecimiento y alta tasa de recidiva local, pueden llegar a confundirse a la exploración clínica con la presencia de una hernia inguinal de contenido graso con sintomatología similar a estas; por lo que debe hacerse una exploración clínica exhaustiva para realizar un correcto diagnóstico. El estudio histopatológico confirmó el diagnóstico de la enfermedad; que, además, reveló la presencia de tres tumores liposarcomatosos y dos variantes histopatológicas del mismo. Hasta este momento no existe un caso publicado con estas características.

Conflicto de intereses

Los autores declaran no poseer conflicto de intereses.

Contribuciones de los autores

Conceptualización: Pedro León Acosta, Pedro Rosales Toro.

Visualización: Pedro León Acosta, Pedro Rosales Toro.

Redacción del borrador original: Pedro León Acosta, Pedro Rosales Toro.

Redacción, revisión y edición: Pedro León Acosta, Pedro Rosales Toro.

Financiación

Hospital Provincial Docente Manuel Ascunce Domenech. Camagüey. Cuba.

REFERENCIAS BIBLIOGRÁFICAS

1. Stout AP. Liposarcoma-Tumores malignos de lipoblastos. *Ann Surg.* 1944 ; 119 (86): 107.
2. Nourieh M, Allory Y. Clasificación de los tumores testiculares. *EMC-Urología.* 2021 ; 53 (3): 1-15.
3. Kilpatrick S. Dedifferentiated Liposarcoma: A Comprehensive Historical Review With Proposed Evidence-based Guidelines Regarding a Diagnosis in Need of Further Clarification. *Adv Anat Pathol.* 2021 ; 28 (6): 426-38.
4. Sbaraglia M, Dei Tos A. The pathology of soft tissue sarcoma. *Radiol Med.* 2019 ; 124 (4): 266-81.
5. Gatto L, Del Gaudio M, Ravaioli M, Cesco M, Tonini V, Cervellera M, et al. Paratesticular Mesenchymal Malignancies. A single-Center Case Series, Clinical Management, and Review of Literature. *Integr Cancer Ther.* 2020 ; 19: 1534735419900554.
6. Mouden K, Wakrim S, Semmar A. Paratesticular liposarcoma: a case report. *Pan Afr Med J.* 2019 ; 33: 282.
7. Keenan RA, Nic An Riogh A, Stroiescu A. Paratesticular sarcomas: a case series and literature review. *Ther Adv Urol.* 2019 ; 11: 1756287218818029.
8. Casali PG, Miah AB, Deis To AP, Abecassis N, Bajpai J, Bauer S, et al. Soft tissue and visceral sarcomas: ES-MO Euracan Clinical Practice Guidelines for diagnosis, treatment and follow-up. *Ann Oncol.* 2021 ; 32 (11): 1348-65.
9. Meijide Santos G; Poch Arenas; Grau Polo G. Liposarcoma pleomórfico originado en una localización inusual. Presentación de caso. *Rev Española de Patología.* 2022 ; 55 (4): 249-53.

10. Pinna M, Delgado Díaz M, Díaz Diez F. Liposarcoma desdiferenciado de origen mediastínico. FMC de Atención Primaria. 2018 ; 25 (8): 502-3.
11. Bonvalot S, Laé M, Tzanis D. Tumores retroperitoneales primarios del adulto. EMC-Urología. 2019 ; 51 (2): 1-9.
12. Calbo J, Crespo Martínez C, Arias Laverde M, García F, Mas A, Mayol J. Metástasis de liposarcomas mixoide: nuestra experiencia y revisión de la literatura. SERAM [Internet]. 2018 [cited 22 Jun 2023] ; 10: [aprox. 16p]. Available from: <https://www.piper.espacio-seram.com/article/view/1292>.
13. Ramírez Peñuela BA, Hernando Salamanca W, Hernández MA, Duarte E. Masas retroperitoneales gigantes: informe de caso. Med [Internet]. 2022 [cited 21 Jun 2023] ; 44 (2): [aprox. 8p]. Available from: <https://revistamedicina.net/index.php/Medicina/article/view/1685>.