

## PRESENTACIÓN DE CASO

## Absceso del psoas secundario a apendicitis atípica en gestante. Presentación de un caso

### Psoas abscess secondary to atypical appendicitis in pregnancy. A case report

Viviana de la Caridad Sáez Cantero<sup>1</sup> Mario Joel Arroyo Díaz<sup>1</sup> Leonel Hernández Torres<sup>1</sup> María Teresa Medel Agüero<sup>1</sup>

<sup>1</sup> Hospital General Docente Enrique Cabrera, La Habana, La Habana, Cuba

**Cómo citar este artículo:**

Sáez-Cantero V, Arroyo-Díaz M, Hernández-Torres L, Medel-Agüero M. Absceso del psoas secundario a apendicitis atípica en gestante. Presentación de un caso. **Medisur** [revista en Internet]. 2023 [citado 2026 May 2]; 21(5):[aprox. 8 p.]. Disponible en: <https://medisur.sld.cu/index.php/medisur/article/view/5845>

#### Resumen

El absceso del psoas es una enfermedad infecciosa infrecuente y de difícil diagnóstico, caracterizado por una colección purulenta a nivel de este músculo, que provoca un síndrome de respuesta inflamatoria sistémica. La infección puede ser primaria por diseminación hematógena, o secundaria, a partir de un foco infeccioso cercano. Su presentación durante el embarazo es rara, y predomina la forma primaria, razón por la cual se decidió realizar este artículo. Se presenta el caso de una gestante con 28,4 semanas de edad gestacional que ingresó por dolor inguinal con posterior irradiación a la cadera, flanco y región lumbar derechos; postura en flexión de la cadera derecha y marcha antiálgica, así como aparición, a los nueve días de iniciados los síntomas, de una masa dolorosa entre fosa ilíaca y flanco derechos. Los hallazgos de la ecografía abdominal y la resonancia permitieron el diagnóstico de un plastrón apendicular con un apéndice retrocecal, así como absceso del psoas derecho, los cuales se trataron con antibioticoterapia y drenaje percutáneo del absceso, con resultados satisfactorios. El absceso del psoas secundario puede constituir el debut de una apendicitis atípica retrocecal, y para su diagnóstico hay que tener un alto nivel de sospecha por su clínica inespecífica.

**Palabras clave:** Músculos psoas, absceso del psoas, apendicitis, embarazo

#### Abstract

The psoas abscess is a rare infectious disease that is difficult to diagnose, characterized by a purulent collection at the level of this muscle, which causes a systemic inflammatory response syndrome. The infection can be primary by hematogenous dissemination, or secondary, from a nearby infectious focus. Its presentation during pregnancy is rare, and the primary form predominates, which is why it was decided to write this article. The case of a pregnant woman with a gestational age of 28.4 weeks who was admitted due to inguinal pain with subsequent irradiation to the right hip, flank, and lumbar region; flexed posture of the right hip and analgesic gait, as well as the appearance, nine days after the onset of symptoms, of a painful mass between the right iliac fossa and flank it is presented. The findings of the abdominal ultrasound and MRI allowed the diagnosis of an appendiceal plastron with a retrocecal appendix, as well as a right psoas abscess, which were treated with antibiotic therapy and percutaneous drainage of the abscess, with satisfactory results. Secondary psoas abscess may constitute the debut of atypical retrocecal appendicitis, and its diagnosis requires a high level of suspicion due to its non-specific symptoms.

**Key words:** Psoas muscles, psoas abscess, appendicitis, pregnancy

**Aprobado:** 2023-08-23 11:32:43

**Correspondencia:** Viviana de la Caridad Sáez Cantero. Hospital General Docente Enrique Cabrera. La Habana [vamaya@infomed.sld.cu](mailto:vamaya@infomed.sld.cu)

## INTRODUCCIÓN

El absceso del psoas es un tipo de miositis infecciosa caracterizada por una colección piógena entre la fascia que rodea los músculos ilíaco y psoas, junto con un síndrome de respuesta inflamatoria sistémica. Es una condición poco frecuente y de difícil diagnóstico, debido a su cuadro clínico insidioso y las manifestaciones clínicas inespecíficas, por lo cual su diagnóstico y tratamiento constituyen un reto para los médicos tratantes.<sup>(1, 2)</sup>

La etiología del absceso del psoas es multifactorial; en ella influye la anatomía peculiar del músculo que aumenta su susceptibilidad a las infecciones, ya sea por vía hematógena/linfática, dando lugar a un absceso primario, o por continuidad, resultante de la extensión de un proceso infeccioso próximo al psoas, caso en que se trata de un absceso secundario.<sup>(2, 3)</sup>

El músculo psoas se origina en el borde lateral de las vértebras torácicas inferiores (T12) hasta las últimas lumbares (L5), se extiende a través del retroperitoneo hasta insertarse en el trocánter menor del fémur, por lo tanto, se encuentra en estrecha proximidad con varios órganos retro e intrabdominales, entre ellos los riñones, uréteres, páncreas, el apéndice, los intestinos grueso y delgado.<sup>(3)</sup>

Esta inusual complicación es aún más rara durante el embarazo. En revisión de la literatura sobre el tema, Schröder y colaboradores describieron su baja frecuencia, con predominio de los abscesos primarios sobre los secundarios.<sup>(4)</sup> Solo se encontraron dos reportes de caso de absceso del psoas secundario a enfermedad de Crohn en gestantes.<sup>(5, 6)</sup>

La apendicitis aguda es un proceso inflamatorio intraabdominal que pudiera complicarse con un absceso del psoas, más probable cuando la posición y trayecto del apéndice es retrocecal.<sup>(7)</sup> En la literatura cubana no se encontró ningún reporte similar, solo el caso de una mujer, no gestante, con absceso del psoas después de apendicectomía retrocecal por plastrón apendicular abscedado.<sup>(8)</sup>

Se presenta el caso de una gestante de 28,4 semanas en la cual se diagnosticó un absceso del psoas secundario a un proceso infeccioso gastrointestinal, en este caso una apendicitis atípica retrocecal, con el objetivo de transmitir experiencias que contribuyan a facilitar el

diagnóstico y manejo de casos similares.

## PRESENTACIÓN DEL CASO

Se presenta el caso de paciente femenina, de 39 años, con antecedentes de salud e historia obstétrica de G4 P1 (2017, eutócico, a término, 7,3 lb) A2 (provocados), con edad gestacional de 28,4 semanas (sem.). Esta fue remitida por dolor en región inguinal (que justificó por la postura que adoptaba al pasar horas en la PC) con posterior irradiación a la cadera derecha, que comenzó dos días antes. Se descartó una causa obstétrica, y fue valorada por Ortopedia, diagnosticándose una trocanteritis, para lo cual se indicaron analgésicos y antiinflamatorios. Al no mejorar, regresó y se decidió el ingreso en el Hospital Enrique Cabrera, de La Habana. En esos momentos el dolor tomaba el trocánter derecho irradiándose hacia rodilla y proximalmente al flanco y región lumbar derechos, se aliviaba con el reposo y exacerbaba con los movimientos y la palpación. No refirió fiebre, náuseas o vómitos.

APP: condromalacia hacía cinco años, tratada con vitaminas del complejo B.

Intervenciones quirúrgicas: amigdalectomía de niña.

APF: madre hipertensa crónica y cardiópata.

Atención prenatal (datos positivos): normopeso a la captación, ganancia de peso: 11,5 kg (excesiva). Anemia en tercer trimestre.

Examen físico (datos positivos): mucosas hipocoloreadas; tejido celular subcutáneo (TCS): infiltrado en ambos miembros inferiores; FC: 95 x min; TA: 140/80 mm Hg; abdomen: AU 29 cm, cefálico, DD, FCF 144 x min, tono uterino normal, DU 0/10, dolor a la palpación en hipocondrio y flanco derechos, no dolor a la descompresión; renal: maniobra puño percusión derecha positiva, PPRU posteriores dolorosos.

Valoración por Cirugía: dolor a la palpación en todo hemiabdomen derecho hasta región lumbar; no reacción peritoneal; ruidos hidroaéreos: positivo. Sin criterio de abdomen agudo quirúrgico.

Complementarios al ingreso: Hto 0,29; Leucocitos  $10,0 \times 10^9/L$ ; P 72 %; L 28 %; plaquetas  $220 \times 10^9/L$ ; glucemia 3,5 mmol/L; parcial de orina: 20-25 Leuc x C, abundante bacterias.

Ultrasonido (US) abdominal: ambos riñones con dilatación uretero-piello-calicial (más el derecho) con imágenes de litiasis en grupos caliciales inferiores.

Impresión diagnóstica: gestación de 28,4 semanas/ dolor abdominal para estudio/ ¿cólico nefrítico? /edad materna avanzada.

Se decidió ingreso en sala de Cuidados Perinatales y se indicó medicación con espasmoforte 1 amp EV diluida c/12h, NaCl 0,9 % 500 mL c/12h y antibioticoterapia con ceftriazona: 1g EV c/12 h.

Se realizó patrón contráctil, que fue normal, descartando la amenaza de parto pretérmino.

Al día siguiente, se repitió US abdominal que informó ligera hepatomegalia a expensas del lóbulo derecho. También se le realizó radiografía de tórax, que indicó elevación del hemidiafragma derecho.

Se recibió PCR: 167,6 mg/dl ↑, VSG: 86 mm/h ↑, perfil hepatorenal normal.

El dolor tomaba las últimas costillas del lado afectado, y se constató edema de partes blandas en flanco y dorso derechos con discreto rubor. La paciente se mantenía en cama y deambulaba con postura antiálgica.

En nueva valoración por cirugía se planteó posible neuritis intercostal.

Sucesivamente se interconsultó con Dermatología, que descartó herpes zoster; con Medicina Interna para eliminar causa clínica; Ortopedia, que sugirió la irritación del psoas por la contractura en flexión de la cadera derecha para aliviar el dolor; y Urología, que sugirió buscar proceso intrabdominal que justificara la dilatación uretero-piello-calicial.

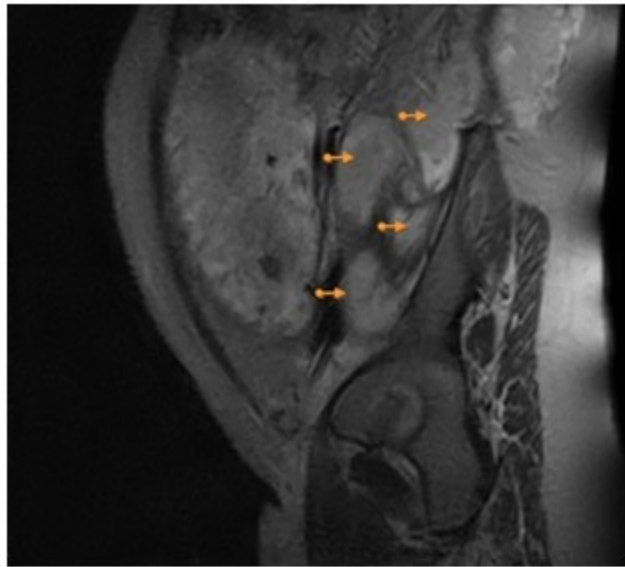
Al examen físico, se palpó zona empastada y dolorosa entre borde uterino y fosa ilíaca y flanco derechos, que anteriormente no se precisaba. Se

discutió en comisión de la materna grave (CMG) y se plantearon como posibles diagnósticos un plastrón apendicular con apéndice retrocecal y un absceso del psoas. Se repitió US abdominal, que notificó signos de apendicitis catarral con la típica imagen en diana con engrosamiento de la mucosa y la submucosa, asociada a asa centinela por encima. En fosa ilíaca derecha (FID) signos de emplastramiento parcial englobando el ovario derecho. ID: plastrón apendicular.

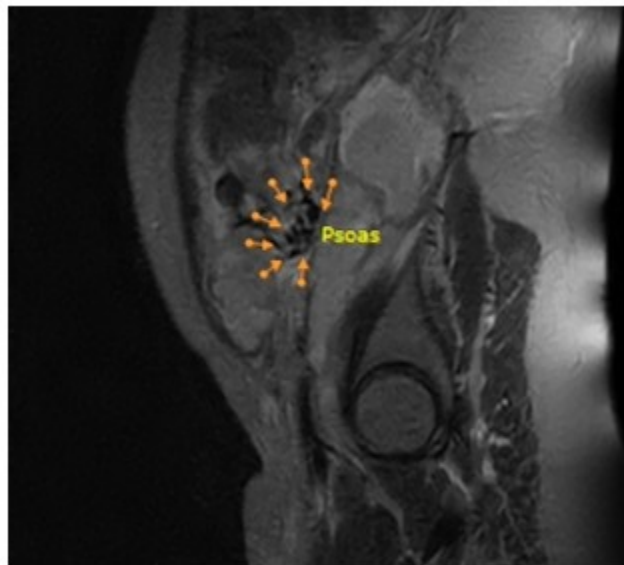
Se trasladó a la unidad de cuidados intensivos (UCI), con 29,4 sem., se cambió la ceftriazona (seis días) por meropenem 1g EV c/8h y clindamicina 600 mg EV c/8h. Además, se indicó fraxiparina 0,6 mL, 1 amp sc/d, y otras medidas de sostén. En nueva discusión de la CMG se trazó la estrategia general y obstétrica a seguir, se concluyó que en esos momentos no tenía criterio quirúrgico, y se adoptó manejo conservador con evaluación multidisciplinaria, mantener antibioticoterapia indicada, seguimiento con reactantes de fase aguda: PCR, leucograma, lámina periférica y procalcitonina (PCT) y realizar resonancia magnética nuclear (RMN).

Desde el punto de vista obstétrico, se seguiría con evolución clínica c/4h, biometría fetal y flujometría doppler c/15 días, y pruebas biofísicas (perfil biofísico (PBF) y cardiotocografía (CTG)) a partir de las 31 semanas c/72 h.

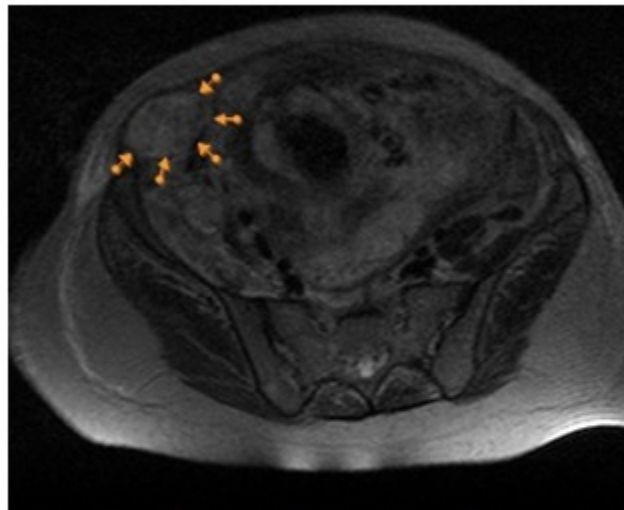
La RMN reveló, en corte sagital con T2, múltiples imágenes iso e hiperintensas con aspecto de colecciones heterogéneas en toda la extensión distal del músculo psoas mayor derecho, con pérdida de su patrón fibrilar normal; la mayor de 69x55 mm a nivel de L2 y L3, con extensión del proceso distalmente por delante de la articulación coxofemoral ipsilateral. (Fig.1). El músculo contactaba con segmento de asa intestinal alargada en proyección retrocecal de 140 x 28 mm, recordando al apéndice, con discreto edema de sus paredes. (Fig. 2). En corte axial, imagen de pseudo riñón por delante del ciego de 95 x 45 mm, que debía corresponder con imagen de plastrón descrita en otros estudios. (Fig. 3).



**Fig. 1-** Corte sagital con T2: múltiples imágenes iso e hiperintensas con aspecto de colecciones heterogéneas en toda la extensión distal del músculo psoas mayor derecho, la mayor de 69x55 mm a nivel de L2 y L3.



**Fig. 2-** Se observa el músculo en contacto con segmento de asa intestinal alargada en proyección retrocecal de 140 x 28 mm.



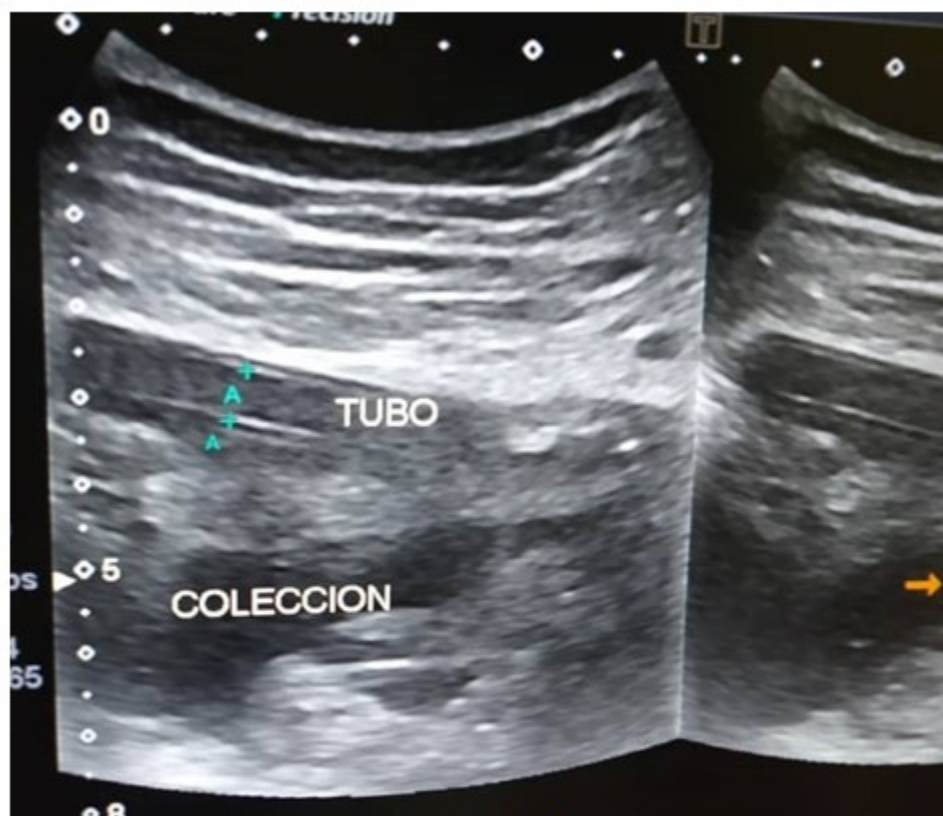
**Fig. 3-** En corte axial, imagen de pseudo riñón por delante del ciego de 95 x 45 mm, en correspondencia con imagen de plastrón descrita en otros estudios.

Se mantuvo en UCI por ocho días con evolución clínica estable: TAS: 90-100 mm Hg, TAD: 60-80 mm Hg; FC: 89-107 x min; FR: 16-23 x min; temperatura: 36-36,5 °C; StO<sub>2</sub>: 96-99 %, y sin aparición de signos de alarma humoral, según los resultados de los perfiles de sepsis realizados c/48h.

Retornó a sala de cuidados prenatales con 30,6 sem., ventilando espontáneamente, afebril, sin taquicardia, normotensa, con diuresis amplia y clara, tolerando la vía oral. El US previo con reporte que no difería de los hallazgos del estudio previo. Humoralmente con conteo leucocitario: 13,2 x 10<sup>9</sup>/L; P: 90 %; L: 10 %; Hto: 26 %; plaquetas: 380 x 10<sup>9</sup>/L; VSG: 117 mm/h; PCR: 239 mg/dl; PCT: 0,25 ng/ml (VR: 0,5-2). Todos los valores del coagulograma y el perfil

hepatorenal normales. Se transfundió con una unidad de glóbulos y el Hto pos-transfusional se informó en 30 %.

A las 31,5 sem. se percibió un aumento del rubor en región lumbar derecha con cierta fluctuación a la palpación. Por US de partes blandas se describió una imagen de baja ecogenicidad (colección), contornos irregulares, de 113 x 51 mm, con abundante celularidad, a 19 mm de la piel. Se decidió el drenaje percutáneo, el cual se realizó sin complicaciones, drenando 450 cc de pus viscoso verde-amarillento. Se tomó muestra para cultivo bacteriológico, y se dejó sonda rígida fija como drenaje. (Fig. 4). Se mantuvo drenando activamente y en cuantía decreciente por 11 días. El día 12 de la incisión y drenaje se retiró la sonda.



**Fig. 4-** Se colocó sonda rígida fija como drenaje.

El cultivo de la secreción se recibió sin crecimiento bacteriano. Luego de la evacuación percutánea, la VSG disminuyó de 117 a 78 mm/h, la PCR de 239 a 9,3 mg/dl, y la PCT a 0,075 ng/ml.

Desde el punto de vista obstétrico la paciente presentó un signo de menos, que se correspondió con una caída progresiva del percentil único (PU) de peso fetal, desde PU: 58

con 28,6 sem., hasta PU: 5 con 33 sem., momento en que se diagnosticó un feto pequeño para la edad EG, y un líquido amniótico disminuido según índice (ILA) entre 5,5 y 6,7. La flujometría doppler de arterias uterinas y vasos fetales siempre fue normal, al igual que las pruebas de bienestar fetal.

A las 36 sem., con evolución clínica, humoral y obstétrica favorable, con peso fetal recuperado de 2209 g (PU: 25), y pruebas de bienestar fetal normales, la paciente egresó con seguimiento ambulatorio semanal. Reingresó a las 38 semanas, y a las 38,5 sem., se comenzó preinducción con misofar (0,25 µg) 1 tableta vaginal, por condiciones cervicales desfavorables, produciéndose el parto eutócico de recién nacido vivo, femenino, peso 2700 g, Apgar 9/9, líquido amniótico claro, a las 38,6 sem.

La evolución del puerperio fue satisfactoria desde el punto de vista obstétrico, sin dolor lumbar, abdominal o en miembro inferior derecho. Humoralmente: Hto 32 %; leucocitos  $10 \times 10^9/L$ ; P: 70 %; L 30 %; VSG 25 mm/h; PCR 2,3 mg/dl. En la ecografía realizada a las nueve semanas del drenaje por vía percutánea, no se observó colección a nivel del psoas derecho, solo discreta irregularidad de la aponeurosis, y no se observaron otros hallazgos positivos en abdomen. Se orientó TAC multicorte y seguimiento por Cirugía.

## DISCUSIÓN

El absceso del psoas es una condición rara en la población general y aún más excepcional en pacientes obstétricas.<sup>(4, 9)</sup> Su incidencia en este grupo se desconoce, pues la mayoría de los estudios realizados son precisamente reportes de casos, los cuales denotan predominio de los abscesos primarios.<sup>(4)</sup> En la literatura revisada, no se encontró ninguna notificación de absceso del psoas en una gestante secundario a una apendicitis aguda.

Cuando en 1881 Herman Mynter describió esta complicación, la caracterizó con la tríada de fiebre, dolor lumbar y cojera, sin embargo, esta clásica sintomatología solo está presente en el 30 % de los pacientes,<sup>(1)</sup> y la paciente que presentada nunca exhibió fiebre; además, se plantea que es frecuente la presentación subaguda o crónica de la enfermedad, que implica la persistencia de los síntomas por más de siete días, hasta en 83 % de los pacientes.<sup>(10)</sup>

Las manifestaciones clínicas fueron atípicas desde sus inicios, el dolor comenzó en la región inguinal, con posterior irradiación a la cadera derecha y toma del flanco y región lumbar derechos, síntomas que motivaron varios diagnósticos. Cuando el dolor se localizó preferentemente en la región lumbar, se manifestó la afectación de los planos musculares y cutáneos; al aparecer la postura antiálgica y la marcha claudicante, se planteó el diagnóstico de la irritación del psoas.

Era evidente la positividad del signo del psoas, descrito por Cope in 1921,<sup>(7)</sup> dado por la posición que mantenía la paciente con el muslo flexionado para aliviar el dolor y que demostraba la presencia de un foco inflamado en relación con este músculo, con mayor probabilidad la presencia de una apendicitis retrocecal o un absceso del psoas causado por una apendicitis. Aunque en varios estudios la especificidad de este signo es baja (0,88),<sup>(7)</sup> al ser positivo en este caso, aumentaba la probabilidad de tener una apendicitis.

Por otra parte, la presentación distintiva de la apendicitis, caracterizada por dolor abdominal, inicialmente periumbilical o epigástrico, con migración posterior hacia la FID, asociado a anorexia, náuseas con o sin vómitos y fiebre,<sup>(11)</sup> estuvo ausente en esta paciente. Si bien es de señalar que la variabilidad del apéndice, en términos de posición, extensión y relación con otros órganos, puede dar lugar a síntomas y signos diferentes por irritación de las estructuras adyacentes que enmascararían el cuadro clínico, ocasionando retraso en el diagnóstico y posterior tratamiento quirúrgico.<sup>(12)</sup>

El hallazgo imagenológico de un plastrón apendicular y secundariamente un absceso del psoas, impuso un desafío terapéutico al equipo médico de obstetras y cirujanos, teniendo en cuenta que por primera se enfrentaba a un caso como este en una gestante.

El plastrón apendicular tiene una incidencia entre 2-10 %, y generalmente se manifiesta entre 7-10 días de iniciado el cuadro doloroso como una masa palpable a nivel de FID, como principal signo clínico;<sup>(13)</sup> acorde con esto, en la paciente en cuestión se evidenció el aumento de volumen en flanco derecho a los nueve días de comenzados los síntomas.

El manejo del plastrón apendicular dependerá de la condición clínica del paciente. En ausencia de

sepsis, es preferible realizar un manejo no operatorio con la administración de antibióticos sistémicos para flora bacteriana mixta. Este es el tratamiento de elección según los resultados de varios estudios sobre la ocurrencia de una morbilidad mayor del tratamiento operatorio inmediato del paciente con un plastrón apendicular, en comparación al tratamiento inicial no quirúrgico.<sup>(14)</sup>

Posterior al tratamiento conservador, la apendicectomía a intervalos se ha realizado tradicionalmente para prevenir la recurrencia, la posibilidad potencial de cáncer o de una enfermedad inflamatoria intestinal, con un intervalo de tiempo que varía según los diferentes autores: entre seis y ocho semanas, entre tres y seis meses; incluso, algunos no la apoyan.<sup>(13, 14)</sup>

La conducta a seguir se sustentó en la valoración de varios aspectos: en primer lugar, los resultados expresados en la literatura disponible sobre las ventajas de la conducta inicial conservadora vs quirúrgica; en segundo lugar, la verificación ecográfica de ausencia de un plastrón abscedado; tercero, la demostración en la paciente de estabilidad clínica y humoral sin signos de sepsis; y por último, la evolución obstétrica estable, con bienestar fetal conservado.

En cuanto al absceso del psoas, su manejo se basa en dos pilares fundamentales: la antibioticoterapia temprana y de amplio espectro, tomando en cuenta que en los abscesos secundarios, los microorganismos más frecuentemente aislados son la *Escherichia Coli* y otras bacterias entéricas Gram negativas; y el drenaje por vía quirúrgica o percutánea, cuando el diámetro es mayor a 6 cm, siendo la modalidad percutánea la de elección, debido a su baja morbilidad y resolución del absceso en 75 a 90 % de los casos.<sup>(1, 9)</sup>

El caso presentado se abordó según las pautas de tratamiento actual recomendadas, tanto para el plastrón apendicular, como para el absceso del psoas secundario, con la resolución completa del cuadro clínico y humoral, según se demostró en la ecografía realizada semanas después.

El absceso del psoas es una enfermedad infecciosa rara y con un cuadro clínico inespecífico, que, aunque excepcionalmente en comparación con la población general, también puede presentarse en embarazadas, de manera

secundaria por la presencia de un foco infeccioso cercano, como una apendicitis. Es importante para obstetras y cirujanos tener en cuenta las variadas localizaciones y posiciones que puede adoptar el apéndice, las cuales conducen a la atipicidad del cuadro apendicular y al debut clínico de la apendicitis aguda con la presencia de una complicación, como lo es el absceso del psoas. La experiencia de este caso nos lleva a la reflexión sobre la necesidad de estar preparados para enfrentar de manera multidisciplinaria y con las mejores alternativas de tratamiento el desafío que representa la apendicitis en el embarazo.

### Conflictos de intereses:

Los autores no declaran conflictos de intereses.

### Contribución de autores:

Conceptualización: Viviana Sáez Cantero

Investigación: Viviana Sáez Cantero, Mario J. Arroyo Díaz, Leonel Hernández Torres, María Teresa Medel Agüero

Redacción-borrador original: Viviana Sáez Cantero

Redacción-revisión y edición: Viviana Sáez Cantero, Mario J. Arroyo Díaz, Leonel Hernández Torres, María Teresa Medel Agüero

Financiación: Hospital General Docente Enrique Cabrera. La Habana

### Financiación:

Hospital General Docente Enrique Cabrera. La Habana

### REFERENCIAS BIBLIOGRÁFICAS

1. Castañeda DA, Suaste KV. Actualización del Tratamiento del Absceso del Psoas A propósito de un Caso. Dom Cien [revista en Internet]. 2021 [ cited 3 Mar 2023 ] ; 7 (4): [aprox. 25p]. Available from: <https://dominiodelasciencias.com/ojs/index.php/es/article/view/2460/5460>.
2. Llor NF, Flores GA, Hernández LY, Herrera DG. Absceso de psoas. RECIMAUC [revista en Internet]. 2021 [ cited 3 Mar 2023 ] ; 5 (2): [aprox. 12 p]. Available from:

<https://reciamuc.com/index.php/RECIAMUC/artic/e/view/645/987>.

3. Lock Y, Joo H, Díaz P, Campana P, Valencia D. Absceso de psoas. Rev Cient Cienc Méd [revista en Internet]. 2018 [ cited 3 Mar 2023 ] ; 21 (1): [aprox. 8p]. Available from: [http://www.scielo.org.bo/scielo.php?script=sci\\_ar ttext&pid=S1817-74332018000100018&lng=es](http://www.scielo.org.bo/scielo.php?script=sci_ar ttext&pid=S1817-74332018000100018&lng=es).

4. Schröder C, Calite E, Böckenhoff P, Büttner T, Stein J, Gembruch U, et al. Psoas abscess in pregnancy: a review of the literature and suggestion of minimally invasive treatment options. Arch Gynecol Obstet [revista en Internet]. 2023 [ cited 3 Mar 2023 ] [aprox. 11p]. Available from: <https://link.springer.com/content/pdf/10.1007/s00 404-023-06970-5.pdf?pdf=button>.

5. Schutter EM. Psoas abscess in pregnancy: a case report. Geburtshilfe Frauenheilkd. 1991 ; 51 (6): 489-90.

6. Suzaki A, Takazoe M. Successful medical management of multilocular psoas abscess in pregnant woman with Crohn' disease a case report. J Nihon Univ Med Ass [revista en Internet]. 2011 [ cited 22 Jun 2023 ] ; 70 (1): [aprox. 15p]. Available from: [https://www.jstage.jst.go.jp/article/numa/70/1/70 \\_1\\_50/\\_article-/char/ja/](https://www.jstage.jst.go.jp/article/numa/70/1/70 _1_50/_article-/char/ja/).

7. Yale S, Tekiner H, Yale ES. Physical examination and appendiceal signs during pregnancy. Cureus [revista en Internet]. 2022 [ cited 22 Jun 2023 ] ; 14 (2): [aprox. 15p]. Available from: <https://www.cureus.com/articles/80748-physical-examination-and-appendiceal-signs-during-pregnancy#!/>.

8. Pita L, González J, Pérez E, Morales I. Vía lumbar para plastrón apendicular abscedado. Rev Cubana Cir [revista en Internet]. 2010 [ cited 22 Jun 2023 ] ; 49 (2): [aprox. 4p]. Available from: [http://scielo.sld.cu/scielo.php?script=sci\\_arttext&pid=S0034-74932010000200007&lng=es](http://scielo.sld.cu/scielo.php?script=sci_arttext&pid=S0034-74932010000200007&lng=es).

9. Alvarado M, Delgado LG, Fung MP. Absceso del psoas: el gran Imitador. Rev Hisp Cienc Salud. 2021 ; 7 (1): 22-9.

10. Chavan NN, Ammara U, Dias Z, Boob M. A rare case report of psoas abscess in pregnancy in a tertiary centre. Int J Reprod Contracept Obstet Gynecol [revista en Internet]. 2022 [ cited 22 Jun 2023 ] ; 11 (1): [aprox. 5p]. Available from: <https://www.ijrcog.org/index.php/ijrcog/article/view/11075/7086>.

11. Echevarria S, Rauf F, Hussain N, Zaka H, Farwa U, Ahsan N, et al. Typical and atypical presentations of appendicitis and their Implications for diagnosis and treatment: A literature review. Cureus [revista en Internet]. 2023 [ cited 30 May 2023 ] ; 15 (4): [aprox. 34p]. Available from: <https://www.cureus.com/articles/147398-typical-and-atypical-presentations-of-appendicitis-and-the-ir-implications-for-diagnosis-and-treatment-a-literature-review#!/>.

12. Murúa OA, González MA. Apendicitis aguda: anatomía normal, hallazgos por imagen y abordaje diagnóstico radiológico. Rev Med UAS [revista en Internet]. 2020 [ cited 22 Jun 2023 ] ; 10 (4): [aprox. 20p]. Available from: <https://hospital.uas.edu.mx/revmeduas/articulos/v10/n4/apendicitisaguda.pdf>.

13. Rodríguez Z. Consideraciones actuales concernientes al tratamiento del plastrón apendicular. Rev Cubana Cir [revista en Internet]. 2021 [ cited 22 Jun 2023 ] ; 60 (3): [aprox. 10p]. Available from: [http://scielo.sld.cu/scielo.php?script=sci\\_arttext&pid=S0034-74932021000300010&lng=es](http://scielo.sld.cu/scielo.php?script=sci_arttext&pid=S0034-74932021000300010&lng=es).

14. Muñoz D, Pino V, Tallón L, Pareja F (coord.). Protocolo multidisciplinar sobre la atención del paciente con apendicitis aguda [Internet]. Sevilla: Consejería de Salud; 2018. [ cited 22 Jun 2023 ] Available from: [https://www.asacirujanos.com/documents/documentos/Protocolo\\_AA\\_VF\\_con\\_ISBN\\_v2.pdf](https://www.asacirujanos.com/documents/documentos/Protocolo_AA_VF_con_ISBN_v2.pdf).