

PRESENTACIÓN DE CASO

Schwannoma retroperitoneal primario. Presentación de un caso

Primary retroperitoneal schwannoma. Case presentation

Annia Rivacoba Betancourt¹ Yusnier Varona Varona² Javier Cruz Batista³

¹ Hospital Provincial Docente Oncológico María Curie, Camagüey, Camagüey, Cuba

² Hospital Provincial Docente Clínico Quirúrgico Manuel Ascunce Domenech, Camagüey, Cuba, CP: Camagüey

³ Hospital de Ejército Clínico Quirúrgico Octavio de la Concepción y de la Pedraja, Camagüey, Camagüey, Cuba

Cómo citar este artículo:

Rivacoba-Betancourt A, Varona-Varona Y, Cruz-Batista J. Schwannoma retroperitoneal primario. Presentación de un caso. **Medisur** [revista en Internet]. 2023 [citado 2026 May 2]; 21(5):[aprox. 4 p.]. Disponible en: <https://medisur.sld.cu/index.php/medisur/article/view/5723>

Resumen

Los schwannoma son tumores de tejidos blandos que se originan en las células de Schwann de la vaina nerviosa en los nervios periféricos, craneales o viscerales, en cualquier parte del cuerpo. Se trata de una entidad extremadamente inusual. En el artículo se describe el caso de un paciente de piel negra, 47 años de edad y con antecedentes de salud, quien acudió a consulta de clasificación, refiriendo que desde hacía un mes había comenzado a presentar dificultad para orinar, hasta llegar a la retención aguda de orina. Al examen físico se constató, mediante tacto rectal, esfínter tónico, ampolla rectal vacía, próstata aumentada de tamaño grado IV con consistencia fibromuscular de superficie lisa y móvil; no dolorosa. Tras realizarle estudios imagenológicos y complementarios, recibió tratamiento quirúrgico en el Hospital Provincial Docente Oncológico María Curie, de Camagüey, Cuba. Se le diagnosticó un schwannoma retroperitoneal, confirmado por el informe de Anatomía Patológica. Actualmente la evolución del paciente es favorable, sin tratamiento médico, pero con seguimiento periódico.

Palabras clave: Neurilemoma, neoplasias retroperitoneales, manifestaciones urológicas

Abstract

Schwannoma are soft tissue tumors that originate in Schwann cells of the nerve sheath in peripheral, cranial or visceral nerves, anywhere in the body. This is an extremely unusual entity. The article describes the case of a 47-years-old black-skinned patient with a history of health who attended a triage consultation, reporting that one month ago he had started having difficulty urinating, leading to acute urinary retention. The physical examination confirmed, through digital rectal examination, a tonic sphincter, an empty rectal ampulla, a grade IV enlarged prostate with a fibromuscular consistency with a smooth and mobile surface; not painful. After carrying out imaging and complementary studies, he received surgical treatment at the María Curie Provincial Oncological Teaching Hospital, in Camagüey, Cuba. He was diagnosed with a retroperitoneal schwannoma, confirmed by the Pathology report. Currently the evolution of the patient is positive, without medical treatment, but with periodic follow-up.

Key words: Neurilemmoma, retroperitoneal neoplasms, urological manifestations

Aprobado: 2023-07-17 15:19:36

Correspondencia: Annia Rivacoba Betancourt. Hospital Provincial Docente Oncológico María Curie. Camagüey anniarivacoba4@gmail.com

INTRODUCCIÓN

Los schwannoma (neurilemomas) son tumores de tejidos blandos que se originan en las células de Schwann de la vaina nerviosa en los nervios periféricos, craneales o viscerales, en cualquier parte del cuerpo. Es extremadamente inusual,^(1,2) con un bajo riesgo de transformación maligna (0,2 al 0,6 % de todas las neoplasias del organismo).⁽³⁾

Las neoplasias retroperitoneales primarias son, en su mayoría, sarcomas de tejidos blandos. Mientras que las derivadas de tejido neural están comprendidas generalmente por los schwannoma, seguidos de los ganglioneuromas y los paragangliomas.⁽⁴⁾

Se presentan predominantemente en mujeres entre la segunda y la quinta década de la vida.⁽¹⁾

Dado que el retroperitoneo es un territorio flexible, estas neoplasias están encapsuladas y son generalmente únicas, de crecimiento lento y no invasivo, pudiendo alcanzar gran tamaño sin causar síntomas, por lo que el diagnóstico suele ser incidental, durante pruebas de imagen realizadas por otro motivo. Se encuentran en cabeza, cuello y superficies flexoras de las extremidades, rara vez en pelvis y retroperitoneo.⁽⁵⁾

Los schwannomas tienen ubicación retroperitoneal en 1% a 3% de los casos. Se consideran tumores benignos. Causan síntomas por compresión con bajo riesgo de maligniza. El diagnóstico imagenológico es inespecífico; y la cirugía, la opción terapéutica.⁽⁶⁾

Estudios consultados abogan por la tomografía axial computarizada (TAC), resonancia magnética (RM) y ecografía abdominal como las técnicas de imagen para su diagnóstico, aunque su confirmación necesita del estudio anatomopatológico para realizar el diagnóstico diferencial.

El tratamiento de elección para los schwannomas retroperitoneales es la resección quirúrgica con

márgenes libres, dado su potencial de malignización, con bajo riesgo de recidiva. El diagnóstico definitivo se obtiene mediante el estudio histopatológico, con baja sospecha clínica.⁽⁷⁾

Dado su baja incidencia, se presenta el siguiente caso de un paciente masculino, de mediana edad, con un schwannoma de localización retroperitoneal, atendido en el Hospital Oncológico Provincial María Curí, de la provincia Camagüey.

PRESENTACIÓN DEL CASO

Se presenta el caso de un paciente masculino, color de piel negro, de 47 años de edad, con antecedentes de salud aparente. Acude a consulta de clasificación en abril de 2020, refiriendo que desde hacía un mes presentaba dificultad para orinar, llegando a la retención aguda de orina (RAO); para esto último en particular, se le colocó sonda uretrovesical. Manifestó, además, dificultad para defecar. Por todo lo anterior se inició estudio para diagnóstico y tratamiento.

Al examen físico se constató: piel y mucosa normales; abdomen plano, que evidenció los movimientos respiratorios, depresible y sin dolor a la palpación; regiones inguinales normales. Tacto rectal: esfínter tónico, ampolla rectal vacía, próstata aumentada de tamaño grado IV consistencia fibromuscular, superficie lisa, móvil, no dolorosa. Pene y testículos: normales.

Se realizó biopsia de próstata transrectal, la cual informó tumor benigno de vainas nerviosas mielínicas periféricas (schwannoma).

Complementarios realizados: hematocrito: 0,34%; creatinina: 102 mmol/L; glucemia: 8,6 mmol/L; LDH: 582 U/l; PSA total: 6,03 mgr/l; minicultivo: + 100 000 colonias/ml E. Coli.

Ultrasonido: vejiga de aspecto normal. Por detrás de la próstata se observó imagen T retrovesical de 60x68mm. (Fig. 1).

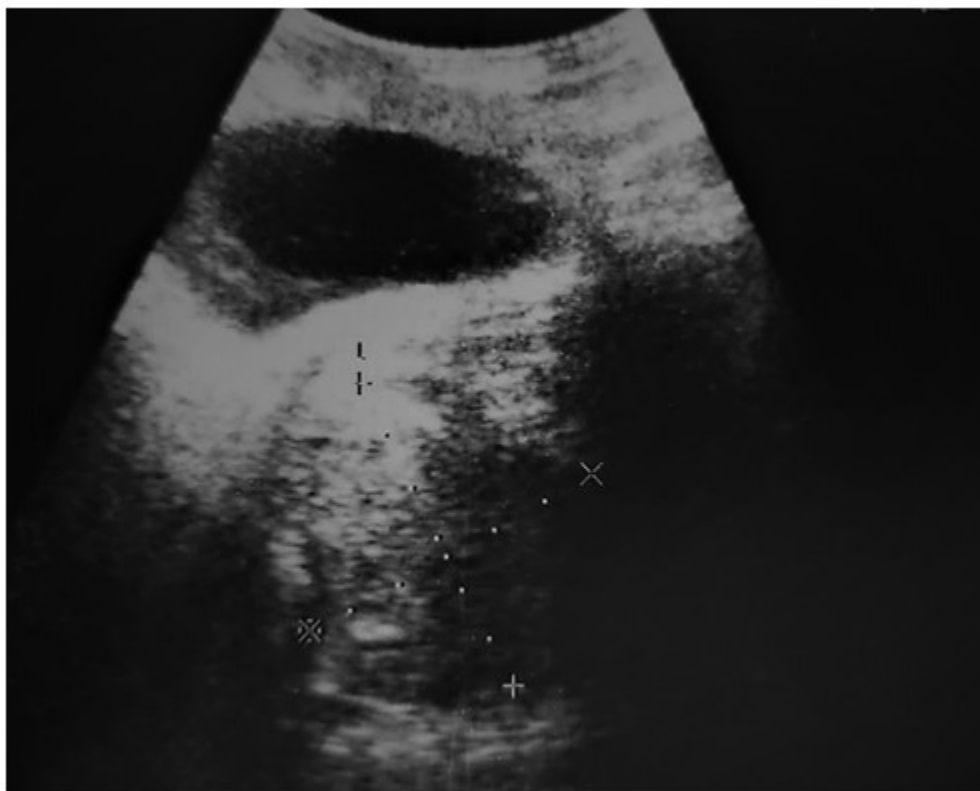

Fig. 1- Vista de imagen de ultrasonido, la cual mostró imagen tumoral retrovesical de 60x68mm por detrás de la próstata.

TAC abdominal: evidenció, por detrás de la pared vesical y anterior al recto, una imagen ocupativa de espacio, hipodensa irregular que realizaba discretamente el contraste, con calcificaciones groseras de 72x52 mm.

Recibió tratamiento quirúrgico en el Hospital Provincial Docente Oncológico María Curie, de

Camagüey. La laparotomía exploradora informó de una masa tumoral retrovesical en íntimo contacto con la pared posterior y piso vesical, sin evidencias de infiltración de está. Se realizó exéresis completa del tumor y se envió a departamento de Anatomía Patológica. El corte histológico de la muestra corroboró el diagnóstico de shwannoma retrovesical. (Fig. 2).

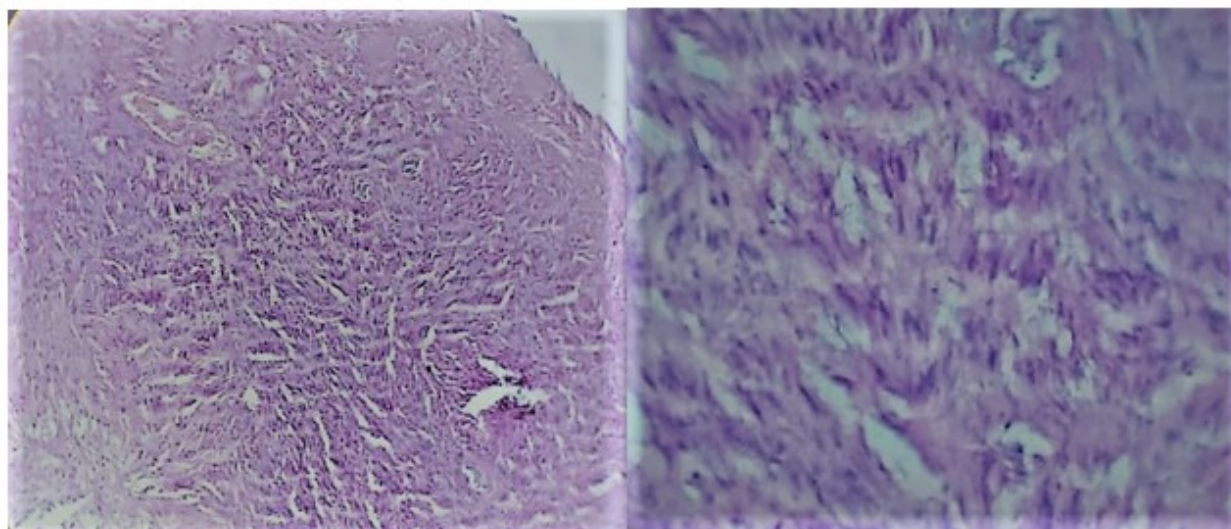


Fig. 2- Cortes histológicos que corroboraron el shwannoma.

La evolución del paciente fue favorable. Actualmente se encuentra sin tratamiento médico, en seguimiento periódico y sin presencia de recidiva.

DISCUSIÓN

Los schwannoma son tumores raros, pero deben tenerse en cuenta como diagnóstico diferencial de los tumores retroperitoneales. Casi todos son benignos, pero se han reportado casos de degeneración maligna, en especial cuando se asocian a neurofibromatosis. Su presentación clínica depende de la localización dentro del retroperitoneo, pero pueden encontrarse incidentalmente en imágenes de rutina.⁽⁶⁾

El schwannoma ha de considerarse dentro del diagnóstico diferencial de los tumores mesenquimales. Aunque es una entidad benigna, presenta potencial de malignización y se asocia con la neurofibromatosis. Dado que el retroperitoneo es un territorio flexible, estos tumores pueden alcanzar grandes tamaños sin causar síntomas, como sucede con el caso descrito, donde el diagnóstico ocurrió de forma casual, durante pruebas de imagen realizadas por otro motivo.⁽⁸⁾

El primer tumor de nervios periféricos fue descrito en 1910, y no fue hasta 1935 que Arthur Purdy Stout lo denominó neurilemoma o schwannoma, al estudiar la histogénesis e

identificar la célula de Schwann como principal elemento constituyente.⁽⁹⁾

Almeida Esquivel y colaboradores⁽¹⁾ observaron la presentación de esta patología en una mujer joven, coincidiendo con otros reportes existentes en la literatura científica, los cuales documentan una mayor incidencia en el sexo femenino, con una edad que oscila entre la segunda y quinta décadas de la vida. En el caso objeto de esta publicación, se trataba de un hombre relativamente joven. Alventosa Matéu y colaboradores⁽⁸⁾ subrayan que el tratamiento de elección para los schwannoma retroperitoneales es la resección quirúrgica con márgenes libres, dado su potencial de malignización, con bajo riesgo de recidiva, mientras que el diagnóstico definitivo se obtiene mediante el estudio histológico.

Dada la baja incidencia del schwannoma retroperitoneal, el diagnóstico preoperatorio es difícil. Su forma de presentación en el caso en cuestión fue inusual, con un cuadro clínico a predominio de síntomas del tracto urinario bajo, de manera que es importante considerarlo como diagnóstico diferencial en pacientes con dicha sintomatología.

Conflicto de intereses:

Los autores declaran que no existe conflicto de

intereses.

Contribución de los autores:

Conceptualización: Annia Rivacoba Betancourt

Análisis formal: Annia Rivacoba Betancourt, Yusnier Varona Varona y Javier Cruz Batista

Investigación: Annia Rivacoba Betancourt, Yusnier Varona Varona y Javier Cruz Batista

Redacción-borrador original: Yusnier Varona Varona

Redacción-revisión y edición: Annia Rivacoba Betancourt, Yusnier Varona Varona y Javier Cruz Batista

Financiación:

Hospital Provincial Docente Oncológico María Curie, Camagüey, Cuba.

REFERENCIAS BIBLIOGRÁFICAS

- Almeida Y, Piñón K, Varona L. Schwannoma retroperitoneal primario. Revista Electrónica Dr. Zoilo E. Marinello Vidaurreta [revista en Internet]. 2020 [cited 23 Mar 2023] ; 45 (6): [aprox. 10p]. Available from: https://revzoilomarinellosld.cu/index.php/zmv/article/view/2127/pdf_730.
- López FJ, García L, Enríquez AI, Torres HE. Schwannoma pleural que simula metástasis pleural de un carcinoma de recto. Arch Bronconeumol. 2019 ; 55 (2): 110-11.
- Minetti M, Crescenti D, Pitaco I, Gómez E, Adami C. Schwannoma retroperitoneal: Abordaje laparoscópico. Rev Argent Cir [revista en Internet]. 2019 [cited 23 Mar 2023] ; 111 (1): [aprox. 6p]. Available from: http://www.scielo.org.ar/scielo.php?script=sci_arttext&pid=S2250-639X2019000100006&lng=es.
- Dayan D, Abu Abeid S, Kuriansky J, Lahat G, Sagie B. Rare Primary Retroperitoneal Neoplasms. Isr Med Assoc J. 2020 ; 22: 53-9.
- Millán C, Ayala C. Schwannoma retroperitoneal como diagnóstico diferencial de tumor retrocavo, reporte de un caso. Rev Cirugía [revista en Internet]. 2022 [cited 23 Mar 2023] ; 74 (5): [aprox. 10p]. Available from: <https://www.revistacirugia.cl/index.php/revistacirugia/article/view/1589/637>.
- Muñoz N, Bannura G, Gallardo C, García D. Schwannoma retroperitoneal pélvico. Rev Cir. 2020 ; 72 (6): 503-4.
- Ogose A, Kawashima H, Hatano H, Ariizumi T, Sasaki T, Yamagishi T, et al. The natural history of incidental retroperitoneal schwannomas. PLoS ONE. 2019 ; 14 (4): e0215336.
- Alventosa C, Castillo A, Albert C. Schwannoma retroperitoneal. Rev Esp Enferm Dig [revista en Internet]. 2018 [cited 23 Mar 2023] ; 110 (9): [aprox. 3p]. Available from: http://scielo.isciii.es/scielo.php?script=sci_arttext&pid=S1130-01082018000900012&lng=es.
- Goyo MV, Di Giampietro L, Bolívar O, Lugo A. Schwannoma celular retroperitoneal. Reporte de un caso y revisión de la literatura. Rev Venez Oncol [revista en Internet]. 2019 [cited 23 Mar 2023] ; 28 (2): [aprox. 4p]. Available from: <https://www.redalyc.org/jatsRepo/3756/375644665009/html/index.html>.