

## PRESENTACIÓN DE CASO

# Síndrome de Hamman. Reporte de un caso

## Hamman syndrome. A case report

Oswaldo Barrios Viera<sup>1</sup> Marleny González Machín<sup>1</sup>

<sup>1</sup> Hospital General Docente Leopoldito Martínez, San José de las Lajas, Mayabeque, Cuba

**Cómo citar este artículo:**

Barrios-Viera O, González-Machín M. Síndrome de Hamman. Reporte de un caso. **Medisur** [revista en Internet]. 2023 [citado 2026 May 2]; 21(4):[aprox. 6 p.]. Disponible en: <https://medisur.sld.cu/index.php/medisur/article/view/5712>

**Resumen**

El síndrome de Hamman se caracteriza por la presencia de aire libre en el espacio intersticial del mediastino, asociado a enfisema subcutáneo. Se presenta el caso de un paciente masculino de 19 años de edad, remitido al Servicio de Cirugía General del Hospital General Docente Leopoldito Martínez, por presentar disnea de moderada intensidad, acompañada de aumento súbito de volumen del cuello y región anterior del tórax, posterior a un acceso de tos durante una crisis aguda de asma bronquial. Al examen físico se identificó enfisema subcutáneo en cuello, tórax, pared anterior del abdomen y miembros superiores. Se observó signo de Hamman positivo. Se indicó radiografía y tomografía axial computadorizada simple de tórax, que evidenció el enfisema subcutáneo y el neumomediastino. Se concluyó como un síndrome de Hamman. El tratamiento fue conservador y la evolución satisfactoria. Este síndrome es una entidad poco frecuente y autolimitada, que se presenta generalmente en pacientes jóvenes masculinos, aparentemente sanos. El diagnóstico se define por los estudios de imagenología y el tratamiento conservador es el recomendado. Se presenta este caso con el objetivo de exponer la presentación, diagnóstico y tratamiento de este síndrome.

**Palabras clave:** enfisema neumomediastínico, diagnóstico de neumomediastino, informe de casos

**Abstract**

Hamman's syndrome is characterized by the presence of free air in the interstitial space of the mediastinum, associated with subcutaneous emphysema. The case of a 19-years-old male patient, referred to the General Surgery Service of the Leopoldito Martínez General Teaching Hospital, presenting with moderate intensity dyspnea, accompanied by a sudden increase in volume of the neck and anterior region of the thorax, after a coughing fit during an acute attack of bronchial asthma is presented. The physical examination identified subcutaneous emphysema in the neck, thorax, anterior wall of the abdomen and upper limbs. A positive Hamman sign was observed. Chest X-ray and simple computed tomography were indicated, showing subcutaneous emphysema and pneumomediastinum. It was concluded as a Hamman syndrome. The treatment was conservative and the evolution was satisfactory. Hamman's syndrome is a rare and self-limiting entity that generally occurs in young, apparently healthy male patients. The diagnosis is defined by imaging studies and conservative treatment is recommended. This case is presented with the aim of exposing the presentation, diagnosis and treatment of this syndrome.

**Key words:** mediastinal emphysema, pneumomediastinum, diagnostic, case reports

**Aprobado:** 2023-04-24 10:55:01

**Correspondencia:** Oswaldo Barrios Viera. Hospital General Docente Leopoldito Martínez. San José de las Lajas. Mayabeque. Cuba. [barriosviera@infomed.sld.cu](mailto:barriosviera@infomed.sld.cu)

## INTRODUCCIÓN

El síndrome de Hamman o neumomediastino espontáneo (NME) fue descrito por primera vez en 1617 por Bourgeois. Posteriormente, Laennec, en 1819, definió esta enfermedad como un síndrome clínico específico y, en 1939, Louis Hamman lo describió como la presencia de aire en el mediastino sin que medie una causa traumática o iatrogénica.<sup>(1)</sup>

El síndrome de Hamman se caracteriza por la presencia de aire libre en el espacio intersticial del mediastino, asociado a enfisema subcutáneo. Es una enfermedad de curso benigno, autolimitada y poco frecuente.<sup>(2)</sup> Se estima que su incidencia en la población general se encuentra entre el 0,001% y el 0,01%.<sup>(3)</sup>

Se han descrito condiciones predisponentes como el asma, enfermedades pulmonares intersticiales, la enfermedad pulmonar obstructiva crónica, la bronquiectasia, quistes pulmonares, el cáncer de pulmón, neumonía por Covid-19, entre otros.<sup>(1)</sup>

Se presenta con mayor frecuencia en pacientes jóvenes del sexo masculino, que aquejan dolor torácico agudo, disnea de intensidad variable y enfisema subcutáneo. En ocasiones los síntomas son leves e inespecíficos, dificultando el diagnóstico de este síndrome.<sup>(1a)</sup>

Los estudios imaginológicos de mayor utilidad para su diagnóstico son la radiografía de tórax en posición posteroanterior y la tomografía axial computarizada (TAC) simple de tórax.<sup>(4)</sup> El tratamiento recomendado ante la presencia de este síndrome, es el conservador.<sup>(1b)</sup>

El estudio se realizó con el objetivo de exponer la presentación, diagnóstico y tratamiento de un síndrome de muy baja incidencia en los ingresos hospitalarios.

<sup>a</sup>.Prieto García DB, Díez Hernández DJ, Yáñez Castaño DS, González Donadeo DC, Verdu Seguí DA, Sagredo Barra DA. ¡Que no se te escape! Síndrome de Hamman, el gran infradiagnosticado[Internet]. Madrid: Seram; 2021[citado 23/09/2022]. Disponible en: <https://piper.espacio-seram.com/index.php/seram/index>

<sup>b</sup>.Bolaños Morales VF, Santibáñez Salgado AJ, Guadarrama Pérez C, Herrera Zamora J J, Armas Zárata JF, Santillán Doherty JP. Neumomediastino espontáneo en pacientes con COVID-19. Serie de casos. Gac Méd Méx. 2021;157(1):116-20.

## PRESENTACIÓN DEL CASO

Se informa el caso de un paciente masculino de 19 años de edad, de color de piel blanca, procedencia urbana, con antecedentes patológicos personales de asma bronquial. Fue remitido al Servicio de Cirugía General del Hospital General Docente Leopoldito Martínez, por presentar disnea de moderada intensidad, acompañado de aumento súbito de volumen del cuello y región anterior del tórax, posterior a un acceso de tos durante una crisis aguda de asma bronquial.

Durante el examen físico se identificó:

- Mucosas húmedas y normocoloreadas.
- Sistema respiratorio: expansibilidad torácica conservada en ambos hemitórax. Crepitación a la palpación en ambos hemitórax, que se extendió al cuello, miembros superiores y pared anterior del abdomen. No alteraciones a la percusión. Se auscultaron roncocallos en ambos hemitórax. Frecuencia respiratoria: 20 respiraciones por minutos. Saturación de oxígeno: 94 %.
- Sistema cardiovascular: latido de la punta no visible. Crepitación en la zona precordial. No alteraciones a la percusión. Ruidos cardiacos rítmicos, de buen tono y de baja intensidad, no soplos, signo de Hamman positivo.
- Abdomen: plano, que sigue los movimientos respiratorios, ruidos hidroaéreos presentes y normales, crepitación a la palpación superficial en la región anterior de la pared abdominal, no doloroso, no tumoración. No alteraciones a la percusión.
- Tejido celular subcutáneo: aumento de volumen y crepitación a la palpación en la región del cuello, tórax, pared anterior del abdomen y ambos miembros superiores.

Exámenes complementarios:

Hematología.

Hb: 135 g/l

Coagulograma: tiempo de sangrado 1 ½ minuto, tiempo de coagulación 8 minutos, conteo de plaquetas  $310 \times 10^9/L$

Grupo y factor: O positivo.

Leucograma: conteo total  $8.6 \times 10^9/L$ ; Polimorfo 0,69; linfocitos 0,31

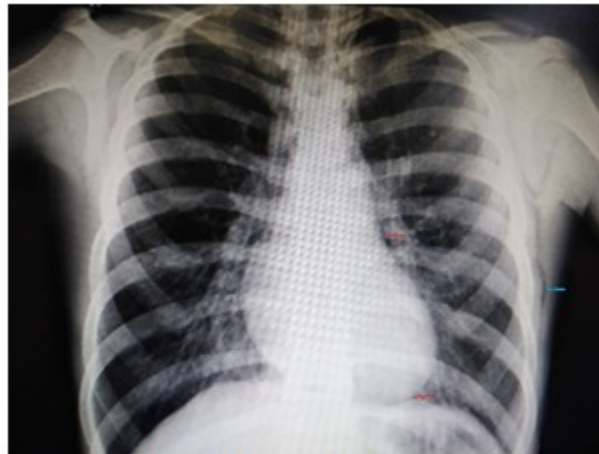Química sanguínea.

Creatinina: 108 mmol/l

Electrocardiograma: No mostró alteraciones.

Imaginología:

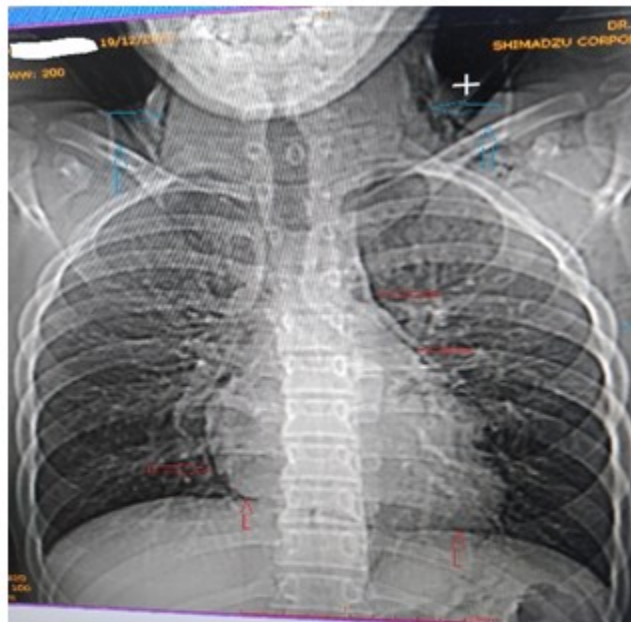
Radiografía de tórax posteroanterior de pie, en la cual se identifica imagen radiotransparente en partes blandas de la región del tórax. Línea radiotransparente que contornea la silueta cardiaca izquierda. (Fig. 1).



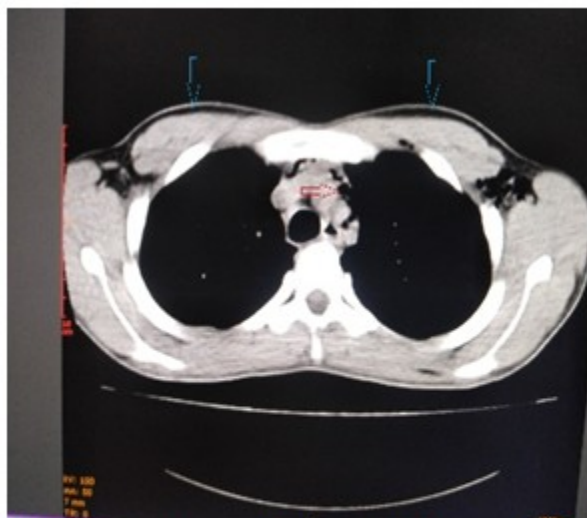
**Fig. 1.** Radiografía de tórax posteroanterior de pie. Las flechas rojas señalan el neumomediastino y la azul el enfisema subcutáneo.

Se realizó TAC simple de tórax: se identificaron imágenes compatibles con neumomediastino y

enfisema subcutáneo en partes blandas del cuello y tórax. (Fig. 2 y Fig. 3).



**Fig. 2.** Tomografía axial computarizada simple de tórax. Las flechas rojas señalan las imágenes de neumomediastino y las azules el enfisema subcutáneo.



**Fig. 3.** Tomografía axial computarizada simple de tórax con ventana mediastínica, en el cual se identifican con flechas, las imágenes de enfisema subcutáneo y neumomediastino.

Por los antecedentes, síntomas, signos y hallazgos en los estudios complementarios, se realizó el diagnóstico de síndrome de Hamman.

Se instauró tratamiento conservador con dieta libre, oxigenoterapia a 3 litros/minutos, dipirona por vía oral y aerosoles seriados.

Durante su estancia hospitalaria, el paciente evolucionó de forma satisfactoria. Los estudios imaginológicos evolutivos informaron resolución total del neumomediastino y parcial del enfisema subcutáneo.

A los ocho días de evolución, el paciente no presentó evidencia de enfisema subcutáneo, por lo que se decidió dar el alta médica y seguimiento clínico por consulta externa.

## DISCUSIÓN

El primer paciente descrito en la literatura médica, por presentar un neumomediastino asociado a enfisema subcutáneo, posterior al parto, probablemente lo realizó Simmons en 1783.<sup>(c)</sup>

El paciente que se presenta, desde el punto de vista sociodemográfico, coincide con la mayoría de los reportes en la literatura médica. Aunque clásicamente el síndrome de Hamman se diagnostica en pacientes aparentemente sanos, se han descrito comorbilidades que acompañan al mismo, tales como el asma bronquial, infecciones respiratorias, convulsiones, entre otras y como factor de riesgo la inhalación continua de drogas.<sup>(4)</sup>

Los eventos fisiopatológicos del síndrome de Hamman fueron descritos por Macklin en 1944, el cual sentenció que el aumento de las presiones intrapulmonares, va seguido de rotura alveolar y disección del aire alrededor de las vainas broncovasculares, diseminando el aire al mediastino, cavidad pleural, partes blandas de cuello, tórax, abdomen, entre otras regiones, originando el neumomediastino y el enfisema subcutáneo. El efecto Macklin se desarrolla principalmente en pacientes jóvenes, porque el intersticio es más laxo y elástico, lo cual no ocurre en el adulto mayor.<sup>(d),(e),(f)</sup>

En el paciente cuyo caso se expone, se presentó de forma clásica, como se plasma, generalmente,

en la literatura consultada.<sup>(f9)</sup> Esta forma de presentación no coincide con algunos autores, que reportaron pacientes asintomáticos o con síntomas generales días previos a la identificación del neumomediastino y alteraciones en la saturación de oxígeno.<sup>(fh),fi)</sup>

El signo de Hamman (crepitación durante la auscultación en el área esternal, sincrónica con el latido cardíaco y variable con los ciclos respiratorios y la posición del paciente, auscultado mejor con el paciente en decúbito lateral izquierdo) es característico de este síndrome, pero no patognomónico. Otros signos acompañantes son el enfisema subcutáneo, la taquicardia y la ansiedad.

Los estudios de imaginología son la regla de oro para el diagnóstico definitivo del síndrome de Hamman. La radiografía de tórax es el primer estudio que se indica con esta finalidad. También se utilizan otros estudios como la tomografía axial computarizada de tórax simple o contrastada, esta última para descartar causas secundarias de neumomediastino.<sup>(10)</sup>

La conducta en este paciente fue conservadora. La literatura consultada evidencia que el tratamiento conservador es el más utilizado ante este síndrome. Se basa, principalmente, en reposo, oxigenoterapia, analgesia, corticoides y antimicrobianos, esta última cuando está presente un proceso infeccioso.<sup>(2)</sup>

Por ser un síndrome de curso autolimitado, benigno y con escasas recidivas, una vez finalizada la fase aguda, se sugiere realizar un seguimiento clínico de forma ambulatoria,<sup>(1)</sup> lo que coincide con el caso que se presenta.

### Conflicto de intereses

Los autores declaran no tener conflictos de intereses.

### Contribuciones de los autores

Conceptualización: Osvaldo Barrios Viera, Marleny González Machín.

Visualización: Osvaldo Barrios Viera, Marleny González Machín.

Redacción del borrador original: Osvaldo Barrios Viera, Marleny González Machín.

Redacción, revisión y edición: Osvaldo Barrios Viera, Marleny González Machín.

### Financiación

Hospital General Docente Leopoldito Martínez. San José de las Lajas. Mayabeque. Cuba.

---

<sup>c</sup>García Curdi F, López-Vázquez MA, Lois-Ortega Y, Ezpeleta-Badenas R, López-Buil J, Gil-Grasa G, Vela-Gajón PL, Vallés-Varela H. Síndrome de Hamman: neumomediastino espontáneo que debuta como enfisema cervicotorácico masivo. Descripción de un caso. Rev ORL. 2019;10(2):153-6.

<sup>d</sup>Ochoa Suárez A, Batista Leyva MA, García Enríquez E, Reyes Canel O. Neumomediastino secundario a efecto Macklin: a propósito de un caso. Rev Ciencias Médicas[Internet]. 2022[citado 23/08/2020];26(4):[aprox. 5 p.]. Disponible en: [http://scielo.sld.cu/scielo.php?script=sci\\_arttext&pid=S1561-31942022000400018](http://scielo.sld.cu/scielo.php?script=sci_arttext&pid=S1561-31942022000400018)

<sup>e</sup>Carzolio Trujillo HA, Navarro Tovar F, Padilla Gómez C, Hernández Martínez I, Enrique Herrera J. Trauma contuso de tórax con neumomediastino y neumoperitoneo secundario a efecto Macklin. Reporte de un caso. Cirugía y Cirujanos. 2016;84(5): 409-14.

<sup>f</sup>Grapatsas K, Tsilogianni Z, Leivaditis V, Kotoulas S, Kotoulas C, Koletsis E, et al. Hamman's syndrome (spontaneous pneumomediastinum presenting as subcutaneous emphysema): A rare case of the emergency department and review of the literature. Respir Med Case Rep. 2017;23:63-5.

<sup>g</sup>Cobo Ruiz T, Castanedo Vázquez D, Herrán de la Gala D, Galante Mulki MJ, Julián Gómez E, Barrios López M, et al. Neumomediastino espontáneo o síndrome de Hamman: una entidad benigna aunque de difícil diagnóstico[Internet]. Madrid: Seram; 2022[citado 23/09/2022]. Disponible en: <https://www.piper.espacio-seram.com/index.php/seram/article/view/9098>

<sup>h</sup>Álvarez Domínguez EK, Ornelas Moreno JP, Valdez Moya LS. Neumomediastino espontáneo en un paciente con COVID-19. Reporte de caso. Rev Fac Med UNAM. 2022;65(1):21-5.

<sup>i</sup>López Zúñiga MA, López Zúñiga D, Martínez Colmenero J, Rodríguez Sánchez A, Gutiérrez Lara G, López Ruz MA. Neumomediastino espontáneo en pacientes con COVID-19. Emergencias (Sant Vicenç dels Horts). 2020;32(4):298-9.

## REFERENCIAS BIBLIOGRÁFICAS

1. Prieto García DB, Díez Hernández DJ, Yáñez Castaño DS, González Donadeo DC, Verdu Seguí DA, Sagredo Barra DA. Que no se te escape! Síndrome de Hamman, el gran infradiagnosticado [Internet]. Madrid: Seram; 2021. [ cited 23 Sep 2022 ] Available from: <https://piper.espacio-seram.com/index.php/seram/index>.

2. Bolaños Morales VF, Santibáñez Salgado AJ, Guadarrama Pérez C, Herrera Zamora JJ, Armas Zárate JF, Santillán Doherty JP. Neumomediastino espontáneo en pacientes con COVID-19. Serie de casos. Gac Méd Méx. 2021 ; 157 (1): 116-20.

3. García Curdi F, López-Vázquez MA, Lois-Ortega Y, Ezpeleta-Badenas R, López-Buil J, Gil-Grasa G, Vela-Gajón PL, Vallés-Varela H. Síndrome de Hamman: neumomediastino espontáneo que debuta como enfisema cervicotorácico masivo. Descripción de un caso. Rev ORL. 2019 ; 10 (2): 153-6.

4. Ochoa Suárez A, Batista Leyva MA, García Enríquez E, Reyes Canel O. Neumomediastino secundario a efecto Macklin: a propósito de un caso. Rev Ciencias Médicas [revista en Internet]. 2022 [ cited 23 Ago 2020 ] ; 26 (4): Available

from :

[http://scielo.sld.cu/scielo.php?script=sci\\_arttext&pid=S1561-31942022000400018](http://scielo.sld.cu/scielo.php?script=sci_arttext&pid=S1561-31942022000400018).

5. Carzolio Trujillo HA, Navarro Tovar F, Padilla Gómez C, Hernández Martínez I, Enrique Herrera J. Trauma contuso de tórax con neumomediastino y neumoperitoneo secundario a efecto Macklin. Reporte de un caso. Cirugía y Cirujanos. 2016 ; 84 (5): 409-14.

6. Grapatsas K, Tsilogianni Z, Leivaditis V, Kotoulas S, Kotoulas C, Koletsis E, et al. Hamman's syndrome (spontaneous pneumomediastinum presenting as subcutaneous emphysema): A rare case of the emergency department and review of the literature. Respir Med Case Rep. 2017 ; 23: 63-5.

7. Cobo Ruiz T, Castanedo Vázquez D, Herrán de la Gala D, Galante Mulki MJ, Julián Gómez E, Barrios López M, et al. Neumomediastino espontáneo o síndrome de Hamman: una entidad benigna aunque de difícil diagnóstico [Internet]. Madrid: Seram; 2022. [ cited 23 Sep 2022 ] Available from: <https://www.piper.espacio-seram.com/index.php/seram/article/view/9098>.

8. Álvarez Domínguez EK, Ornelas Moreno JP, Valdez Moya LS. Neumomediastino espontáneo en un paciente con COVID-19. Reporte de caso. Rev Fac Med UNAM. 2022 ; 65 (1): 21-5.

9. López Zúñiga MA, López Zúñiga D, Martínez Colmenero J, Rodríguez Sánchez A, Gutiérrez Lara G, López Ruz MA. Neumomediastino espontáneo en pacientes con COVID-19. Emergencias (Sant Vicenç dels Horts). 2020 ; 32 (4): 298-9.

10. Varela Patiñoa M, Torres Blanco B. Neumomediastino y enfisema subcutáneo en relación con la pandemia por SARS-CoV-2. Med Gen Fam. 2020 ; 9 (3): 162-4.