

PRESENTACIÓN DE CASO

Sarcoidosis cutánea. Presentación de un caso

Cutaneous sarcoidosis. A case report

Elizabet Fernández López¹ Adialys Acosta Rodríguez¹ Daymí Martínez Rodríguez¹ Caridad Socorro Castro¹

¹ Hospital General Universitario Dr. Gustavo Aldereguía Lima, Cienfuegos, Cienfuegos, Cuba

Cómo citar este artículo:

Fernández-López E, Acosta-Rodríguez A, Martínez-Rodríguez D, Socorro-Castro C. Sarcoidosis cutánea. Presentación de un caso. **Medisur** [revista en Internet]. 2023 [citado 2026 May 2]; 21(2):[aprox. 6 p.]. Disponible en: <https://medisur.sld.cu/index.php/medisur/article/view/5471>

Resumen

La sarcoidosis es una enfermedad granulomatosa sistémica de causa desconocida, con mayor prevalencia en el sexo femenino, entre los 20 a 40 años de edad; caracterizada por la formación de granulomas no caseificantes en distintos órganos. La afectación cutánea de forma exclusiva es rara, pues se describe solo en el 4-5 % de los pacientes, ya que las lesiones en piel pueden aparecer antes o después del compromiso sistémico, o bien coincidir con este. Se presenta el caso de una paciente de 35 años con lesiones en piel de cuatro años de evolución. Considerando el cuadro clínico y la histopatología, se concluyó con el diagnóstico de sarcoidosis cutánea, crónica y asintomática. Se trata de una enfermedad muy polimorfa en sus manifestaciones cutáneas, lo cual la convierte en una gran simuladora, y su diagnóstico constituye un reto para el dermatólogo.

Palabras clave: Sarcoidosis, enfermedad granulomatosa crónica, enfermedades de la piel

Abstract

Sarcoidosis is a systemic granulomatous disease of unknown cause, with a higher prevalence in females, between 20 and 40 years of age; characterized by the formation of non-caseating granulomas in different organs. Exclusive skin involvement is rare, as it is described in only 4-5% of patients, since skin lesions may appear before or after systemic involvement, or coincide with it. The case of a 35-years-old patient with skin lesions of four years of evolution is presented. Considering the clinical case and histopathology, the diagnosis of chronic and asymptomatic cutaneous sarcoidosis was concluded. It is a very polymorphic disease in its skin manifestations, which makes it a great simulator, and its diagnosis constitutes a challenge for the dermatologist.

Key words: Sarcoidosis, granulomatous disease, chronic, skin diseases

Aprobado: 2022-08-18 15:50:58

Correspondencia: Elizabet Fernández López. Hospital General Universitario Dr. Gustavo Aldereguía Lima. Cienfuegos elizabetf175@gmail.com

INTRODUCCIÓN

La sarcoidosis es una enfermedad granulomatosa sistémica de causa desconocida, que puede aparecer en todas las poblaciones y etnias humanas, con mayor prevalencia en el sexo femenino y en pacientes entre los 20 a 40 años de edad. Puede afectar a casi todo el organismo, fundamentalmente a los pulmones y ganglios intratorácicos, y son frecuentes las manifestaciones oculares, cutáneas y hepáticas.⁽¹⁾

La heterogeneidad de las formas clínicas, la ausencia de criterios diagnósticos precisos, la falta de especificidad de algunas manifestaciones y la escasa sensibilidad de las pruebas diagnósticas dificultan su enfoque etiopatogénico.⁽²⁾

Estudios consultados plantean que se trata de una respuesta inmunitaria a exposición de factores ambientales en individuos genéticamente predisuestos.⁽³⁾

La afectación cutánea de forma exclusiva es rara, ya que se describe solo en el 4-5 % de los pacientes, aunque se debe tener en cuenta que las lesiones cutáneas de sarcoidosis pueden aparecer antes o después del compromiso sistémico, o bien coincidir con este.⁽⁴⁾ Además, a nivel de la piel las lesiones presentan un polimorfismo clínico y pueden ser asintomáticas, lo cual dificulta el diagnóstico, por lo que el estudio histopatológico de estas es indispensable. La biopsia de las lesiones de la piel o los ganglios linfáticos representa un mejor criterio para el diagnóstico de sarcoidosis.^(5,6)

El curso de esta enfermedad es variable, pues en muchos casos tiende a la cronicidad.⁽¹⁾

Se considera de interés la publicación de este caso, debido a la baja incidencia de sarcoidosis con afectación cutánea exclusiva.

PRESENTACIÓN DEL CASO

Se presenta el caso de una paciente femenina de 35 años, ama de casa, con antecedentes de salud aparente, que venía presentando lesiones en piel de más de cuatro años de evolución, por lo cual fue atendida en múltiples ocasiones con diferentes impresiones diagnósticas (dermatitis de contacto, dermatitis seborreica, xantomas eruptivos, verrugas planas), motivo por el que llevó tratamiento, sin mejoría. Refirió que en todo ese tiempo tuvo períodos sin lesiones en piel, pues en ocasiones desaparecían espontáneamente para luego reaparecer.

Cuando fue examinada, llevaba dos meses con las lesiones, las cuales se habían incrementaron en número y tamaño, y aunque eran asintomáticas le preocupaba su extensión.

Examen físico reveló lesiones papulares eritematosas, traslúcidas, algunas infiltradas, con tendencia a agruparse formando placas, distribuidas en la parte superior de la espalda. Estas lesiones a la diascopia tomaban un aspecto similar al de la "jalea o gelatina de manzana" (un color rosa bronceado permanecía en las lesiones después de la compresión con un portaobjetos de vidrio). (Fig. 1, Fig. 2 y Fig. 3).

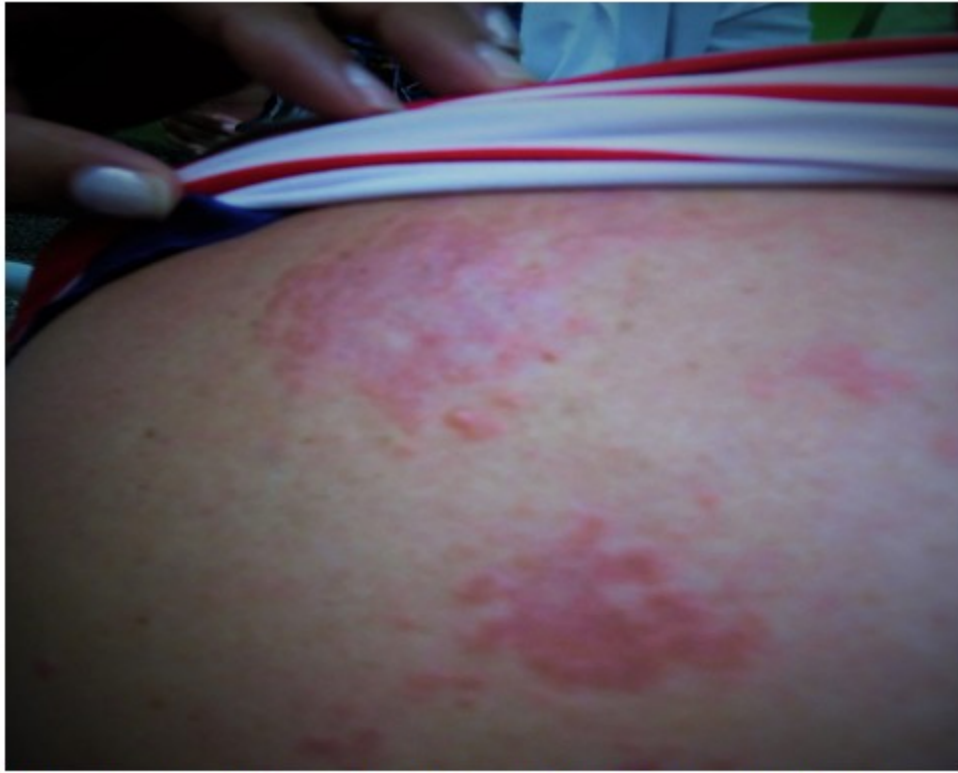

Fig. 1- Lesiones papulares eritematosas, translúcidas e infiltradas.

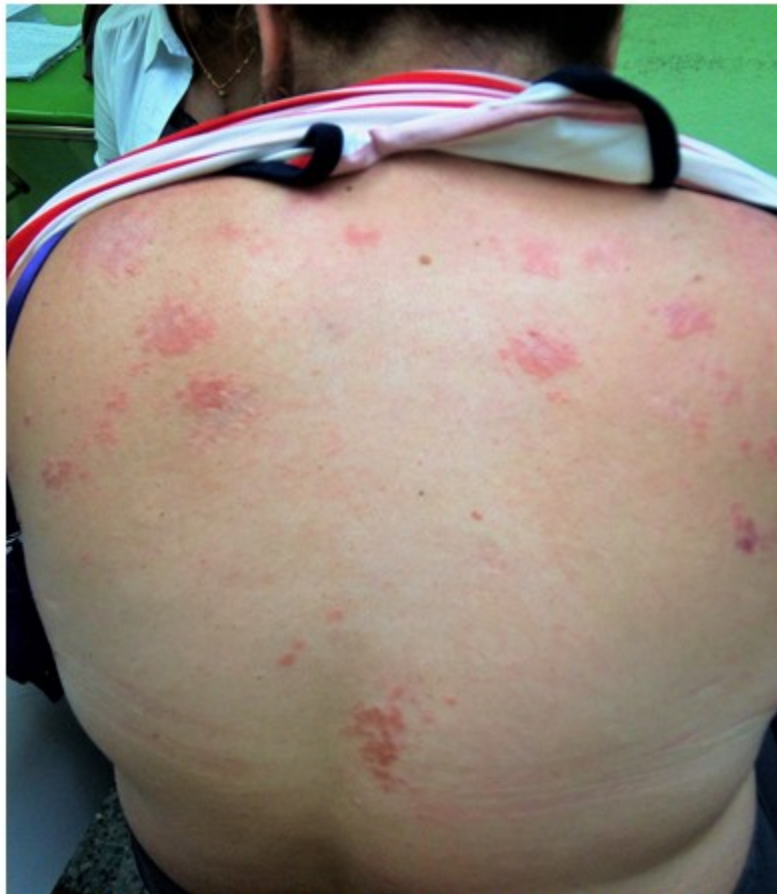

Fig. 2- Las lesiones mostraban tendencia a agruparse, formando placas, distribuidas en la parte superior de la espalda.

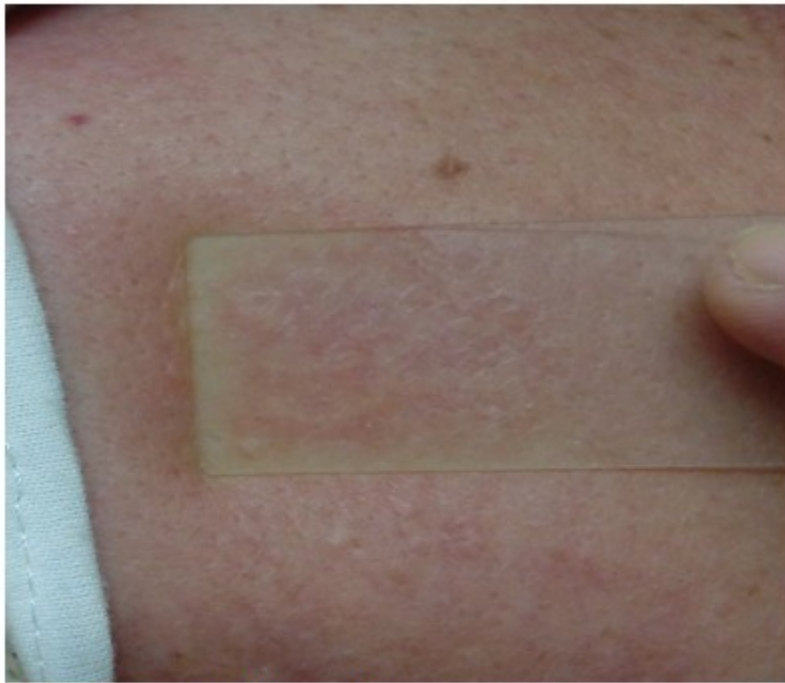


Fig. 3- A la diascopia tomaron un aspecto en “jalea o gelatina de manzana”.

Con la impresión diagnóstica de sarcoidosis, se decidió realizar una biopsia de piel para estudio

histopatológico. Este confirmó el diagnóstico de sarcoidosis. (Fig. 4).

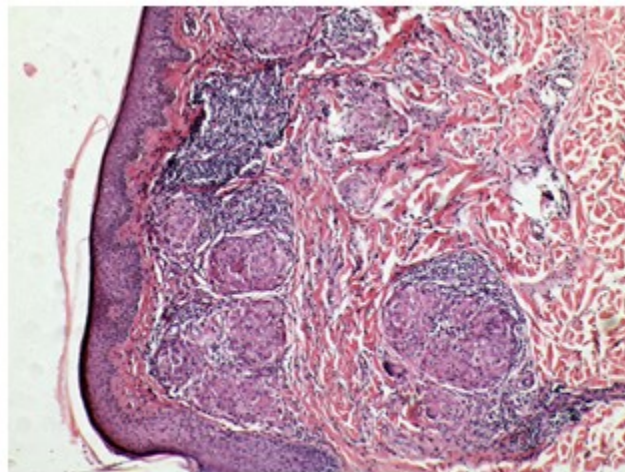


Fig. 4- Granulomas “desnudos”, no caseificantes (no necrotizantes).

Con este resultado se indicaron exámenes complementarios: hemoquímica completa, rayos X de tórax, ultrasonido abdominal, evaluación cardiovascular, respiratoria y oftalmológica; e interconsulta con Medicina Interna para descartar afectación sistémica.

Todos los complementarios tuvieron resultados dentro de parámetros normales, y las evaluaciones no aportaron afectación de otro órgano.

Se mantiene a la paciente con tratamiento a base de esteroides tópicos, seguimiento y evaluaciones multidisciplinarias periódicas.

DISCUSIÓN

La sarcoidosis es una enfermedad sistémica caracterizada por la formación de granulomas no caseificantes en distintos órganos. Afecta fundamentalmente el pulmón (90 %), pero puede comprometer la piel en un 20-35 % de los casos.⁽⁷⁾

La afectación cutánea al inicio de la enfermedad suele ser la más común, y constituye la primera manifestación en más del 50-80% de los casos, por lo que el estudio histopatológico de estas lesiones permite un diagnóstico temprano, pudiendo ser un signo precoz de una probable afectación sistémica asintomática (9-37 %).^(7,8)

En la piel las lesiones se clasifican en específicas, si la biopsia muestra granulomas no necrotizantes; o en inespecíficas, si constituyen un proceso inflamatorio reactivo en ausencia de granulomas. Como lesiones cutáneas específicas, frecuentemente asintomáticas, se describen: lupus pernicio, papular, nodular, maculo-papular, en placas, forma subcutánea o Enfermedad de Darier-Roussy, cicatrizal. El compromiso del cuero cabelludo provoca alopecia y también pueden darse alteraciones ungueales. Las inespecíficas agrupan el eritema nudoso (10-25 %), eritema multiforme, prúrigo, calcinosis cutis y otras manifestaciones atípicas: ictiosiformes, eritrodérmica, ulcerada, morfeiforme, tipo foliculitis, psoriasiformes, lesiones verrugosas, eritema figurado, hipopigmentadas, eritema palmar, placas tipo lupus discoide, lesiones que simulan lepra tuberculoide, similares a liquen nítido y edema de miembros inferiores.^(2,9)

En la sarcoidosis crónica se pueden observar lesiones cutáneas aisladas en ausencia de afectación sistémica, y estas pueden persistir en un 93 % de los casos después de los primeros

dos años de la enfermedad.⁽⁸⁾

En el caso presentado, con ayuda del cuadro clínico, la histopatología y los exámenes complementarios realizados, fue suficiente para realizar el diagnóstico de sarcoidosis cutánea crónica.

La forma cutánea más común de sarcoidosis es la papular.⁽¹⁾ En un estudio que aborda este tema, la forma clínica maculo-papular fue la más relacionada con clínica exclusivamente cutánea, y la mayoría de los pacientes estudiados desarrollaron un solo tipo de forma clínica, coexistiendo varios tipos de lesiones en el 20 % de los casos.⁽⁷⁾

Como la sarcoidosis suele remitir de manera espontánea, y el tratamiento puede producir efectos colaterales, no es obligatorio tratar la enfermedad. Se han venido utilizando los corticoides, en dependencia de la afectación sistémica y la presencia de daño orgánico progresivo. En los casos que solo presentan lesiones cutáneas resultan útiles los glucocorticoides tópicos.⁽¹⁰⁾

La sarcoidosis es muy polimorfa en sus manifestaciones cutáneas, lo que la convierte en una gran simuladora, y su diagnóstico constituye un reto para el dermatólogo; de hecho, la paciente llevaba cuatro años con lesiones en piel, con varios dictámenes médicos y tratamientos, sin obtener solución. El estudio de las lesiones de piel permite identificar la entidad precozmente, y puede ayudar a prever una posible afectación sistémica concomitante o posterior, mejorando el pronóstico de la enfermedad.

Conflicto de intereses:

Los autores declaran que no existe conflicto de intereses.

Contribución de los autores:

Conceptualización: Elizabet Fernández López

Análisis formal: Elizabet Fernández López, Adialys Acosta Rodríguez

Investigación: Elizabet Fernández López, Adialys Acosta Rodríguez, Daymí Martínez Rodríguez, Caridad Socorro Castro

Redacción-borrador original: Elizabet Fernández

López

Redacción-revisión y edición: Elizabet Fernández López, Adialys Acosta Rodríguez, Daymí Martínez Rodríguez, Caridad Socorro Castro

Financiación:

Los autores no recibieron financiación.

REFERENCIAS BIBLIOGRÁFICAS

1. Goldsmith L, Katz S, Gilchrest B, Paller A, Leffell D, Wolff K. Dermatología en Medicina General. Tomo II. 8va. ed. México: Editorial Médica Panamericana; 2017. p. 1869-79.
2. Chavarriaga A, López JE, Mesa MA, Velásquez CJ. Sarcoidosis: muchas caras, una enfermedad. Revisión narrativa de la literatura. Iatreia [revista en Internet]. 2019 [cited 23 Ago 2022] ; 32 (3): [aprox. 12p]. Available from: http://www.scielo.org.co/scielo.php?script=sci_arttext&pid=S0121-07932019000300191.
3. Alomá D, Hernández J, García V. Sarcoidosis: presentación de un caso y revisión de la literatura. Finlay [revista en Internet]. 2016 [cited 23 Ago 2022] ; 6 (3): [aprox. 6p]. Available from: http://scielo.sld.cu/scielo.php?script=sci_abstract&pid=S2221-24342016000300008&lng=es&nrm=iso.
4. Angulo G, Koss R, Quesada A. Principales Manifestaciones Extrapulmonares de la Sarcoidosis. Revista Electrónica de Portales Médicos [revista en Internet]. 2020 [cited 23 Ago 2022] ; 15 (14): [aprox. 20p]. Available from: <https://www.revista-portalesmedicos.com/revista-medica/principales-manifestaciones-extrapulmonares-de-la-sarcoidosis/>.
5. Soto N, Peters J, Nambiar AM. Diagnosis and Management of Sarcoidosis. Am Fam Physician [revista en Internet]. 2016 [cited 23 Ago 2022] ; 93 (10): [aprox. 13p]. Available from: <https://www.aafp.org/afp/2016/0515/p840.html>.
6. Ramírez MA, Ramos CC, de la Rocha IV, García M, Murillo C, Bellón M. Sarcoidosis cutánea: el preámbulo de una enfermedad sistémica paucisintomática. Reumatol Clín [revista en Internet]. 2015 [cited 23 Ago 2022] ; 11 (6): [aprox. 17p]. Available from: <https://www.sciencedirect.com/science/article/pii/S1699258X15000297>.
7. Aldama A, Aldama JG. Sarcoidosis con compromiso cutáneo casuística del Servicio de Dermatología del Hospital Nacional- período 2010-2020. ANALES [revista en Internet]. 2021 [cited 23 Ago 2022] ; 54 (3): [aprox. 19p]. Available from: <https://revistascientificas.una.py/index.php/RP/article/view/2311/2154>.
8. González M, Pérez ND, Roque L, Alfonso Y. Sarcoidosis cutánea: preámbulo de la enfermedad sistémica. Rev Cuba Reumatol [revista en Internet]. 2021 [cited 23 Ago 2022] ; 23 (2): [aprox. 8p]. Available from: http://scielo.sld.cu/scielo.php?script=sci_arttext&pid=S1817-59962021000200010&lng=es.
9. García MI, Santos S, Bernavente FC, Moneva LM, Sanchis C, Mateu A. Las mil y una caras de la sarcoidosis. Piel. 2017 ; 32 (6): 323-9.
10. Reales J, González T, Oronoz M, Civale C, Gómez J, Haas E. Buena respuesta a tratamiento con triamcinolona en Sarcoidosis Cutánea. Rev Argent Dermatol [revista en Internet]. 2020 [cited 23 Ago 2022] ; 101 (4): [aprox. 8p]. Available from: http://www.scielo.org.ar/scielo.php?script=sci_arttext&pid=S1851-300X2020000400071&lng=es.