

PRESENTACIÓN DE CASO

Osteomielitis crónica como evidencia de una fuente de sepsis no controlada. Presentación de un caso

Chronic osteomyelitis as evidence of a source of uncontrolled sepsis. A case report

Ariel Efrén Uriarte Méndez¹ Jorge L. Capote Padrón¹ José Julio Requeiro Molina¹ Lioby Kauteks Pardiñas de León¹

¹ Hospital Pediátrico Universitario Paquito González Cueto, Cienfuegos, Cienfuegos, Cuba

Cómo citar este artículo:

Uriarte-Méndez A, Capote-Padrón J, Requeiro-Molina J, Pardiñas-de-León L. Osteomielitis crónica como evidencia de una fuente de sepsis no controlada. Presentación de un caso. **Medisur** [revista en Internet]. 2022 [citado 2026 May 2]; 20(4):[aprox. 6 p.]. Disponible en: <https://medisur.sld.cu/index.php/medisur/article/view/5455>

Resumen

La sepsis y el shock séptico son problemas importantes de salud, que afectan a millones de personas en todo el mundo y tienen una elevada letalidad. El control de la fuente de infección es uno de los aspectos fundamentales para lograr el éxito en el tratamiento. Una vez sospechada la sepsis como síndrome, se deben realizar todas las pruebas para identificar el sitio primario de origen y recurrir a los equipos de especialistas necesarios. El objetivo de este trabajo es transmitir las experiencias derivadas de la atención de una lactante cuyo diagnóstico de shock séptico se hizo de manera retrospectiva al descubrir osteomielitis crónica del extremo distal del fémur derecho como fuente primaria de infección no diagnosticada. La paciente se recibió en la unidad de cuidados intensivos pediátricos con disfunción de varios órganos. El diagnóstico se enfocó al principio hacia una miocarditis aguda viral, pero cuatro semanas después se diagnosticó una osteomielitis con criterios de cronicidad. El análisis retrospectivo hizo descartar el diagnóstico anterior y plantear una osteomielitis aguda como desencadenante de un shock séptico, cuadro de inicio solapado, pero que casi comprometió la vida de la paciente. En presencia de un cuadro sospechoso de sepsis se debe buscar de forma exhaustiva la presencia de una fuente de infección. Dada su frecuencia, la osteomielitis hematogena aguda debe ser tenida en cuenta.

Palabras clave: osteomielitis, sepsis, informes de casos

Abstract

Sepsis and septic shock are major health problems that affect millions of people worldwide and have a high lethality. The infection source control is one of the fundamental aspects to achieve success in treatment. Once sepsis is suspected as a syndrome, all tests should be performed to identify the primary site of origin and the necessary specialist teams should be used. The objective of this work is to transmit the experiences derived from the care of an infant whose diagnosis of septic shock was made retrospectively when chronic osteomyelitis of the distal end of the right femur was discovered as a primary source of undiagnosed infection. The patient was admitted to the pediatric intensive care unit with multi-organ dysfunction. The diagnosis initially focused on acute viral myocarditis, but four weeks later osteomyelitis was diagnosed with chronicity criteria. The retrospective analysis ruled out the previous diagnosis and suggested acute osteomyelitis as the cause for septic shock, a clinical picture that began in a hidden way, but which almost compromised the patient's life. In the presence of a suspicious case of sepsis, the presence of a source of infection should be exhaustively searched. Given its frequency, acute hematogenous osteomyelitis should be taken into account.

Key words: osteomyelitis, sepsis, case reports

Aprobado: 2022-05-17 11:03:40

Correspondencia: Ariel Efrén Uriarte Méndez. Hospital Pediátrico Universitario Paquito González Cueto. Cienfuegos, Cuba. arieluriarte@hosped.cfg.sld.cu

INTRODUCCIÓN

La sepsis es una disfunción orgánica potencialmente mortal causada por una respuesta desregulada del huésped a la infección.⁽¹⁾

La sepsis y el shock séptico son problemas importantes de salud, que afectan a millones de personas en todo el mundo cada año y producen una elevada mortalidad que va desde un 16 a un 25 % de los afectados.⁽²⁾

De acuerdo a trabajos publicados en Estados Unidos de América, se estima que ocurren 22 casos de sepsis infantil por cada 100 000 niños y 2202 casos de sepsis neonatal por cada 100 000 nacidos vivos, lo que se traduce en 1,2 millones de casos de sepsis infantil por año.⁽³⁾

Fuentes españolas estiman una incidencia de sepsis de 22-60 casos/100 000 niños, la cual es mucho más alta en menores de 1 año (500-900/100 000) y disminuye posteriormente (20/100 000). Así, los pacientes neonatales suponen más de un 33 % del total y los menores de 1 año, un 48-66 %. La mortalidad hospitalaria global es de un 1-7 % en el caso de sepsis sin disfunción orgánica y de un 9-26 % en caso de sepsis grave. De los pacientes ingresados en una unidad de cuidados intensivos pediátricos (UCIP) aproximadamente un 8-23 % tienen sepsis.⁽⁴⁾

El tratamiento temprano aumenta la supervivencia de manera significativa. Las intervenciones potenciales que dependen del tiempo de intervención han sido bien estudiadas: tratamiento antimicrobiano urgente, control del foco infeccioso, resucitación con líquido intravenoso, apoyo vasoactivo, control del medio interno, nutrición y ventilación mecánica invasiva, entre otras.⁽⁵⁾

El control de la fuente de infección es uno de los aspectos fundamentales para lograr el éxito en el tratamiento de la sepsis. Una vez sospechada la sepsis como síndrome, se deben realizar todas las pruebas para identificar el sitio primario de origen y recurrir a los equipos de especialistas necesarios. Así está reflejado en el documento "Campaña internacional sobrevivir a la sepsis. Manejo de la sepsis en el niño" publicado en 2020.⁽⁶⁾

En la UCIP de la provincia de Cienfuegos, existe una incidencia elevada de sepsis que tiene como fuente de infección los tejidos blandos y huesos, si se compara con otras localizaciones. También resulta elevada la frecuencia de estos tejidos

como foco primario de infección, si se comparan con publicaciones de otras provincias del país.⁽⁷⁾ Sin embargo, la presencia de una osteomielitis hematógena aguda subclínica nunca se había reportado.

El caso que se presenta fue una lactante que se recibió en la UCIP con disfunción de varios órganos. El diagnóstico se enfocó al principio hacia una miocarditis aguda viral, pero cuatro semanas después, luego de haber tenido una evolución favorable, aunque no total, se diagnosticó una osteomielitis con criterios de cronicidad. El análisis retrospectivo hizo descartar el diagnóstico anterior y plantear una osteomielitis aguda como desencadenante de un shock séptico, cuadro de inicio solapado, pero que casi comprometió la vida del paciente. Dado lo poco frecuente de este evento, y por la importancia que tiene la sepsis debido a su alta mortalidad, el equipo médico decidió transmitir las experiencias recibidas.

El presente estudio fue aprobado por el Consejo Científico de la institución. La investigación se realizó conforme a los principios de la ética médica, la Declaración de Helsinki y las normas éticas institucionales y nacionales vigentes.

Los datos fueron obtenidos solo con carácter investigativo. Los resultados no hacen alusión específica a ningún paciente ni se usarán con otro fin que no sea el científico. No se usaron fotos ni ningún otro elemento de identidad personal.

PRESENTACIÓN DEL CASO

Lactante de dos meses de edad, femenina, con antecedentes de embarazo gemelar y parto prematuro a las 35 semanas, con peso al nacer de 2250 gramos, pero sin complicaciones en el período neonatal. Tiene historia de un ingreso por diarreas al mes de edad, con una evolución favorable.

La paciente fue traída al Servicio de Urgencias porque presentaba desde hacía dos días, tos, dificultad respiratoria y temperatura de 37-37.5 ° C, una o dos veces al día. Se le realizó un test rápido de anticuerpos para COVID-19 que resultó positivo, por lo que se indicó radiografía de tórax que no evidenció alteraciones. La saturación por oximetría de pulso fue normal, por tanto, la enfermedad se interpretó como una COVID-19 leve con forma clínica de bronquiolitis, y se ingresó en sala de aislamiento para estos casos.

Se realizaron análisis de laboratorio el primer día de ingreso, que arrojaron los siguientes resultados:

Gasometría: PH: 7.29, PCO₂: 27.5 mmHg, HCO₃: 14.7 mmol/L EB: -12.5 mmol/L, PO₂: 116.9 mmHg.

Ionograma: Na: 141.3 mmol/L, K: 4.02 mmol/L, CL: 111.8 mmol/L.

Hemograma: Hb: 75 g/L, hematocrito: 0.24, leucocitos totales: 16 X 10⁹/L (segmentados 57 %, linfocitos 42 %, eosinófilos 1 %).

Coagulograma: INR: 1.5, tiempo de sangrado: 1 minuto y tiempo de coagulación: 8 minutos.

Otros estudios: TGO: 86 UI/L, creatinina: 57.2 µmol/L /L, glucemia: 5.1 mmol/L, bilirrubina total: 142 µmol/L /L, (directa: 119.9 µmol/L /l e indirecta: 4.6 µmol/L), proteína C reactiva (PCR): 12 mg/L.

A las 24 horas de ingreso llegó positiva la prueba de reacción de la reverso transcriptasa y de la reacción en cadena de la polimerasa en tiempo real (rRT-PCR) para COVID-19, pero a las 72 horas se repitió y fue negativa.

Durante los primeros tres días la paciente se mantuvo con polipnea ligera pero con auscultación negativa, con estado general normal y tomando bien los alimentos. No presentó fiebre. Pero al cuarto día de estaba en sala convencional, tuvo un empeoramiento clínico progresivo caracterizado por incremento de la polipnea y deterioro de la coloración. Con esta situación clínica se decidió su transferencia para la UCIP. Llegó a dicha unidad con insuficiencia respiratoria y mala situación hemodinámica, motivo por el cual se intubó y se ventiló mecánicamente. Se inició apoyo inotrópico con adrenalina a 0,15 µg/kg/minuto.

Se repitieron los análisis de laboratorios que mostraron signos de disfunción hepática como

hiperbilirrubinemia ligera y prolongación del tiempo de protrombina. No se observaron otras disfunciones de órganos.

Dado que el ecocardiograma realizado en ese momento mostró disfunción sistólica de ventrículo izquierdo, con una fracción de eyección del 30 %, se valoró el posible diagnóstico de una miocarditis aguda viral. Las limitaciones tecnológicas impidieron confirmar este diagnóstico y tener una apreciación más clara sobre una infección bacteriana, al no disponer de marcadores séricos como troponina y procalcitonina, ni de estudios de imagen como resonancia magnética nuclear cardíaca. Por tanto, se trató solamente con apoyo inotrópico con adrenalina y milrinona (esta última añadida al tercer día de evolución), y antibioticoterapia orientada de manera empírica (ceftriaxona y vancomicina).

Después de tres días en estado crítico, la paciente tuvo una mejoría progresiva y fueron suspendidas las drogas vasoactivas y la ventilación mecánica. Los antibióticos fueron retirados a los 10 días y se transfirió a sala de pediatría general. Posteriormente comenzó con fiebre, sin que se precisara la causa. Dos semanas más tarde regresó nuevamente a cuidados intensivos por sospecha de sepsis intrahospitalaria, debido a que presentaba taquicardia ligera; no obstante, la analítica y los hemocultivos fueron negativos.

La evolución en la UCIP se caracterizó por polipnea y taquicardia ligeras, sin otras alteraciones, pero a las 48 horas se descubrió aumento discreto de volumen del muslo derecho y se solicitó valoración por ortopedia. Fueron realizadas radiografía y ecografía del miembro afectado donde se observaron signos evidentes de osteomielitis crónica.

En la radiografía se observó fractura a nivel de la metáfisis distal del fémur derecho que se interpretó como patológica. (Fig 1).

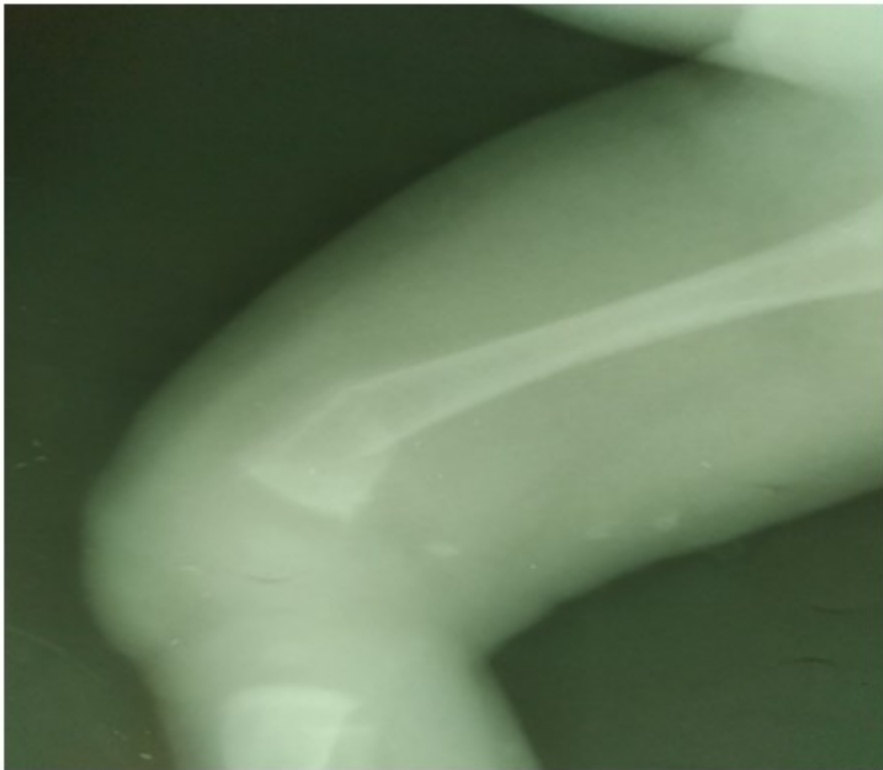


Fig. 1. Radiografía que muestra fractura metafisiaria distal del fémur derecho.

La ecografía también mostró solución de continuidad típica de fractura, reacción perióstica

y hueso de neoformación, que avalaban el proceso crónico. (Fig. 2).

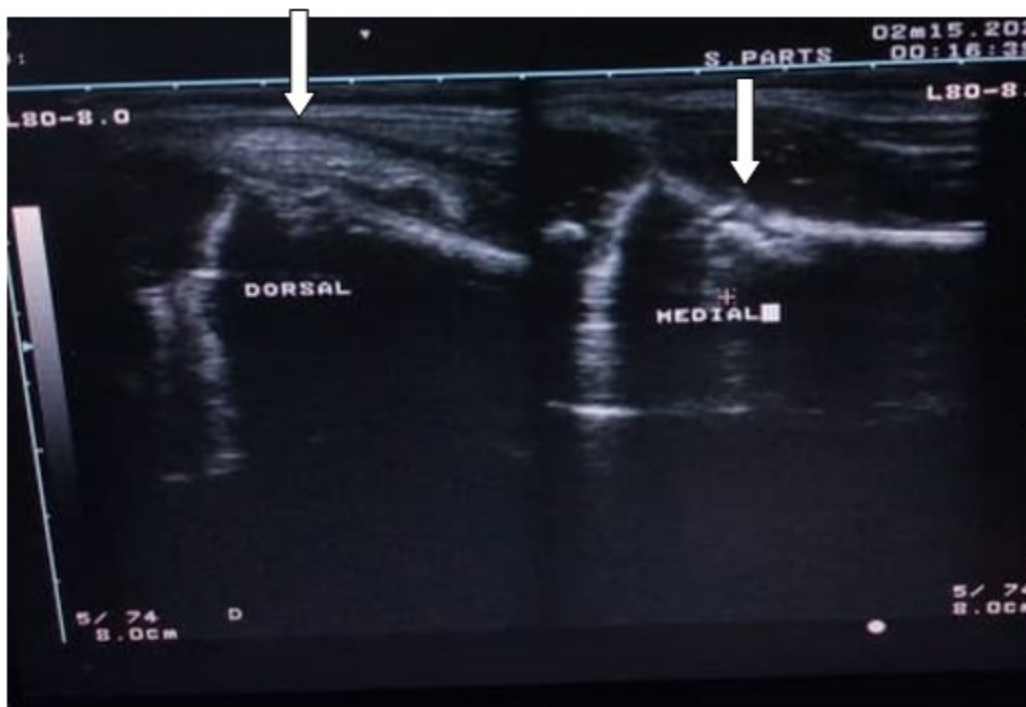


Fig. 2. Imagen de ecografía que revela solución de continuidad, hueso de neoformación y reacción perióstica en la metáfisis distal del fémur derecho, lo cual sugiere fractura patológica secundaria a osteomielitis crónica.

Ante la sospecha de una fuente de infección, se perforó con trocar a nivel de la metáfisis afectada y se extrajeron 5 ml de pus amarillento sanguinolento. Una vez confirmado el diagnóstico se comenzó tratamiento intravenoso con cefipime asociado a linezolid. El cultivo de la secreción fue positivo a *Escherischia coli*, sensible a cefipime, por lo que no fue necesario modificar el tratamiento. No se suspendió el linezolid para actuar con cautela, debido a la elevada frecuencia de *Staphylococcus aureus* como causa de osteomielitis. Las curas siguientes no mostraron presencia de secreción. A partir de este momento se observó una mejoría definitiva. En estos momentos la paciente está en seguimiento por consulta con evolución favorable.

DISCUSIÓN

El caso presentado aporta una experiencia que merece ser debatida. La presentación de la osteomielitis hematógena aguda de forma subclínica impidió hacer una valoración

adecuada del tratamiento antimicrobiano. Este fue indicado de forma empírica porque debido al cuadro de gran gravedad, la sepsis era uno de los planteamientos diagnósticos. Ante la ausencia de cultivos negativos, clínica sugestiva de infección bacteriana y de marcadores séricos positivos, el diagnóstico se enfocó en una miocarditis aguda, fundamentalmente porque los hallazgos ecocardiográficos fueron bastante elocuentes. La decisión de usar antimicrobianos fue empírica y casualmente acertada, aunque estos no se extendieron más allá de los 14 días como hubiera ocurrido de haberse diagnosticado osteomielitis. La enfermedad, entonces, siguió su curso solapado evolucionando hacia la forma crónica.

La osteomielitis es una de las infecciones bacterianas invasivas más comunes de la niñez. Estudios en los Estados Unidos sugirieron que la osteomielitis se presenta aproximadamente en 6 de cada 1000 ingresos hospitalarios, con una incidencia creciente. La osteomielitis hematógena aguda, la forma más frecuente de la

enfermedad en pediatría, a menudo se asocia con la necesidad de hospitalización, procedimientos quirúrgicos y diagnósticos invasivos, así como a un curso prolongado de terapia antimicrobiana.⁽⁸⁾

Aunque el organismo más común que infecta los huesos es el *Staphylococcus aureus*, seguido por los patógenos respiratorios *Kingella kingae*, *Streptococcus pyogenes* y *Streptococcus pneumoniae*, existen series donde hasta el 60 % de los casos en bebés menores de 4 meses, el agente causal se relaciona con la flora materna, fundamentalmente *Escherichia coli* y *Streptococcus* beta hemolítico del grupo B.⁽⁹⁾

Lo acontecido con este caso es así mismo presentado en la literatura. La osteomielitis puede ser difícil de detectar clínicamente ya que los síntomas, el examen físico y los hallazgos de laboratorio, pueden ser engañosos en la presentación, variables e inespecíficos.^(10,11) Los recién nacidos y los bebés pequeños pueden no tener síntomas característicos lo que muchas veces retrasa el diagnóstico y favorece las complicaciones como sepsis, osteomielitis crónicas, fracturas, entre otras.⁽¹²⁾

Las imágenes radiológicas y de la ecografía despejaron las dudas sobre el origen del proceso. Estas imágenes se obtuvieron cuatro semanas después de haber asistido a la paciente en fase de shock, y sugirieron osteomielitis crónica. Esta se considera cuando los síntomas persisten más de un mes a pesar del tratamiento y se caracteriza por esclerosis ósea, reacción perióstica que lleva a engrosamiento de la cortical, anomalías bien definidas de los tejidos blandos y algunas veces sequestro óseo. Se puede formar nuevo hueso alrededor del hueso muerto, formando un involucro óseo, el cual puede ser perforado por un tracto sinusal (cloaca), a través del cual sale la infección hacia los tejidos blandos circundantes y finalmente a la piel. Puede existir solapamiento de los hallazgos radiológicos entre la osteomielitis subaguda y crónica en algunas ocasiones.⁽¹³⁾

El diagnóstico de osteomielitis crónica hizo ubicar el inicio de todo el proceso mórbido desde el momento del ingreso hospitalario. La polipnea, febrícula, taquicardia y acidosis metabólica, se debieron muy probablemente a sepsis, la cual pasó inadvertida al no presentarse los síntomas más clásicos como cambios mentales y trastornos de la perfusión. Además, los exámenes complementarios de laboratorio

tampoco mostraron signos que constituyeran una alarma. Solo se obtuvo una PCR ligeramente aumentada que no estaba en el rango para considerar una infección bacteriana, a pesar de que algunos autores le atribuyen buena sensibilidad a este marcador para la osteomielitis.⁽¹⁴⁾

El retraso en el comienzo del tratamiento antimicrobiano tuvo las consecuencias de una estadía más prolongada y una mayor incidencia de complicaciones, sin contar las posibles secuelas ortopédicas que pudieran quedar.

El diagnóstico de la sepsis en sus inicios es un reto y las dificultades que esto implica se traducen sobre todo en el retraso del tratamiento antibiótico. La posibilidad de un descenso de la mortalidad, debido al diagnóstico precoz y un tratamiento urgente, ha sido un tema ampliamente debatido y publicado.^(15,16 17,18)

La sepsis en edad pediátrica es una condición de alto riesgo que requiere un estado de alerta para lograr un diagnóstico temprano y oportuno. La detección tardía o el inicio tardío del tratamiento con disfunción hemodinámica persistente se asocian con peores resultados clínicos. En presencia de un cuadro sospechoso de sepsis se debe buscar de forma exhaustiva la presencia de una fuente de infección. Dada su frecuencia, la osteomielitis hematógena aguda debe ser tenida en cuenta.

Conflicto de intereses

Los autores plantean que no existe conflicto de intereses.

Contribuciones de los autores

Conceptualización: Ariel Uriarte Méndez.

Investigación: Ariel Uriarte Méndez, Jorge L. Capote Padrón, José Julio Requeiro Molina, Lioby Kauteks Pardiñas de León, Pedro Ernesto Conde Bermúdez, Lianira Alonso Leiva

Redacción: Ariel Uriarte Méndez.

Redacción, redacción y edición: Ariel Uriarte Méndez.

Financiación

Hospital Pediátrico Universitario Paquito González Cueto. Cienfuegos.

REFERENCIAS BIBLIOGRÁFICAS

1. Singer M, Deutschman CS, Seymour CW, Shankar-Hari M, Annane D, Bauer M, et al. The Third International Consensus Definitions for Sepsis and Septic Shock (Sepsis-3). *JAMA*. 2016 ; 315 (8): 801-10.
2. Allegranzi B, Reinhart K. Incidence and mortality of hospital- and ICU-treated sepsis: results from an updated and expanded systematic review and meta-analysis. *Intensive Care Med*. 2020 ; 46 (8): 1552-1562.
3. Fleischmann-Struzek C, Goldfarb DM, Schlattmann P, Schlapbach LJ, Reinhart K, Kissoon N. The global burden of paediatric and neonatal sepsis: a systematic review. *Lancet Respir Med*. 2018 ; 6 (3): 223-230.
4. Sánchez Díaz JI, de Carlos Vicente JC, Gil Antón J. Diagnóstico y tratamiento del shock séptico y de la sepsis asociada a disfunción orgánica. *Protoc diagn ter pediater*. 2021 ; 1: 585-610.
5. Weiss SL, Pomerantz WJ. Septic shock in children: Rapid recognition and initial resuscitation (first hour) [Internet]. Alphen aan den Rijn: Uptodate; 2020. [cited 6 Jul 2020] Available from: <https://www.uptodate.com/contents/septic-shock-in-children-rapidrecognition-and-initial-resuscitation-on-first-hour>.
6. Weiss SL, Peters MJ, Alhazzani W, Flori HR, Inwald DP, Carrol ED, et al. Surviving Sepsis Campaign International Guidelines for the management of septic shock and sepsis associated organ dysfunction in children. *Pediatr Crit Care Med* [revista en Internet]. 2020 ; 21 (2): [aprox. 54p]. Available from: <https://pubmed.ncbi.nlm.nih.gov/32032273/>.
7. Cardoso Armas R, Uriarte Méndez A. Sepsis en edad pediátrica. *Revista Cubana de Medicina Intensiva y Emergencias* [revista en Internet]. 2021 [cited 14 Mar 2022] ; 20 (2): [aprox. e806p]. Available from: <http://www.revmie.sld.cu/index.php/mie/article/view/806>.
8. McNeil JC. Acute Hematogenous Osteomyelitis in Children: Clinical Presentation and Management. *Infect Drug Resist*. 2020 ; 13: 4459-73.
9. Offiah AC. Acute osteomyelitis, septic arthritis and discitis: differences between neonates and older children. *Eur J Radiol*. 2006 ; 60 (2): 221-32.
10. Thakolkaran N, Shetty AK. Acute hematogenous osteomyelitis in children. *Ochsner Journal*. 2019 ; 19 (2): 116-22.
11. Jaramillo D, Dormans JP, Delgado J, Laor T, St Geme JW. Hematogenous Osteomyelitis in Infants and Children: Imaging of a Changing Disease. *Radiology*. 2017 ; 283 (3): 629-643.
12. Dienst T, Lewin M, Genin C, Maton P. Acute neonatal osteomyelitis, an incidental life-changing diagnosis. *Rev Med Liege*. 2020 ; 75 (12): 763-6.
13. Rueda Mejía AM, Riera Soler L, Oliva Brañas EO, Joaquín López N, Pons Diviu N, Díez Izquierdo A. Evaluación de las imágenes diagnósticas en la osteomielitis en niños [Internet]. Málaga: Seram; 2018. [cited 17 Feb 2022] Available from: <https://piper.espacio-seram.com/index.php/seram/article/download/1980/994/1974>.
14. Méndez Brenes M, Solórzano Gómez N, Matamoros Orozco D. Osteomielitis aguda: clasificación, fisiopatología y diagnóstico. *Revista Médica Sinergia*. 2020 ; 5 (8): e554.
15. Gavelli F, Castello LM, Avanzi GC. Management of sepsis and septic shock in the emergency department. *Intern Emerg Med*. 2021 ; 16 (6): 1649-61.
16. Gauer R, Forbes D, Boyer N. Sepsis: Diagnosis and Management. *Am Fam Physician*. 2020 ; 101 (7): 409-18.
17. Timsit JF, Ruppé E, Barbier F, Tabah A, Bassetti M. Bloodstream infections in critically ill patients: an expert statement. *Intensive Care Med*. 2020 ; 46 (2): 266-284.
18. Garcia PCR, Toniai CT, Piva JP. Septic shock in pediatrics: the state-of-the-art. *J Pediatr (Rio J)*. 2020 ; 96 (Suppl 1): 87-98.