

## PRESENTACIÓN DE CASO

# Hernia diafragmática derecha postraumática de presentación tardía. Un caso infrecuente

## Post-traumatic right diaphragmatic hernia of late presentation. A rare case

Tania Marcelo López<sup>1</sup> Leonila Noralis Portal Benítez<sup>1</sup> Yoisel Duarte Linares<sup>1</sup>

<sup>1</sup> Hospital Universitario Clínico-Quirúrgico Arnaldo Milián Castro, Santa Clara, Villa Clara, Cuba

### Cómo citar este artículo:

Marcelo-López T, Portal-Benítez L, Duarte-Linares Y. Hernia diafragmática derecha postraumática de presentación tardía. Un caso infrecuente. **Medisur** [revista en Internet]. 2022 [citado 2026 May 2]; 20(5):[aprox. 7 p.]. Disponible en: <https://medisur.sld.cu/index.php/medisur/article/view/5355>

### Resumen

La hernia diafragmática traumática se define como el paso del contenido abdominal a la cavidad torácica a través de un defecto en el diafragma producido por un trauma. Su diagnóstico es difícil, a menudo puede pasar inadvertido, debido a la gravedad de las lesiones que le acompañan. Las claves para el diagnóstico son un alto grado de sospecha y el conocimiento de los distintos signos en la tomografía computarizada. Una vez diagnosticada la ruptura diafragmática, se repara quirúrgicamente para evitar complicaciones. Se presenta el caso de un paciente masculino, de 88 años de edad con antecedentes de haber sufrido trauma toracoabdominal cerrado hacía 35 años, que acudió con un cuadro clínico de oclusión intestinal. Se publica este caso porque, además de ser una entidad poco frecuente, resulta importante el conocimiento de esta enfermedad, para valorarla dentro de las posibilidades diagnósticas en aquellos pacientes que aquejen síntomas relacionados con sus complicaciones.

**Palabras clave:** hernia diafragmática traumática, reporte de caso

### Abstract

Traumatic diaphragmatic hernia is defined as the passage of abdominal contents into the thoracic cavity through a defect in the diaphragm caused by trauma. The diagnosis of traumatic diaphragmatic hernia is difficult, it can often go unnoticed, due to the seriousness of the accompanying injuries. The keys to diagnosis are a high degree of suspicion and knowledge of the various signs on computed tomography. Once the diaphragmatic rupture is diagnosed, it is surgically repaired in order to avoid complications. The case of an 88-year-old male patient with a history of having suffered closed thoracoabdominal trauma 35 years earlier, who presented with a clinical picture of intestinal obstruction is presented. This case is published because, in addition to being a rare entity, knowledge of this disease is important, in order to assess it within the diagnostic possibilities, in those patients who suffer from symptoms related to its complications

**Key words:** hernia, diaphragmatic, traumatic, case report

**Aprobado:** 2022-07-14 07:39:10

**Correspondencia:** Tania Marcelo López. Hospital Universitario Clínico-Quirúrgico Arnaldo Milián Castro. Villa Clara. Cuba. [yoiseldl@gmail.com](mailto:yoiseldl@gmail.com)

## INTRODUCCIÓN

El diafragma es una estructura músculo-tendinosa, aponeurótica, delgada y aplanada que separa la cavidad torácica de la abdominal; es el principal músculo de la respiración en su totalidad.<sup>(1)</sup>

La primera comunicación sobre hernia diafragmática traumática (HDT) se le atribuye a Sennertus en 1541, como un hallazgo de autopsia, y en 1886 Riolfi realiza la primera reparación quirúrgica.<sup>(2)</sup>

Las hernias diafragmáticas se clasifican en congénitas y adquiridas por traumatismos.<sup>(3, 4)</sup> Constituyen una lesión poco frecuente,<sup>(1,5)</sup> y potencialmente mortal, que puede presentarse en pacientes que han sufrido un traumatismo toracoabdominal. Se define como el paso del contenido abdominal a la cavidad torácica a través de un defecto en el diafragma. La ruptura diafragmática es un importante indicador de la gravedad del traumatismo.<sup>(1)</sup>

Las lesiones diafragmáticas son poco frecuentes,<sup>(6,7)</sup> ocurren en el tres por ciento de todas las lesiones toracoabdominales. Según las diferentes series, su frecuencia varía de 0,8 a 8 % de los pacientes con trauma múltiple.<sup>(2,6,7)</sup> Pueden no ser detectadas de manera inmediata; por tanto, las lesiones inadvertidas se presentan con una frecuencia de siete a 66 %.<sup>(6)</sup>

El diagnóstico de la hernia diafragmática traumática es difícil, a menudo puede pasar inadvertido debido a la gravedad de las lesiones que le acompañan.<sup>(1,8)</sup> En algunos casos el cuadro clínico se presenta con diversos signos y síntomas que refiere el paciente; por ende, es necesario que se realice el seguimiento oportuno y correcto a través de exámenes pertinentes y precisos.<sup>(1)</sup>

Las características de las rupturas diafragmáticas en el rayo X de tórax son sutiles e inespecíficas, mientras que en la tomografía computarizada (TC) puede identificarse un gran número de signos.

Las claves para el diagnóstico son un alto grado de sospecha y el conocimiento de los distintos signos en la TC. Una vez diagnosticada, la RD se repara quirúrgicamente para evitar complicaciones.<sup>(8)</sup>

Las dificultades diagnósticas que presenta esta

entidad nosológica y las graves complicaciones que pueden traer para el paciente constituyen un reto para los radiólogos y cirujanos. Es por ello que resulta relevante dar a conocer las peculiaridades del caso que se presenta.

## PRESENTACIÓN DEL CASO

Paciente masculino, de 88 años de edad, con antecedentes de diabetes mellitus tipo II controlada con tratamiento médico. Acudió al hospital refiriendo que, posterior a la ingestión de una comida copiosa en azúcares y grasas, presentó dolor en el hombro derecho, además, dolor abdominal localizado en el epigastrio, que se irradiaba hacia hipocondrio y flanco derecho, acompañado de vómitos en total de tres, fiebre 38.5°C y dificultad para respirar.

Refirió antecedente de accidente de tránsito hacía 35 años en el cual sufrió fractura de clavícula derecha con deformidad de la articulación esternoclavicular de dicho lado, más cuatro fracturas costales, sin precisar cuáles. Tuvo necesidad de ingreso aproximadamente 15 días hasta su recuperación.

### Hallazgos clínicos:

El examen físico reveló como datos positivos: piel y mucosas ligeramente secas, aparato respiratorio (murmullo vesicular disminuido en hemitórax derecho con estertores crepitantes en la base pulmonar del mismo lado). Frecuencia respiratoria: 40 por minuto. Frecuencia cardíaca: 108 latidos por minutos. Abdomen: moderadamente distendido, dolor difuso a la palpación, más intenso hacia hemiabdomen derecho, impresionaba estar ocupado por una masa el hipocondrio y flanco derecho. Ruidos hidroaéreos aumentados. Tacto rectal sin alteraciones.

Por tal motivo se ingresó para un mejor estudio y tratamiento.

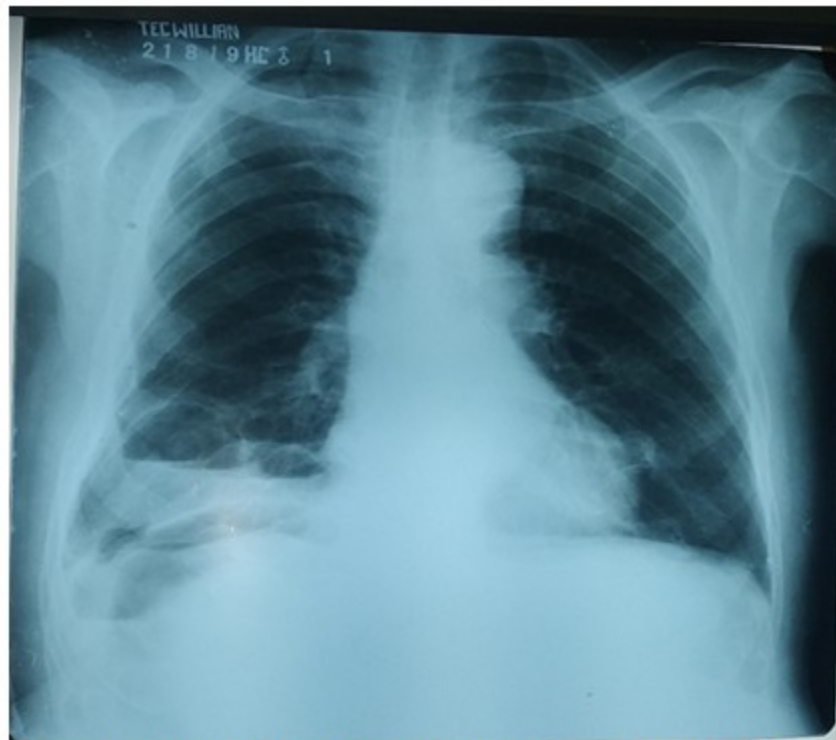### Evaluación diagnóstica:

Se le realizaron los exámenes complementarios siguientes: Hematocrito: 41 L/L. Leucograma: 12 x 10<sup>9</sup> /L (polimorfonucleares: 85, linfocitos: 15). Conteo de plaquetas: 195 x 10<sup>9</sup> /L. Tiempo de coagulación: 7'. Tiempo de sangramiento: 1'.

Ultrasonido abdominal: se observó distensión de asas intestinales con contenido líquido en su interior en relación con posible oclusión intestinal.

Rayos X simple de abdomen: presencia de gran distensión de asas intestinales con abundantes niveles hidroaéreos y edemas de asas.

Rayos X de tórax vista postero-anterior: se observan niveles hidroaéreos en base pulmonar derecha. (Fig. 1).



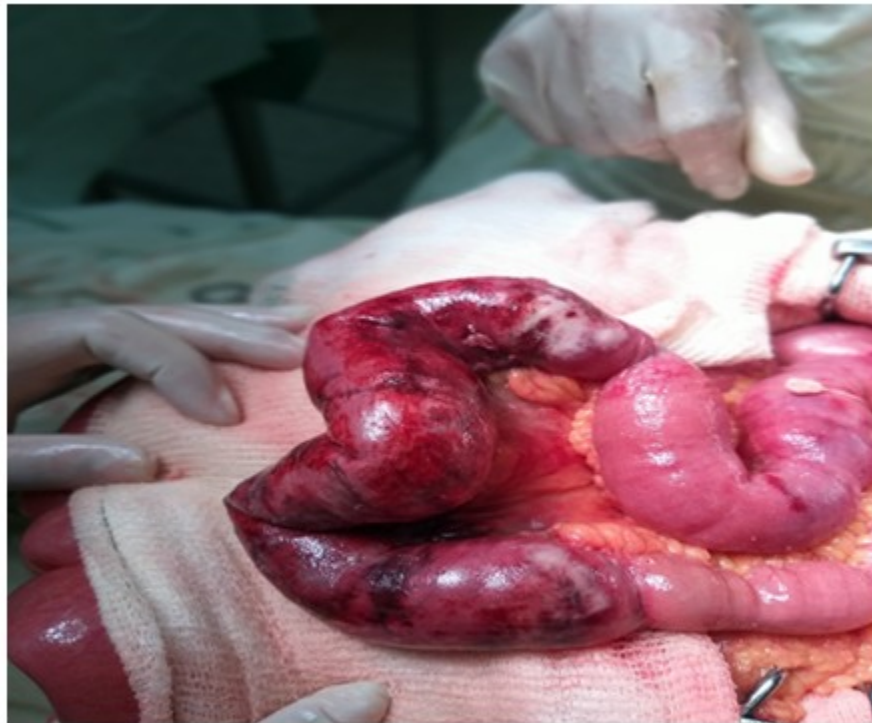**Fig. 1.** Rayos X de tórax donde se observa hernia diafragmática derecha.

Con estos elementos no existieron dificultades para el diagnóstico de certeza.

Intervención terapéutica:

Se realizó laparotomía exploradora observando gran distensión de intestino delgado con presencia de hernia diafragmática del lado derecho. Se procedió a realizar instilación de

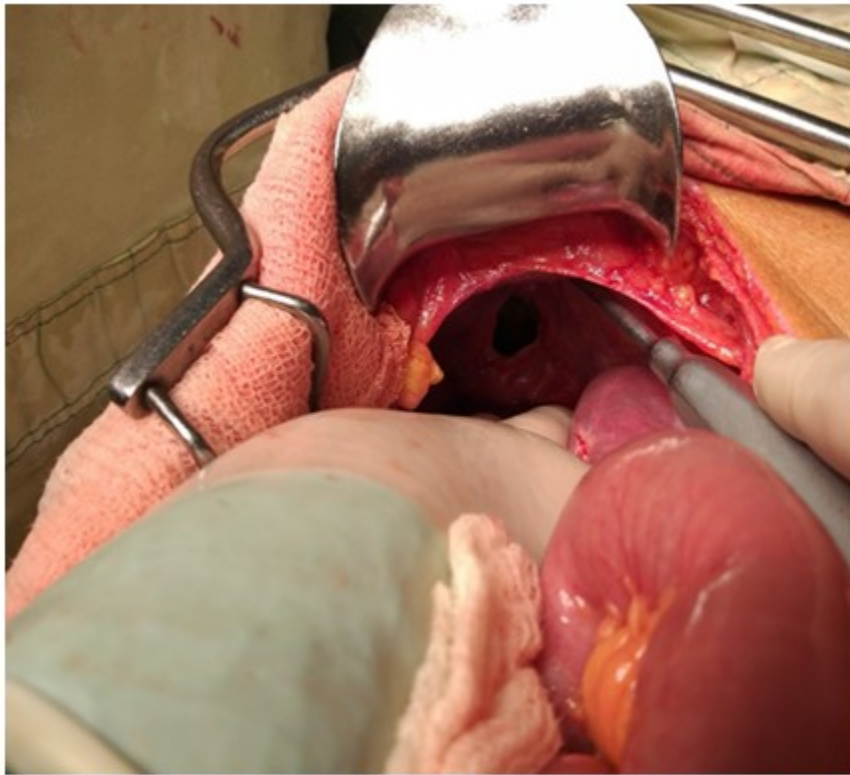
50-100ml de aire hacia el tórax por sonda introducida a través del anillo herniario, se redujo contenido que permitió observar asa intestinal íleon de aproximadamente 15 cm. de la válvula ileocecal con compromiso vascular que no recuperó motilidad, por lo cual fue necesario realizar resección del segmento afectado. (Fig. 2).



**Fig. 2.** Imagen donde se observa el asa ileal con compromiso vascular.

Se realizó cierre del cabo distal y anastomosis ileotransverso termino lateral en dos planos.

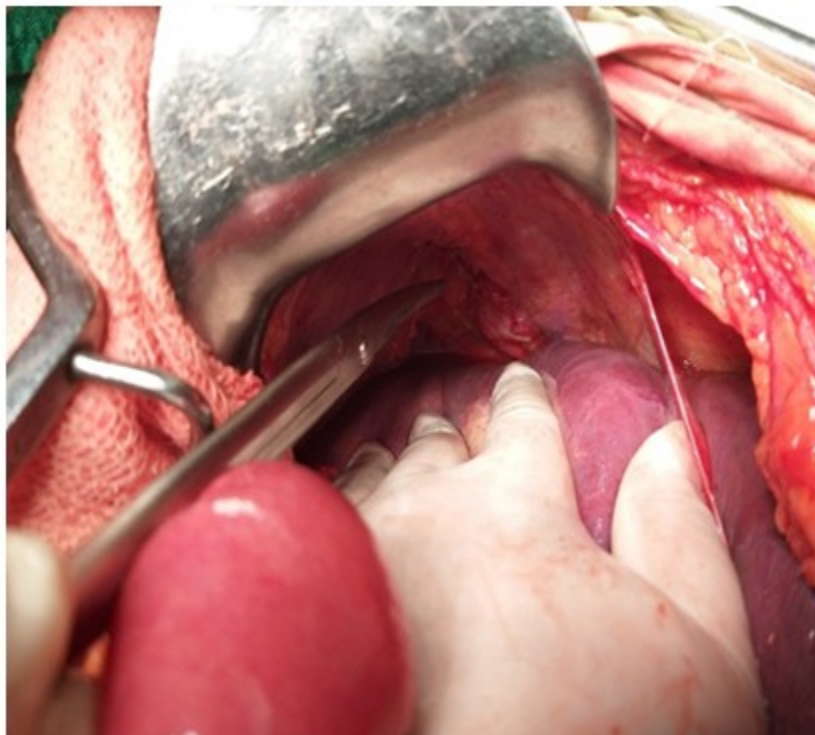
Se observó diafragma derecho con orificio de aproximadamente 7 cm. (Fig. 3).



**Fig. 3.** Imagen donde se observa anillo herniario diafragmático.

Se realizó rafia del defecto herniario (Fig. 4) y

pleurostomía mínima media derecha, se conectó a sello de agua.



**Fig. 4.** Imagen que muestra el defecto herniario reparado.

### Seguimiento y resultados:

El paciente fue seguido a los 7, 14, 21 y 30 días después de haber sido operado. Mostró evolución favorable y sin complicaciones.

### DISCUSIÓN

La hernia diafragmática traumática se diagnostica durante una de las siguientes tres fases: fase aguda, que se presenta inmediatamente después del trauma; la fase de intervalo o de latencia entre el trauma y la complicación, que se asocia a síntomas transitorios y ocasionales causados por la herniación de distintos órganos abdominales y reducción espontánea de las vísceras; y la fase de las complicaciones cuando la hernia se complica con obstrucción y estrangulación de los órganos contenidos en el saco herniario.<sup>(3)</sup>

Por lo que este paciente tuvo una presentación tardía de la hernia diafragmática. El período de latencia varía considerablemente<sup>(3)</sup> y en este paciente se prolongó hasta por 35 años; durante esta fase los pacientes presentan una

sintomatología poco específica con molestias abdominales leves y en ocasiones sintomatología respiratoria.

La región toracoabdominal izquierda se afecta tres veces más que el lado contralateral en traumas cerrados,<sup>(6,9,10)</sup> presumiblemente por varios factores: el papel protector hepático amortiguando el incremento súbito del nivel del hemidiafragma derecho, el hemidiafragma izquierdo presenta puntos débiles relacionados con los sitios de fusión de los esbozos embriológicos y finalmente se considera que el hemidiafragma derecho presenta mayor resistencia a la tensión comparativamente con el izquierdo. No obstante, cabe señalar que estas últimas lideran las series relacionadas con la mayor mortalidad.<sup>(10)</sup>

Contrario a lo establecido como lo más frecuente, este paciente presentó la afección herniaria en el lado derecho.

El paciente en cuestión se presentó con síntomas de oclusión intestinal con compromiso vascular. Ello es común en el período de complicaciones.<sup>(3)</sup>

El tratamiento de la ruptura diafragmática tardía varía en cada caso, se han utilizado técnicas abiertas y de mínima invasión, abordajes torácicos y abdominales. En todos los casos, la conducta quirúrgica consiste en reducción del contenido visceral y reparación del defecto diafragmático. Puede ser abdominal, torácico o mixtos, según la dificultad.<sup>(6)</sup>

En el presente caso se procedió a la reparación por vía abdominal realizando herniorrafia del defecto.

El uso de materiales protésicos está indicado en defectos mayores de 20 a 30 cm; pero es necesario evaluar la anatomía del defecto que, en casos crónicos, es difícil que los bordes retraídos puedan afrontarse de manera primaria, aunque sean defectos menores.<sup>(6)</sup>

No obstante, en este paciente, a pesar de ser crónico, los bordes y el tamaño del anillo ofrecieron bondad para realizar la rafia.

Se puede concluir que la ruptura diafragmática tardía es un padecimiento que comúnmente se asocia a trauma toracoabdominal anterior, presenta una sintomatología poco específica que puede llegar a progresar y atentar contra la vida. Por ello, resulta importante el conocimiento de esta entidad por parte del cirujano para lograr un adecuado tratamiento del paciente.

### Conflicto de intereses

Los autores declaran no tener conflicto de intereses.

### Contribuciones de los autores

Conceptualización: Yoisel Duarte-Linares.

Visualización: Yoisel Duarte-Linares.

Redacción-borrador original: Tania Marcelo López, Leonila Noralis Portal Benítez, Yoisel Duarte-Linares.

Redacción- revisión y edición: Tania Marcelo López, Leonila Noralis Portal Benítez, Yoisel Duarte-Linares

### Financiación

Hospital Universitario Clínico-Quirúrgico Arnaldo Milián Castro. Villa Clara. Cuba.

## REFERENCIAS BIBLIOGRÁFICAS

1. Altamirano Castillo JC. Hernia diafragmática con desvío de mediastino [Tesis]. Chimborazo: Escuela Superior Politécnica de Chimborazo; 2019. [ cited 23 Abr 2021 ] Available from: <http://dspace.esepoch.edu.ec/bitstream/123456789/12273/1/94T00430.pdf>.
2. Núñez R, Roberto E, Guerrero Córdova HS, Cadena A, Hugo V. Acute diaphragmatic hernia in an adolescent. *MediSan* [revista en Internet]. 2017 [ cited 20 Dic 2019 ] ; 21 (10): [aprox. 3p]. Available from: <https://www.medigraphic.com/pdfs/medisan/mds-2017/mds1710j.pdf>.
3. Beltrán MA, Oyarzún JD, Castro GD, Andrade LP, Fernández RC. Hernia diafragmática secundaria a trauma: presentación tardía. *Rev Chil Cir* [revista en Internet]. 2018 [ cited 2 Dic 2020 ] ; 70: [aprox. 9p]. Available from: <https://scielo.conicyt.cl/pdf/rchcir/v70n5/0718-4026-rchcir-70-05-0409.pdf>.
4. Alvarenga AJ, Zavala DE. Gastrotórax a tensión secundario a hernia diafragmática congénita de presentación tardía. Defecto anatómico que persistía asintomático. *Rev Arg Medic*. 2019 ; 7 (1): 46-50.
5. Gandolfo S, Jauregui F, Bodega G, Fernandez A, Carrafiello F, Mayor F, Russo O. Hernia diafragmatica postraumática. Póster [Internet]. Buenos Aires: Hospital El Cruce; 2017. [ cited 25 Dic 2019 ] Available from: <https://repositorio.hospitalelcruce.org/xmlui/bitstream/handle/123456789/648/Hernia.pdf?sequence=1&isAllowed=y>.
6. Vázquez-Minero JC, Arriola-Navas JM, Quiroga-Arias VE, Cervantes-Silva Y. Ruptura diafragmática postraumática de presentación tardía. A propósito de dos casos. *NCT Neumología y Cirugía de Tórax*. 2018 ; 77 (2): 151-6.
7. Pérez Ponce Y, Menjivar Rivera ÓM, Baley Spindel M, Martínez Arias MÁ. Reparación laparoscópica y toracoscópica uniportal de hernia diafragmática postraumática crónica. Reporte de un caso. *Rev Mex Cirug Endosc*. 2017 ; 18 (3-4): 138-43.
8. Gamarra CM, Contreras CU, Miranda MO, Rodriguez LF, Sánchez AV, Gracia MM. TC multicorte en traumatismos toracoabdominales

cerrados [Internet]. Madrid: Seram; 2018. [ cited 20 Dic 2019 ] Available from: <https://piper.espacio-seram.com/index.php/seram/article/view/1333/706>.

9. Arriaga Verástegui CA. Eficacia de la videotoracoscopia comparada con la tomografía axial computarizada de torax en el diagnóstico de lesiones diafragmáticas en pacientes con trauma toracoabominal del Hospital Belén de Trujillo. Enero 2019-diciembre 2021 [Tesis]. Trujillo: Universidad Privada Antenor Orrego; 2019. [ cited 20 Dic 2021 ] Available from:

[http://200.62.226.186/bitstream/upaorep/5250/1/RE\\_SE.MED.HUMA\\_CARLOS.ARRIAGA\\_VIDEOTORA COSCOPIA\\_DATOS.pdf](http://200.62.226.186/bitstream/upaorep/5250/1/RE_SE.MED.HUMA_CARLOS.ARRIAGA_VIDEOTORA COSCOPIA_DATOS.pdf).

10. Yerovi FE, Orozco LG, Merino IP, Rabaza ME, Pilca GR, Boyx GG, et al. Caso clínico de trauma severo en región toracoabdominal izquierda con afectación de ambas cavidades. Enfermería Investiga [revista en Internet]. 2020 [ cited 20 Dic 2020 ] ; 5 (1): [aprox. 7p]. Available from: <http://revistas.uta.edu.ec/erevista/index.php/enfi/article/download/830/805>.