

PRESENTACIÓN DE CASO

Lesión por reperfusión de la médula espinal secundaria a cirugía de hernia cervical intradural. Presentación de un caso

Spinal cord reperfusion injury secondary to intradural cervical hernia surgery. A case report

Luis Cesar Acosta González¹ Ernesto Enrique Horta Tamayo¹ Diana Rosa Ortega Raez² Martha Suárez Cruz³

¹ Hospital Clínico Quirúrgico Lucía Íñiguez Landín, Holguín, Holguín, Cuba

² Universidad de Ciencias Médicas de Holguín, Hospital Clínico-Quirúrgico Lucía Íñiguez Landín, Holguín, Holguín, Cuba

³ Policlínico Universitario Máximo Gómez Báez, Holguín, Holguín, Cuba

Cómo citar este artículo:

Acosta-González L, Horta-Tamayo E, Ortega-Raez D, Suárez-Cruz M. Lesión por reperfusión de la médula espinal secundaria a cirugía de hernia cervical intradural. Presentación de un caso. **Medisur** [revista en Internet]. 2022 [citado 2026 May 2]; 20(5):[aprox. 6 p.]. Disponible en: <https://medisur.sld.cu/index.php/medisur/article/view/5310>

Resumen

La hernia discal intradural es una condición rara. Los déficits neurológicos posquirúrgicos son complicaciones muy poco frecuentes. La aparición de hiperintensidad medular en la imagen de resonancia magnética posoperatoria, en un paciente con una cirugía sin complicaciones sugiere el diagnóstico de *White Cord Syndrome* o lesión por reperfusión de la médula espinal. En este artículo se describen las características de una paciente que desarrolló defecto neurológico severo posoperatorio. Con cirugía cervical previa, presentó hernia discal extruida C6-C7 que comprimía el cordón medular. Se realizó disectomía, y se presentó entonces déficit neurológico posoperatorio; otros hallazgos clínicos e imagenológicos llevaron a la reintervención quirúrgica. Al cabo de dos meses presentaba Nurick 5. El *White Cord Syndrome* resulta una complicación poco frecuente; tanto así que este caso es el primero reportado en Cuba. Su presentación luego de cirugía para un disco intradural no ha sido referida. Se diagnostica por la exclusión de complicaciones transoperatorias, y por hiperintensidad del cordón medular en T2. La fisiopatología está mediada por radicales libres. El manejo se centra en una adecuada descompresión, uso de esteroides y rehabilitación. La identificación precoz de este síndrome es crucial para evitar complicaciones fatales.

Palabras clave: Médula cervical, descompresión quirúrgica, daño por reperfusión

Abstract

Intradural disc herniation is a rare condition. Post-surgical neurological deficits are very rare complications. The appearance of spinal cord hyperintensity on postoperative magnetic resonance imaging in a patient with uncomplicated surgery suggests a diagnosis of *White Cord Syndrome* or spinal cord reperfusion injury. This article describes the characteristics of a patient who developed a severe postoperative neurological defect. With previous cervical surgery, presented extruded C6-C7 disc herniation that compressed the spinal cord. Discectomy was performed, and postoperative neurological deficit was then presented; Other clinical and imaging findings led to surgical reintervention. Two months later, she presented Nurick 5. *White Cord Syndrome* is a rare complication; so much so that this case is the first reported in Cuba. The presentation after surgery for an intradural disc has not been reported. It is diagnosed by the exclusion of intraoperative complications, and by hyperintensity of the spinal cord in T2. The pathophysiology is mediated by free radicals. Management focuses on adequate decompression, steroid use, and rehabilitation. Early identification of this syndrome is crucial to avoid fatal complications.

Key words: Cervical cord, decompression, surgical, reperfusion injury

Aprobado: 2022-08-08 11:13:22

Correspondencia: Luis Cesar Acosta González. Hospital Clínico Quirúrgico Lucía Íñiguez Landín. Holguín lcacosta@infomed.sld.cu

INTRODUCCIÓN

La hernia discal intradural es una condición rara, y representa el 0,26-0,30 % de todas las hernias;⁽¹⁾ de ellas, solo el 3 % son cervicales, y en un 8,7 % se expresan clínicamente por radiculopatía; la gran mayoría de los pacientes son diagnosticados durante el acto transoperatorio como portadores de esta.⁽²⁾

Los nuevos déficits neurológicos son complicaciones poco frecuentes después de la cirugía de columna. Ocurren en una tasa inferior al 1%.⁽³⁾

La incidencia de daño por isquemia-re perfusión secundario a una descompresión cervical varía desde 2 a 5,7 %, aunque en laminectomía descompresiva para estenosis torácica puede ser del 14,5 %.⁽⁴⁾

El deterioro neurológico pos cirugía puede ser atribuido a la reperfusión de la médula espinal; en imagen de resonancia magnética la isquemia y el edema muestran aumento de la intensidad de señal, explicando el término *White Cord Syndrome* (WCS).⁽⁵⁾

El presente caso muestra una combinación altamente inusual, además de ser el primero

reportado en la literatura nacional, y la primera vez que se observa esta complicación secundaria a cirugía por hernia discal intradural.

PRESENTACIÓN DEL CASO

Se presenta una paciente femenina de 53 años, con antecedentes de hipertensión arterial e hipotiroidismo; intervenida desde hacía dos años por osteofito cervical posterior a C4-C5. Acudió en busca de asistencia médica por intenso dolor cervical de tres meses de evolución, que irradiaba hacia ambos miembros superiores, con sensación de calambres sobre todo del derecho.

Examen físico: escala visual analógica (EVA) 5/10; Índice de masa muscular (IMC): 23,3kg/m²sc; fuerza muscular: 4/5 en deltoides y bíceps braquial D. Resto de músculos claves 5/5 según resonancia magnética cerebral (RMC) reflejos osteotendinosos: hiperreflexia tricpital, bicipital a predominio derecho. Signo de Hoffman y Trömmer derecho. No clonus; no signo de Babinski; escala de Nurick: grado 1; mJOA: 17 puntos; ASIA: E.

En la imagen de resonancia magnética (IRM): se informó hernia discal extruida C6-C7 que comprimía el cordón medular, provocando cambios en la intensidad señal medular. (Fig. 1).

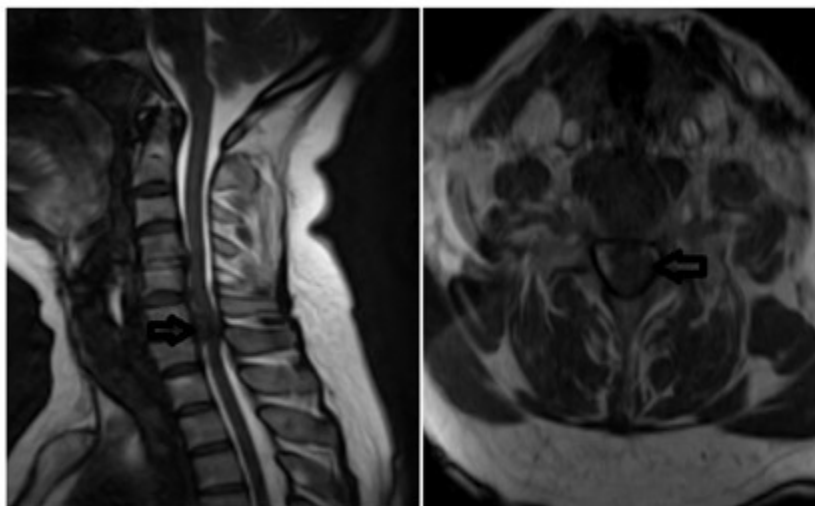


Fig. 1- La flecha señala la localización de la hernia discal.

Se realizó disectomía C6-C7 e injerto de cresta iliaca; se procedió a la entubación sin extensión cervical, se mantuvo la tensión arterial media (TAM) en 80-100 mmHg, se utilizó microscopio Carl Zeiss para la disectomía, y control fluoroscópico para la colocación del injerto autólogo. No ocurrieron complicaciones durante el acto quirúrgico.

Al despertar, la paciente presentó monoparesia crural derecha 1/5 y signo de Babinski derecho, por lo cual se solicitó de inmediato estudio de resonancia magnética nuclear (RMN), y se colocó metilprednisolona según esquema NASCIS III. La IRM se obtuvo 24 horas después, e informó la presencia de restos de disco y compresión medular. (Fig. 2).

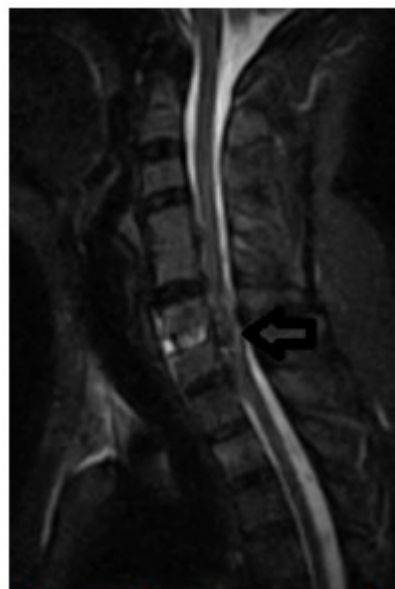

Fig. 2- La flecha señala los restos discuales intradurales.

Se sospechó contenido intradural de la hernia, por lo cual se realizó corporectomía C6, injerto y fijación con placa de titanio y tornillos. Se completó el proceder 48 horas después de la primera cirugía, obteniendo efectivamente restos discuales intradurales (Fig. 3), sin presenciar salida de líquido cerebroespinal a través del sitio por el cual perforó la hernia a la duramadre.

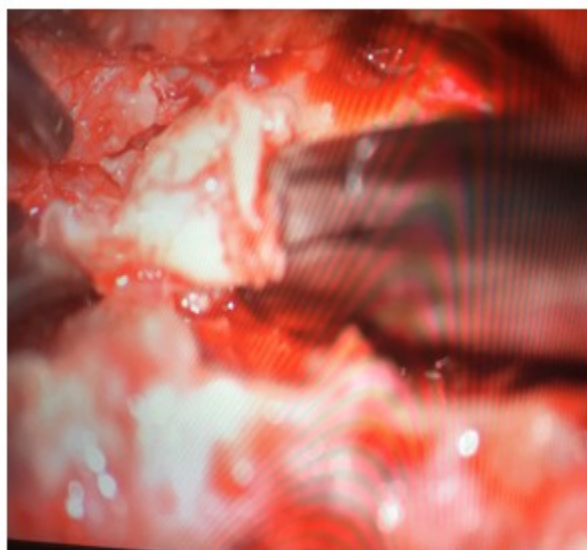

Fig. 3- Extracción del contenido intradural de la hernia.

La paciente presentó mejoría clínica a las 12 horas del proceder, con 3/5 en el miembro afecto, con rehabilitación y medicamentos neurotróficos; a los 6 días comenzó nuevamente con disminución de la fuerza muscular, esta vez con afectación de todas las extremidades: MI 0/5, MS 3/5 a predominio distal, globo vesical, arreflexia en miembros inferiores e hiperreflexia en superiores. Mantuvo signo de Hoffman.

Se indicó de urgencias tomografía axial computarizada, en la cual no se observó hematoma, acumulo de líquido pre-vertebral o mal posición del instrumental, o del injerto. Se re intervino en búsqueda de alguna causa que

explicara el deterioro clínico; en el acto de la cirugía solo fue notable la expansión de la duramadre hacia el área de la corporectomía y la tensión de esta.

Se solicitó nueva IRM (Fig. 4), donde fue evidente hiperintensidad de señal en el T2, aumento de volumen del cordón, y pérdida de las columnas líquidas anterior y posterior a este nivel, lo cual confirmó el diagnóstico de *White Cord Syndrome*. Se instauró nuevamente el esquema de metilprednisolona por 48 horas, y luego se continuó con dexametasona hasta su retirada escalonada, además de agregar drenaje espinal continuo al tratamiento.

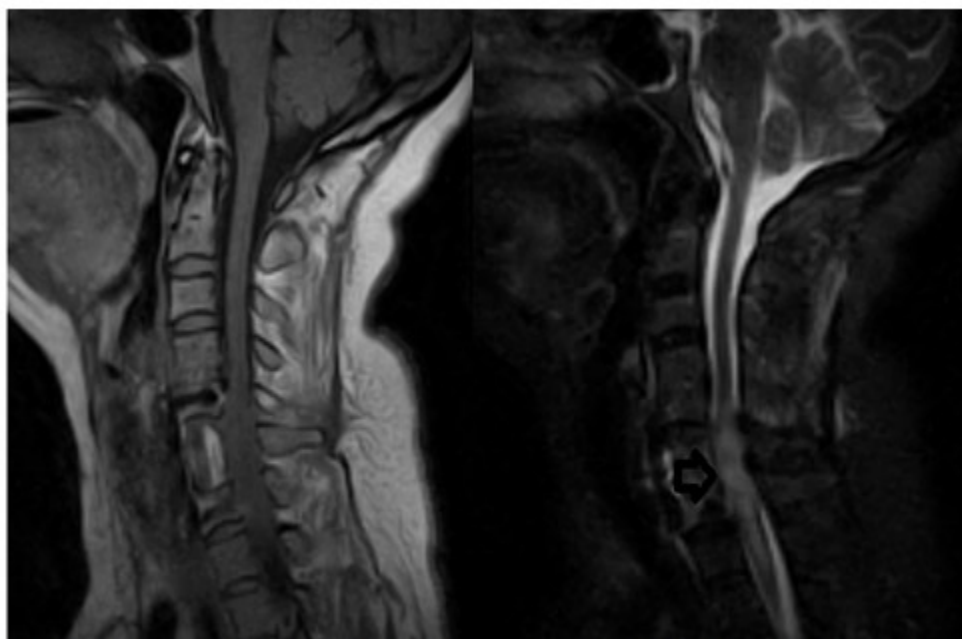


Fig. 4- Se observa el edema y la pérdida de las columnas líquidas (T1) (a la izquierda); y señalada por la flecha, la hiperintensidad medular en T2 (a la derecha).

La paciente egresó a las dos semanas con Nurick grado 5, y signos vitales estables. Pese a la rehabilitación, a los dos meses de seguimiento continuó con el mismo estatus neurológico.

DISCUSIÓN

Las principales causas asociadas al deterioro neurológico brusco postquirúrgico son el fallo de la fijación, el hematoma epidural, el edema

medular, y el daño por isquemia reperfusión;^(4,6) este último, crucial cuando se realizan descompresiones multiniveles.

Para arribar al diagnóstico del *White Cord Syndrome* (o daño por isquemia reperfusión) es necesario excluir las tres primeras causas anteriormente citadas, y contar con IRM en la cual se identifique la hiperintensidad medular en la imagen ponderada en T2.⁽⁶⁾

Los pacientes con déficits neurológicos agudos después de una cirugía de columna cervical, deben someterse a estudios de RM para descartar patología extrínseca del cordón antes de ser diagnosticados con WCS. En particular, dos de los nueve casos analizados por Nancy Epstein requirieron cirugía adicional para abordar la estenosis y osificación del ligamento longitudinal posterior, por lo tanto, no tenían la patología en cuestión.⁽⁷⁾

Papaioannou y colaboradores indican que los principales diagnósticos diferenciales son: los traumatismos iatrogénicos que producen pérdida de líquido cefalorraquídeo, pseudomeningocele, lesión cerebrovascular y enfermedades desmielinizantes.⁽⁸⁾

Esta complicación podría atribuirse a un fenómeno a largo plazo causado por la reperfusión de un tejido sometido a isquemia crónica, como un "robo" de flujo del área comprimida a la descomprimida.⁽⁵⁾

Esto podría ser imputable a una variedad de mecanismos, como la oclusión de pequeños vasos por el edema extraluminal e intraluminal, disfunción de autorregulación arterial, pérdida rápida de trifosfato de adenosina (ATP), despolarización de la membrana celular y acumulación de Ca ++ intracelular, y estrés oxidativo debido al aumento repentino de la presión arterial después de la reperfusión que conduce a la sobreproducción de especies reactivas de oxígeno (radicales libres) y muerte celular.⁽⁵⁾

Fan y colaboradores demostraron que tras el inicio de la isquemia, existe disminución del flujo sanguíneo local en la médula espinal, casi el 77,48 % del basal, que se revierte parcialmente por la reperfusión inicial, superando incluso el nivel basal. Sin embargo, una hora después de la reperfusión, el flujo sanguíneo se redujo nuevamente al nivel por debajo de la línea de base, seguido de una disminución durante tres

horas sin recuperación.⁽⁹⁾

Uno de los factores que se asocia al desarrollo de esta entidad es el tiempo de evolución de la mielopatía hasta el acto quirúrgico.

Vidal y colaboradores, en su serie experimental observaron que la descompresión produce de forma aguda un aumento de 1,5 a 2 veces los niveles de citoquinas inflamatorias dentro de la médula espinal, y al realizarla de forma tardía se asocia a lesión por reperfusión agravada, astrogliosis y peor recuperación neurológica; además, produce elevación prolongada de las citocinas inflamatorias y una respuesta inflamatoria monocítica periférica exacerbada.⁽¹⁰⁾

Por el contrario, la descompresión temprana condujo a la resolución de la inflamación mediada por reperfusión, mejoría neurológica y reducción de la hiperalgesia,⁽¹⁰⁾ razón por la cual se procura una reducción en el tiempo, desde el diagnóstico hasta la cirugía, en el presente caso este fue de tres meses.

Resulta contradictorio que el agravamiento de los síntomas ocurriese seis días luego de la segunda cirugía, al ser frecuente la aparición del defecto pos operatorio inmediato, sin embargo, otros autores han reportado periodos de instalación que superan el fin del acto quirúrgico, tales como Papaioannou y colaboradores,⁽⁸⁾ con una evolución subaguda del daño a las 24 horas; y Sepúlveda y colaboradores,⁽¹¹⁾ quienes observaron inicio de los síntomas 24 horas después y empeoramiento al mes y nueve días de la cirugía. Ello muestra los complejos mecanismos fisiopatológicos de esta entidad, que aún están por estudiar y comprender.

Entre las opciones para tratar esta complicación se encuentra el uso de esteroides, entre ellos, la metilprednisolona resulta muy eficaz, pues reduce la proteína S-100β y la enolasa neuronal específica, inhibe la interleucina (IL) 1β y aumenta IL-8 e IL-1RA. Por tanto, preserva y mejora la calidad de vida de los pacientes.⁽¹²⁾

Otra de las opciones terapéuticas es el uso del drenaje espinal continuo, teniendo en cuenta que la perfusión de la médula espinal depende en parte de la presión del líquido cerebro raquídeo (LCR).⁽¹³⁾

La colocación preoperatoria de un drenaje de LCR puede ayudar en el manejo anestésico de un paciente con una médula espinal muy

comprimida. Las presiones elevadas del LCR inhiben la perfusión al cordón edematoso, por lo que la reducción gradual de la presión del LCR antes de la descompresión completa, puede mitigar el edema medular.⁽¹³⁾

Esta variante fue usada en el presente caso, aunque de forma pos quirúrgica, teniendo en cuenta que en el protocolo de trabajo del departamento no está contemplado su uso transoperatorio.

El síndrome por isquemia reperfusión es más frecuente en las intervenciones por vía posterior, siendo solamente reportado en abordajes anteriores^(5,14,15) y en el caso presentado.

No existe evidencia de que la descompresión por vía posterior brinde una solución definitiva a la injuria; solo esquemas de altas dosis de esteroides y rehabilitación pueden revertir o mejorar el cuadro,^(4,5,15) razón por la cual no se realizó laminectomía C6 y C7.

El *White Cord Syndrome* es una complicación rara. Este caso es el primero en ser reportado en el país. Su presentación luego de cirugía para hernia discal intradural no ha sido referida. El diagnóstico se realiza luego de la exclusión de complicaciones trans operatorias, y al observar hiperintensidad del cordón medular ponderado en T2 en la resonancia magnética. La fisiopatología esta mediada por la aparición de radicales libres. El manejo radica en una adecuada descompresión, uso de esteroides y rehabilitación. La correcta identificación de este síndrome es crucial para un tratamiento oportuno y precoz, evitando así consecuencias fatales.

Conflicto de intereses:

Los autores niegan conflicto de intereses.

Contribución de los autores:

Conceptualización: Luis Cesar Acosta González, Diana Rosa Ortega Raez.

Revisión bibliográfica: Martha Suarez Cruz, Diana Rosa Ortega Raez.

Investigación: Luis Cesar Acosta González, Ernesto Enrique Horta Tamayo.

Metodología: Luis Cesar Acosta González, Ernesto

Enrique Horta Tamayo.

Recursos: Martha Suárez Cruz.

Supervisión: Luis Cesar Acosta González.

Visualización: Diana Rosa Ortega Raez.

Redacción - borrador original: Luis Cesar Acosta González, Ernesto Enrique Horta Tamayo.

Redacción - revisión y edición: Luis Cesar Acosta González.

Financiación:

Hospital Clínico Quirúrgico Lucía Íñiguez Landín. Holguín, Cuba

REFERENCIAS BIBLIOGRÁFICAS

1. Gunasekaran A, de Los Reyes NKM, Walters J, Kazemi N. Clinical Presentation, Diagnosis, and Surgical Treatment of Spontaneous Cervical Intradural Disc Herniations: A Review of the Literature. *World Neurosurg.* 2018 ; 109: 275-84.
2. Guan Q, Xing F, Long Y, Xiang Z. Cervical intradural disc herniation: A systematic review. *J Clin Neurosci.* 2018 ; 48: 1-6.
3. Thirumala P, Zhou J, Natarajan P, Balzer J, Dixon E, Okonkwo D, et al. Perioperative neurologic complications during spinal fusion surgery: incidence and trends. *Spine J.* 2017 ; 17 (11): 1611-24.
4. Liao YX, He SS, He ZM. White cord syndrome», a rare but disastrous complication of transient paralysis after posterior cervical decompression for severe cervical spondylotic myelopathy and spinal stenosis: A case report. *Exp Ther Med.* 2020 ; 20 (5): 90.
5. Giammalva GR, Maugeri R, Graziano F, Guli C, Giugno A, Basile L, et al. White cord syndrome after non-contiguous double-level anterior cervical decompression and fusion (ACDF): A "no reflow phenomenon"? *Interdiscip Neurosurg.* 2017 ; 7: 47-9.
6. Zhang J, Xia Q, Ji N, Liu Y, Han Y, Ning S. Transient Paralysis Shortly after Anterior Cervical Corpectomy and Fusion: Paralysis after ACCF. *Orthop Surg.* 2013 ; 5 (1): 23-8.
7. Epstein NE. Reperfusion Injury (RPI)/White

Cord Syndrome (WCS) Due to Cervical Spine Surgery: A Diagnosis of Exclusion. *Surg Neurol Int.* 2020 ; 11: 320.

8. Papaioannou I, Repantis T, Baikousis A, Korovessis P. Late-onset "white cord syndrome" in an elderly patient after posterior cervical decompression and fusion: a case report. *Spinal Cord Ser Cases.* 2019 ; 5: 28.

9. Fan YD, Zhu ML, Geng D, Zhou K, Du GJ, Wang ZL. The study on pathological mechanism and solution method for spinal cord ischemia reperfusion injury. *Eur Rev Med Pharmacol Sci.* 2018 ; 22 (13): 4063-8.

10. Vidal PM, Karadimas SK, Uldreaj A, Laliberte AM, Tetreault L, Forner S, et al. Delayed decompression exacerbates ischemia-reperfusion injury in cervical compressive myelopathy. *JCI Insight.* 2017 ; 2 (11): e92512.

11. Sepulveda F, Carballo L, Carnevale M, Yañez P. White cord syndrome in a pediatric patient: A case report and review. *Radiol Case Rep.* 2020 ;

15 (11): 2343-7.

12. Eryilmaz F, Farooque U. The Efficacy of Combined Medication With Methylprednisolone and Erythropoietin in the Treatment of Ischemia-Reperfusion Injury to the Spinal Cord in Patients With Cervical Spondylotic Myelopathy. *Cureus.* 2021 ; 13 (3): e14018.

13. Busack CD, Eagleton BE. White Cord Syndrome Causing Transient Tetraplegia After Posterior Decompression and Fusion. *Ochsner J.* 2020 ; 20 (3): 334-8.

14. Chin KR, Seale J, Cumming V. «White cord syndrome» of acute tetraplegia after anterior cervical decompression and fusion for chronic spinal cord compression: a case report. *Case Rep Orthop.* 2013 ; 2013: 697918.

15. Jun DS, Baik JM, Lee SK. A case report: white cord syndrome following anterior cervical discectomy and fusion: importance of prompt diagnosis and treatment. *BMC Musculoskelet Disord.* 2020 ; 21 (1): 157.