

PRESENTACIÓN DE CASO

Clip residual posterior a prostatectomía radical laparoscópica y radioterapia. Presentación de caso

Residual clip after laparoscopic radical prostatectomy surgery and radiotherapy. A case report

Ismael Leblanch Hernández¹

¹ Hospital Oncológico Conrado Benítez, Santiago de Cuba, Santiago de Cuba, Cuba

Cómo citar este artículo:

Leblanch-Hernández I. Clip residual posterior a prostatectomía radical laparoscópica y radioterapia. Presentación de caso. **Medisur** [revista en Internet]. 2022 [citado 2026 May 2]; 20(3):[aprox. 4 p.]. Disponible en: <https://medisur.sld.cu/index.php/medisur/article/view/5242>

Resumen

La prostatectomía radical laparoscópica y la robótica son dos opciones de tratamiento para el cáncer de próstata. Estos procedimientos, aunque avanzados, no están exentos de riesgos. Unas de las complicaciones poco comunes, pero con suficientes casos reportados en la literatura, son las migraciones de los clips hemostáticos usados en la cirugía. Se presenta el caso de un paciente de 56 años de edad, operado de prostatectomía radical laparoscópica con preservación de nervios, el cual padeció de síntomas obstructivos bajos producto de un cuerpo extraño vesical más síntomas irritativos vesicouretrales, producto de radioterapia. Al paciente se le extrajo, 45 días después de la radioterapia, un clip plástico calcificado, tres años después de haber sido operado (un año antes se le habían extraído cinco clips). Por lo inusual y delicado del caso y como alerta sobre la precaución que se debe tomar al combinar un cuerpo extraño vesical con la radioterapia y al utilizar estos dispositivos durante el acto quirúrgico, se decidió esta presentación.

Palabras clave: prostatectomía, laparoscopia, complicaciones posoperatorias

Abstract

Laparoscopic and robotic radical prostatectomy are two treatment options for prostate cancer. These procedures, although advanced, are not without risks. Some of the rare complications, but with enough cases reported in the literature, are the migrations of the hemostatic clips used in surgery. A case of a 56-years-old patient, who underwent nerve-sparing laparoscopic radical prostatectomy, who suffered from lower obstructive symptoms as a result of a bladder foreign body plus irritative vesicourethral symptoms, as a result of radiotherapy was presented. The patient had a calcified plastic clip removed 45 days after radiotherapy, three years after surgery (five clips had been removed a year earlier). Due to the unusual and delicate nature of the case and as a warning about the precaution that should be taken when combining a bladder foreign body with radiotherapy and when using these devices during the surgical act, this presentation was presented.

Key words: prostatectomy, laparoscopy, posoperative complication, radiotherapy

Aprobado: 2022-01-27 10:10:19

Correspondencia: Ismael Leblanch Hernández. Hospital Oncológico Conrado Benítez. Santiago de Cuba. Cuba. ismael.leblanch@nauta.cu

INTRODUCCIÓN

La prostatectomía radical laparoscópica (PRL) es una técnica no introducida ampliamente aún en Cuba. En el marco de un intercambio académico práctico entre Cuba y un país latinoamericano, se realizó en Cuba una PRL a un paciente seleccionado según los criterios de inclusión.⁽¹⁾

Se han descrito en la literatura varios casos de migraciones de clips hacia la vejiga usados en la cirugía de PRL. Estos clips se han usado para conservar y no dañar las bandeletas neurovasculares, al evitar el uso de energía térmica en su proximidad, lo que garantiza resultados funcionales (potencia sexual y continencia). Se han reportado múltiples efectos perniciosos de estos clips (estenosis de la anastomosis,⁽¹⁾ litiasis,⁽²⁾ pseudodivertículo uretral,⁽³⁾ etc.), no así de los efectos combinados con la radioterapia.

Se presenta el caso de un paciente al que le han migrado clips a la vejiga, produciendo síntomas

obstructivos bajos asociados a síntomas irritativos de la radioterapia.

Por lo inusual y delicado del caso y como alerta sobre la precaución que se debe tomar al combinar un cuerpo extraño vesical con la radioterapia y al utilizar estos dispositivos durante el acto quirúrgico, se decidió esta presentación.

PRESENTACIÓN DEL CASO

Paciente masculino, de 56 años de edad, con antecedentes de cáncer de próstata, a quien le fue realizada una prostatectomía radical laparoscópica en octubre del 2018. Ocho meses después (mayo del 2019), el paciente comenzó a tener disuria, polaquiuria, infecciones urinarias.

Acudió al hospital, donde se realizó ultrasonido pélvico y se descubrieron imágenes ecogénicas no bien definidas, sugestivas de "litiasis" vesical. (Fig. 1).

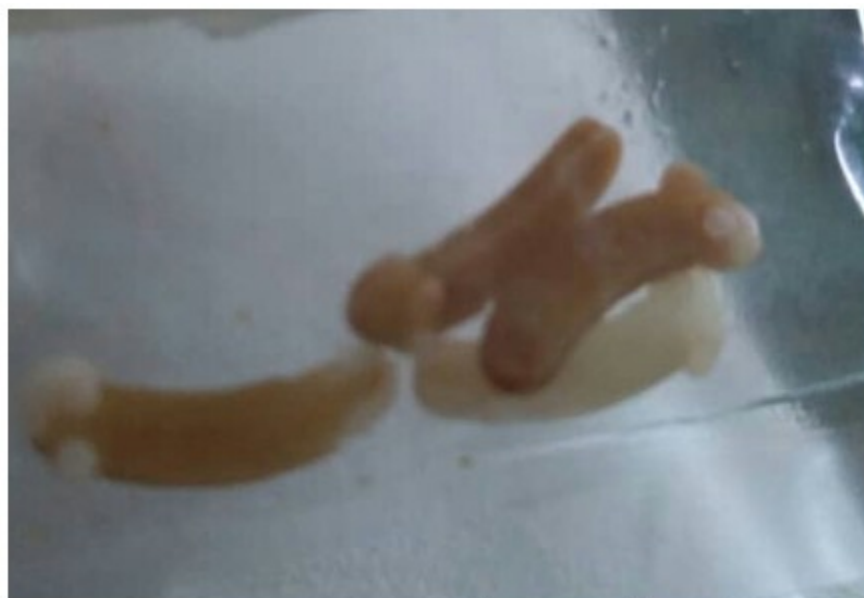

Fig. 1. Imagen que muestra clips extraídos ocho meses después de la prostatectomía radical laparoscópica.

En esa ocasión se extrajeron cinco clips que migraron hacia la vejiga.

Un año después de este proceder el paciente

continuó con disuria, nicturia, dolor uretral, urocultivos negativos. Al realizársele ultrasonido pélvico se encontró imagen ecogénica sugestiva de cuerpo extraño calcificado o litiasis.

En enero del 2021, el paciente continua con estos síntomas y se reconsultó con el urólogo. Se constató un aumento del PSA, por lo que se decidió comenzar radioterapia: 30 sesiones acompañadas de medicamento antiandrogénico.

Ante la dificultad para extraer el cuerpo extraño vesical por litolapaxia, se decidió colocar sonda vesical al paciente y comenzar tratamiento preventivo con antibiótico, desde el inicio de las sesiones de radioterapia, para aliviar los síntomas obstructivos bajos anteriores que sufría el paciente.

Con la sonda mejoraron los síntomas, pero a la 23 sesión de radioterapia, hubo que suspenderlas pues el paciente estaba presentando tenesmo vesical doloroso (deseos de orinar con pujos), que se manifestaban en forma de crisis, como cólico uretral, dolor uretral,

dolor en bajo vientre, coágulos finos que salían por la sonda, febrículas, orinas oscuras, fétidas, turbias; en mayor cuantía de noche que de día. Los síntomas se intensificaban al pasar los días, lo que hizo pensar que a los síntomas obstructivos bajos se le añadían los síntomas irritativos bajos producto de la radioterapia.

Se retiró la sonda, pero presentó síntomas de vejiga hiperactiva (disuria, polaquiuria (orinas escasas y muy frecuentes), emergencia miccional, incontinencia urinaria, tenesmo vesical, todo lo cual obligó a recolocar la sonda urinaria. Se esperaron 45 días para restablecer la mucosa urinaria de los efectos de la radioterapia y poder hacer la extracción. El 14 de junio del 2021 se realizó la extracción del cuerpo extraño, que estaba adherido a la pared de la vejiga y resultó ser un clip calcificado. (Fig. 2).

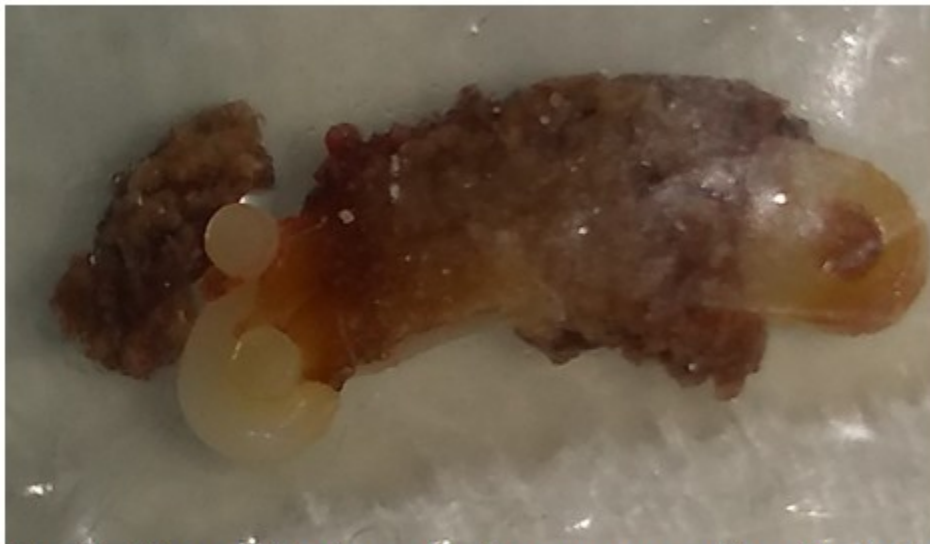


Fig. 2. Clip calcificado extraído tres años después de la prostatectomía radical laparoscópica.

Se extrajeron además fragmentos de otros clips (pocas semanas antes el paciente había

expulsado por la sonda una masa amarillenta, gelatinosa, no sugestiva de pus). (Fig. 3).

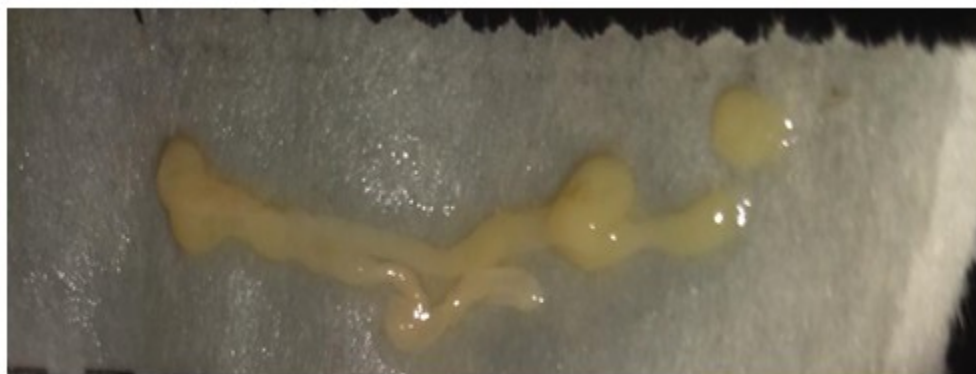

Fig. 3. Masa gelatinosa expulsada por la sonda urinaria una semana antes de la extracción del clip.

DISCUSIÓN

En Cuba, el cáncer de próstata es la primera causa de muerte en hombres.⁽⁴⁾ Las principales opciones terapéuticas incluyen la vigilancia activa, la privación androgénica, la prostatectomía radical retropúbica o perineal, asociada o no a radioterapia posoperatoria sobre los márgenes de la próstata y la pelvis. La prostatectomía radical retropúbica es una opción de tratamiento quirúrgico con fines curativos que se puede realizar a cielo abierto, videolaparoscópica y robótica, lo que depende de la edad y la comorbilidad del paciente, que debe estar compensada.⁽⁵⁾

La prostatectomía radical laparoscópica y la robótica son dos opciones de tratamiento, que necesitan más desarrollo en Cuba. Estos procedimientos, aunque avanzados, no están exentos de riesgos. Unas de las complicaciones poco comunes, pero con suficientes casos reportados en la literatura, son las migraciones de los clips hemostáticos usados en la cirugía,⁽⁶⁾ que ocasionan molestias, síntomas miccionales, ansiedad al paciente, pero también se han encontrado clips que cursan de forma asintomática.⁽⁷⁾ Aunque los clips pueden migrar al recto,⁽⁸⁾ a la uretra⁽⁹⁾ son más frecuentes los que viajan a la vejiga,⁽¹⁰⁾ donde ocasionan los síntomas arriba mencionados.

La radioterapia en el cáncer de próstata provoca reacciones radioactivas,⁽¹¹⁾ inflamaciones de los órganos irradiados cercanos a la próstata,⁽¹²⁾ si a esto se une el efecto de los síntomas secundarios a "litiasis" vesical, las consecuencias serán

aditivas.

La presencia de clips residuales que migran a la vejiga es una complicación rara, poco común y mucho menos frecuente aún es la presencia de un clip en vejiga al mismo tiempo que se esté recibiendo radioterapia.

Se recomienda extraer los cuerpos extraños antes de la radioterapia, siempre que sea posible, por medios poco invasivos, para no sobreañadir a los síntomas irritativos de la radioterapia los síntomas obstructivos bajos y mejorar la calidad de vida del paciente. Se recomienda, además, minimizar el uso de estos dispositivos próximos a la anastomosis uretrovesical.

Conflicto de intereses

No existen.

Contribuciones de los autores

Conceptualización: *Ismael Leblanch Hernández.*

Visualización: *Ismael Leblanch Hernández.*

Redacción del borrador original: *Ismael Leblanch Hernández.*

Redacción, revisión y edición: *Ismael Leblanch Hernández.*

Financiación

Hospital Oncológico Conrado Benítez. Santiago

de Cuba. Cuba.

REFERENCIAS BIBLIOGRÁFICAS

1. Tunnard GJ, Biyani CS. An unusual complication of a Hem-o-Lok clip following laparoscopic radical prostatectomy. *J Laparoendosc Adv Surg Tech A.* 2009 ; 19 (5): 649-51.
2. Sarkis J, Alkassis M, Chebel JA, Tabcheh A, Semaan A. Bladder stone following intravesical migration of surgical clip five years after radical prostatectomy. *Urol Case Rep.* 2019 ; 28: 101060.
3. Jiménez Pacheco A, Merino Salas S, López Luque A, Verdú Martínez M. Complicación derivada del uso de Hem-O-Lok en la prostatectomía radical laparoscópica. *Rev Chil Urol.* 2012 ; 77 (1): 47-50.
4. Ministerio de Salud Pública. Anuario estadístico de salud 2020 [Internet]. La Habana: Dirección de Registros Médicos y Estadísticas de Salud; 2021. [cited 19 Jul 2021] Available from: <https://files.sld.cu/bvscuba/files/2021/08/Anuario-Estadistico-Espanol-2020-Definitivo.pdf>.
5. Savón Moiran L. Cáncer de próstata: actualización. *Rev Inf Cient [revista en Internet].* 2019 [cited 8 Jul 2021] ; 98 (1): [aprox. 8p]. Available from: http://scielo.sld.cu/scielo.php?script=sci_arttext&pid=S1028-99332019000100117.
6. Jaeger CD, Cockerill PA, Gettman MT, Tollefson MK. Presentation, Endoscopic Management, and Significance of Hemostatic Clip Migration into the Lower Urinary Tract Following Radical Prostatectomy. *J Laparoendosc Adv Surg Tech A.* 2015 ; 25 (10): 800-3.
7. Iuzuka J, Hashimoto Y, Kondo T, Takagi T, Hata K, Kanzawa T, et al. Incidental detection of asymptomatic migration of Hem-o-lok clip into the bladder after laparoscopic radical prostatectomy. *Asian J Endosc Surg.* 2017 ; 10 (4): 442-5.
8. Wu SD, Rios RR, Meeks JJ, Nadler RB. Rectal Hem-o-Lok clip migration after robot-assisted laparoscopic radical prostatectomy. *Can J Urol.* 2009 ; 16 (6): 4939-40.
9. Ganpule A, Dhawan DR, Desai MR. Hem-o-Lokclip eroding into the urethra following laparoscopic radical prostatectomy: A case report and review of literature. *Indian J Urol.* 2010 ; 26 (4): 580-1.
10. Turini GA, Brito JM, Leone AR, Golijanin D, Miller EB, Pareek G, Renzulli JF. Intravesical Hemostatic Clip Migration After Robotic Prostatectomy: Case Series and Review of the Literature. *J Laparoendosc Adv Surg Tech A.* 2016 ; 26 (9): 710-2.
11. Kamran SC, D'Amico AV. Radiation Therapy for Prostate Cancer. *Hematol Oncol Clin North Am.* 2020 ; 34 (1): 45-69.
12. Matta R, Chapple CR, Fisch M, Heidenreich A, Herschorn S, Kodama RT, et al. Pelvic Complications After Prostate Cancer Radiation Therapy and Their Management: An International Collaborative Narrative Review. *Eur Urol.* 2019 ; 75 (3): 464-76.