

## PRESENTACIÓN DE CASO

**Íleo biliar: una causa infrecuente de oclusión intestinal. Presentación de un caso clínico****Gallbladder ileus, a rare cause of intestinal obstruction. Presentation of a clinical case and review of the literature**

Jorge Ernesto Gonzalez García<sup>1</sup> Lidia Torres Aja<sup>1</sup>

<sup>1</sup> Hospital Universitario "Dr. Gustavo Aldereguía Lima", Cienfuegos, Cienfuegos, Cuba

**Cómo citar este artículo:**

García J, Aja L. Íleo biliar: una causa infrecuente de oclusión intestinal. Presentación de un caso clínico. **Medisur** [revista en Internet]. 2021 [citado 2024 Sep 20]; 19(6):[aprox. 4 p.]. Disponible en: <http://medisur.sld.cu/index.php/medisur/article/view/5045>

**Resumen**

El íleo biliar es una causa poco frecuente de obstrucción intestinal mecánica. Generalmente se ve en pacientes adultos mayores del sexo femenino con antecedentes de ser portadores de litiasis vesicular, representando solamente del 1 al 6% de las obstrucciones intestinales diagnosticadas. Se presenta el caso de una paciente femenina de 66 años de edad con antecedentes de presentar cólicos a repetición por litiasis vesicular, la cual acude al cuerpo de guardia de nuestro centro por dolor abdominal vómitos y distensión abdominal. Se comprobó en el acto quirúrgico la presencia de un íleo biliar. Se concluye que entre las causas infrecuentes de oclusión intestinal mecánica podemos citar el íleo biliar, lo cual lo corrobora el hecho de que en el servicio de cirugía de nuestro centro solo tenemos dos casos anteriores reportados.

**Palabras clave:** Obstrucción intestinal, íleon, coledocolitiasis

**Abstract**

Gallstone ileus is a rare cause of mechanical bowel obstruction. It is generally seen in older female patients with a history of being carriers of gallstones, representing only 1 to 6% of diagnosed intestinal obstructions. A case of a 66-years-old female patient with a history of recurrent colic due to gallstones, who came to the guardhouse of the hospital for abdominal pain, vomiting and abdominal distention, it is presented. The presence of a gallstone ileus was verified in the surgical act. It is concluded that among the infrequent causes of mechanical intestinal occlusion can be mentioned gallstone ileus, which is corroborated by the fact that in the surgery service of the hospital only have two previous reported cases.

**Key words:** Intestinal obstruction, ileum, choledocholithiasis

**Aprobado:** 2021-12-03 00:01:42

**Correspondencia:** Jorge Ernesto Gonzalez García. Hospital Universitario "Dr. Gustavo Aldereguía Lima" Cienfuegos [jorge.gonzalez@gal.sld.cu](mailto:jorge.gonzalez@gal.sld.cu)

## INTRODUCCIÓN

El íleo biliar fue descrito por primera vez por Erasmus Bartholin en 1654, en el transcurso de una autopsia.<sup>(1)</sup> Se define como una oclusión intestinal mecánica debido a la obstrucción intraluminal por un cálculo biliar, que ha emigrado a través de una fístula biliodigestiva establecida como complicación de una colelitiasis. Puede presentarse desde el estómago hasta el recto, siendo el sitio más común el intestino delgado.<sup>(2)</sup> Generalmente se presenta en pacientes femeninos mayores de 60 años con antecedentes de cólicos hepáticos a repetición por litiasis vesicular. Se considera una causa rara de oclusión intestinal, representando solo del 1 al 4% de esta patología.<sup>(3)</sup>

El lugar de impactación depende del tamaño del cálculo y del diámetro de la luz del tubo digestivo.<sup>(4)</sup> Una vez el cálculo se ubica en la luz intestinal, puede generar obstrucción a cualquier nivel, el lugar más habitual es el íleon terminal seguido por yeyuno, íleon proximal y duodeno.<sup>(4)</sup>

Los cálculos deben medir al menos 2 cm para ser causantes de obstrucción; resulta difícil que cálculos menores produzcan cuadros oclusivos, a menos que haya alteración de la dinámica intestinal o disminución de la luz por una enfermedad benigna o maligna no diagnosticada.<sup>(5)</sup> El paso de un cálculo hacia la luz intestinal se produce a través de una fístula, la cual surge cuando hay episodios recurrentes de colecistitis aguda, provocando gran inflamación y adherencias entre la vesícula y el tracto gastrointestinal.<sup>(5)</sup> La fístula más frecuente es la colecisto-duodenal, como ocurrió en el caso que presentamos; siendo menos frecuente las que involucran al estómago y al colon.<sup>(6)</sup> En cuanto al tratamiento, el principal es la cirugía, la cual tiene como objetivo primordial el tratamiento de la obstrucción intestinal y en segundo lugar al de la fístula biliodigestiva. Algunos autores preconizan realizar ambos procedimientos en un mismo tiempo quirúrgico, otros preconizan tratar en primera instancia la oclusión intestinal y posteriormente, en un segundo tiempo quirúrgico, la fístula bilio-digestiva. Esta decisión debe tomarse de acuerdo a las condiciones generales del paciente y locales de la zona a intervenir.<sup>(7,8)</sup>

## PRESENTACIÓN DEL CASO

Se trata de una paciente femenina de 66 años de

edad, con antecedentes de diabetes mellitus tipo II, hipertensión arterial y cardiopatía isquémica además de litiasis vesicular y cólicos biliares a repetición, que acude al cuerpo de guardia del servicio de Cirugía General del Hospital General Universitario Dr. Gustavo Aldereguía Lima con dolor y distensión abdominal acompañado de vómitos. Al examen físico se encontraron: signos ligeros de deshidratación, abdomen distendido timpánico con ruidos hidroaéreos aumentados, doloroso a la palpación en todo el hemiabdomen derecho y signo de Murphy positivo. Se le realizaron complementarios de laboratorio e imagenológicos. Se encontró una Hb en 112/gl y un leucograma que informa  $9,0 \times 10^9$  /l. Ultrasonido abdominal informó: vesícula de tamaño normal con imagen hacia el cuello que no emite sombra acústica, ligero edema perivesicular y asas distendidas a nivel de hipocondrio y flanco derecho. La radiografía de abdomen simple mostró la presencia de asas distendidas pero no niveles hidroaéreos. Se anuncia para operar como una colecistitis aguda, se realiza laparotomía exploradora donde se encontró una oclusión intestinal mecánica parcial secundaria a un íleo biliar y una fístula colecistoduodenal. Se realizó enterotomía con extracción del cálculo y enterorrafia, en un primer tiempo quirúrgico y en un segundo tiempo. La paciente evolucionó de forma satisfactoria a los dos tiempos quirúrgicos, encontrándose actualmente totalmente curada.

## DISCUSIÓN

El diagnóstico preoperatorio del íleo biliar es difícil para todo cirujano, pues en la mayoría de los casos se presenta como una oclusión intestinal mecánica que no difiere de las producidas por otras causas. Nos orienta hacia este diagnóstico el antecedente de litiasis vesicular con cuadros de colecistitis anteriores. En el caso que presentamos concurren los antecedentes personales que se describen en todas las literaturas, tanto nacionales como internacionales revisadas como factores de riesgo de la presentación de esta entidad: sexo femenino, mayor de 60 años<sup>(9)</sup> antecedentes de litiasis vesicular y de episodios de colecistitis aguda a repetición. En el acto quirúrgico se encontró un cálculo como causa de la oclusión intestinal mecánica que presentaba la paciente; cálculo que emigró de la vesícula biliar al intestino delgado, producto de una fístula establecida entre ambos órganos. Se procedió a realizarle enterotomía con extracción de cálculo

y enterorráfia, posponiendo dada las condiciones locales de la zona para un segundo tiempo el tratamiento de la fístula vesiculo-enterica; pero esta cerró espontáneamente.

### CONCLUSIONES

La paciente evolucionó satisfactoriamente. Actualmente se encuentra curada. Este es el tercer caso de íleo biliar diagnosticado en el servicio de Cirugía General de Cienfuegos, por lo cual se considera de interés profesional publicarlo.<sup>(10,11)</sup>

### Conflicto de interés

Los autores declaran que no existen conflicto de intereses

### Contribuciones de los autores

Conceptualización: Jorge Ernesto Gonzalez García,Lidia Torres Aja

Investigación: Jorge Ernesto Gonzalez García

Metodología: Lidia Torres Aja

Administración del proyecto: Jorge Ernesto Gonzalez García,Lidia Torres Aja

Supervisión: Lidia Torres Aja

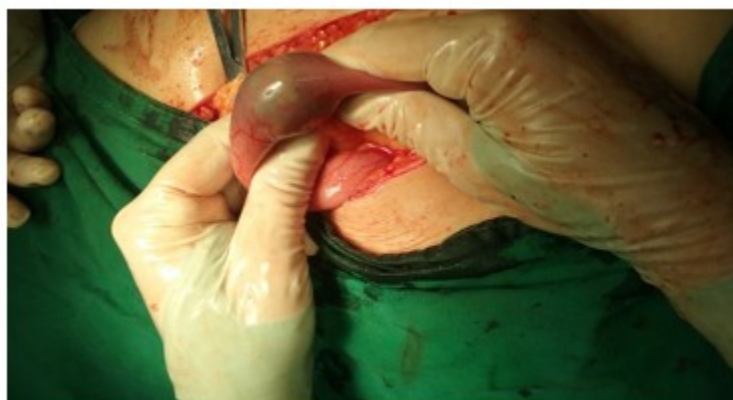Redacción - borrador original: Jorge Ernesto Gonzalez García

Redacción - revisión y edición: Jorge Ernesto Gonzalez García,Lidia Torres Aja

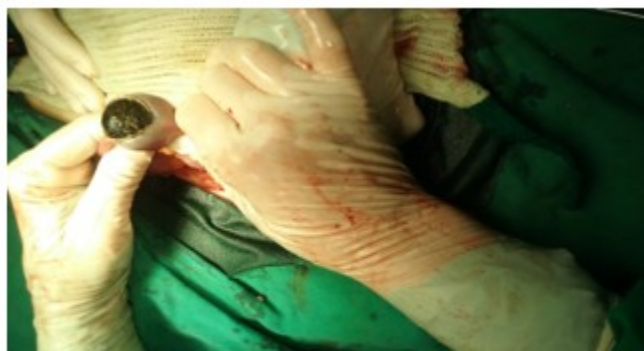### Financiación

No fue necesaria


### ANEXOS



**Foto 1.** Muestra la imagen del cálculo dentro de la luz del intestino



**Foto 2.** Momento que se realiza la extracción del cálculo



**Foto 3.** Gran cálculo extraído de la luz intestinal

## REFERENCIAS BIBLIOGRÁFICAS

1. García-Valenzuela SE, Trujillo-Bracamontes FS, Quintero- García B, Rios Beltran JC, Valdez-Avilés D. Obstrucción intestinal secundaria a íleo biliar: reporte de dos casos. Rev Esp Med Quir [revista en Internet]. 2015 [ cited 23 May 2020 ] ; 20: [aprox. 4p]. Available from: <https://www.redalyc.org/pdf/473/47345916019.pdf>.
2. Hussain J, Alrashed AM, Alkhadher T, Wood S, Behbehani AD, Termos S. Gallstone ileus: Unfamiliar cause of bowel obstruction. Case report and literatura review. Int J Surg Case Rep [revista en Internet]. 2018 [ cited May 23 ] ; 49: [aprox. 5p]. Available from: <https://www.ncbi.nlm.nih.gov/pmc/articles/PMC6039705/>.
3. Ploneda-Valencia CF, Gallo-Morales M, Rinchon C, Navarro- Muñiz E, Bautista-López CA, de la Cerda-Trujillo LF, Rea- Azpeitia LA, et al. El íleo biliar: una revisión de la literatura médica. Rev. Fac. Med [revista en Internet]. 2017 [ cited 23 May 2020 ] ; 82 (3): [aprox. 6p]. Available from: <http://www.revistagastroenterologiamexico.org/en-pdf-S2255534X17300427>.
4. Ibrarullah M, Samantaray PK, Meher S, Bruno WH. Gallstone ileus of upper gastrointestinal tract: A case series. Indian J Gastroenterol [revista en Internet]. 2019 [ cited 23 May 2020 ] ; 38 (3): [aprox. 16p]. Available from: <https://www.ncbi.nlm.nih.gov/pmc/articles/PMC7868805>.

5. Céspedes Rodríguez HA, Fernández Pérez R. Íleo biliar, una causa poco frecuente de oclusión intestinal. *Revista Cubana de Cirugía* [revista en Internet]. 2020 [ cited 23 May 2020 ] ; 59 (3): [aprox. 6p]. Available from: <http://scielo.sld.cu/pdf/cir/v59n3/1561-2945-cir-59-03-e912.pdf>.
6. Marenco-de la Cuadra B, López-Ruiz JA, Tallón-Aguilar L, López-Pérez J, Oliva-Mompeán F. Íleo biliar colónico: una rara causa de obstrucción intestinal. *Cir Cir* [revista en Internet]. 2017 [ cited 23 May 2020 ] ; 85 (5): [aprox. 7p]. Available from: <https://reader.elsevier.com/reader/sd/pii/S0009741116300500token=FEB7C07BB71D732D02D16557D4C14424D00D2FBA0FA3B3A8F36E2F1D1D698C7A9A9F1758AB7AD385874B5D46168329BE&originRegion=useast1&originCreation=20211203034128>.
7. Salazar-Jiménez MI, Alvarado-Durán J, Fermín-Contreras MR, Rivero-Yáñez F, Lupian-Angulo AI, Herrera- González A. Íleo biliar, revisión del manejo quirúrgico. *Cirugía y cirujanos* [revista en Internet]. 2018 [ cited 23 May 2020 ] ; 86 (2): [aprox. 6p]. Available from: <https://www.medigraphic.com/pdfs/circir/cc-2018/cc182k.pdf>.
8. Salazar-Jiménez MI, Alvarado-Durán J, Fermín-Contreras MR, Rivero-Yáñez F, Lupian-Angulo AI, Herrera-González A. Íleo biliar, revisión del manejo quirúrgico. *Cirugía y cirujanos* [revista en Internet]. 2018 [ cited 23 May 2020 ] ; 86 (2): [aprox. 8p]. Available from: <https://www.medigraphic.com/cgi-bin/new/resumen.cgi?IDARTICULO=82927>.
9. Hurtado YV, Agudelo H, Merchán-Galvis AM. Íleo biliar en adulto joven. Reporte de un caso. *Univ. Salud* [revista en Internet]. 2020 [ cited 23 May 2020 ] ; 22 (1): [aprox. 4p]. Available from: <http://www.scielo.org.co/pdf/reus/v22n1/2389-7066-reus-22-01-96.pdf>.
10. Jiménez Prendes R, López Echemendia R. Íleo biliar: presentación en la urgencia quirúrgica. *Medisur* [revista en Internet]. 2011 [ cited 23 May 2020 ] ; 9 (6): [aprox. 3p]. Available from: <http://www.medisur.sld.cu/index.php/medisur/article/view/1615/7375>.
11. Monzon Rodríguez M, Torres Aja L, Capín Sarria N. Oclusión intestinal por íleo biliar. Presentación de un caso. *Medisur* [revista en Internet]. 2012 [ cited 23 May 2020 ] ; 10 (3): [aprox. 4p]. Available from: <http://scielo.sld.cu/pdf/ms/v10n3/ms09310.pdf>.