

## PRESENTACIÓN DE CASO

# Feocromocitoma Benigno vs Tumor Renal. Presentación de un caso

## Benign Pheochromocytoma vs Kidney Tumor. A case presentation

Lesyibeth Rodriguez Cruzata<sup>1</sup> Aida Nelis Santiesteban Bello<sup>1</sup> Mercedes Gonzáles Garrido<sup>1</sup>

<sup>1</sup> Hospital General Orlando Pantoja Tamayo, Cuba

**Cómo citar este artículo:**

Cruzata L, Bello A, Garrido M. Feocromocitoma Benigno vs Tumor Renal. Presentación de un caso. **Medisur** [revista en Internet]. 2021 [citado 2026 May 2]; 19(4):[aprox. 7 p.]. Disponible en: <https://medisur.sld.cu/index.php/medisur/article/view/5032>

### Resumen

**Introducción:** El feocromocitoma es una neoplasia neuroendocrina localizada en la médula adrenal. **Objetivo:** Destacar la importancia que todavía posee en la práctica clínica el interrogatorio y el examen físico minucioso, a pesar de los novedosos medios diagnósticos con que se cuenta en la actualidad. **Presentación del caso:** Se presenta caso clínico de paciente masculino de 17 años de edad, con incidentaloma suprarrenal izquierdo, catalogado inicialmente como tumor renal abscedado, cuya biopsia de pieza operatoria demostró finalmente que correspondía a un feocromocitoma benigno. La determinación de catecolaminas fue normal, en la tomografía computarizada se evidenció una masa retroperitoneal que involucraba riñón y suprarrenal izquierdos. Se realizó la resección de la neoplasia y fue dado de alta médica en buenas condiciones. **Conclusiones:** El feocromocitoma es una patología infrecuente y compleja, cuya resolución quirúrgica es mandatoria

**Palabras clave:** Feocromocitoma, tumor benigno, incidentaloma adrenal, hipertensión, catecolaminas.

### Abstract

**ABSTRACT Background:** Pheochromocytoma is a neuroendocrine neoplasm located in the adrenal medulla. **Objective:** To highlight the importance of physical examination and the detailed clinical practice, despite the new diagnostic means that are currently available. **Case presentation:** A 17-years-old male patient with left adrenal incidentaloma, initially classified as an abscessed renal tumor, whose surgical specimen biopsy finally showed that it corresponded to a benign pheochromocytoma it is presented. The catecholamine determination was normal, the computed tomography revealed a retroperitoneal mass that involved the left kidney and adrenal. The neoplasm was resected and he was discharged in good condition. **Conclusions:** Pheochromocytoma is an infrequent and complex pathology, whose surgical resolution is necessary.

**Aprobado: 2021-07-12 15:11:17**

**Correspondencia:** Lesyibeth Rodriguez Cruzata. Hospital General Orlando Pantoja Tamayo [lesyibeth@infomed.sld.cu](mailto:lesyibeth@infomed.sld.cu)

## INTRODUCCIÓN

Las glándulas suprarrenales son parte del sistema endocrino y los riñones del sistema urogenital, pero estas estructuras están relacionadas topográficamente. Ambos órganos están encerrados dentro de la fascia perirrenal (de Gerota), en el espacio retroperitoneal. En sentido embriológico, la suprarrenal difiere del riñón. Por lo tanto, en los procesos renales, la glándula suprarrenal no se ve afectada o viceversa, a menos que sea por extensión o metastasis.<sup>(1)</sup>

En los niños y adolescentes, las masas con localización en el flanco aumentan en porcentaje suponiendo el 78% de las masas abdominales. La mitad de ellas, continúan siendo renales, pero en este grupo de edad es más frecuente que sean malignas entre las cuales se encontrarían el neuroblastoma, tumor de Wilms, linfoma, teratoma inmaduro y el nesidioblastoma. Entre las benignas se encuentran la hidronefrosis, malformación renal, trombosis renal, hematoma suprarrenal, ganglioneuroma y teratoma maduro. En cuanto a las masas no renales, éstas suponen el 23% representadas por el neuroblastoma y el teratoma.<sup>(2)</sup>

Ante un hallazgo suprarrenal casual, resulta clave determinar si la lesión es hormonalmente funcionante o no funcionante, y si es benigna o maligna. Para realizar un correcto enfoque diagnóstico es necesaria la historia clínica, el examen físico y la determinación de los niveles hormonales. En ausencia de signos o síntomas y con niveles hormonales normales, la evaluación radiológica es necesaria ya que llega al diagnóstico definitivo en muchos de los casos.<sup>(3)</sup> El feocromocitoma supone entre un 3-10% de todos los incidentalomas.<sup>(4)</sup> La neoplasia más común de la médula adrenal es el feocromocitoma benigno, el cual es un tumor neuroendocrino que se origina de las células cromafines del sistema simpático adrenal, productor de catecolaminas tales como: la adrenalina, la noradrenalina y con menor frecuencia, la dopamina.<sup>(5,7)</sup>

Con el objetivo de destacar la importancia que continúa teniendo en la práctica clínica el interrogatorio y el examen físico minucioso, a pesar de los novedosos medios diagnósticos con que se cuenta en la actualidad, y teniendo en cuenta su baja frecuencia clínica y el subdiagnóstico de esta patología, se presenta el caso siguiente de feocromocitoma abscedado

benigno.

## PRESENTACIÓN DEL CASO

### Hallazgos clínicos

Se presenta un caso de un adolescente masculino de 17 años de edad, sin antecedentes de importancia, acudió por dolor en hipocondrio derecho de un año de evolución que al inicio era leve. Acude a consulta de urología porque hace días el dolor gana en intensidad, tipo cólico localizado en hipocondrio derecho, irradiado a región lumbar ipsilateral y no cede a la ingesta de analgésicos, concomitantemente fiebre en 39°C. Tenía también náuseas, astenia e historia de pérdida de peso y antecedentes de haber sido apretado fuertemente por la región lumbar durante un juego con su hermano. Por tales hallazgos se decide su ingreso para mejor estudio y tratamiento con terapia antimicrobiana, hidratación y antipiréticos.

### Evaluación diagnóstica

Peso: 58 Kg, Talla: 1,70 m IMC: 20 Kg/m<sup>2</sup>. Paciente en regulares condiciones generales, hidratado.

Piel: normal.

Mucosas: húmedas y normocoloreadas.

Cuello: móvil, no doloroso, tiroides no visible ni palpable.

Sistema respiratorio: murmullo vesicular conservado, no se auscultan estertores. Frecuencia respiratoria de 20 por minuto.

Sistema cardiovascular: ruidos cardíacos rítmicos, bien golpeados, no soplos, no roces. Tensión arterial: 120/80 mm Hg y frecuencia cardíaca de 86 latidos por minuto.

Abdomen: excavado, suave y depresible, no doloroso a la palpación, no visceromegalia, ruidos hidroaéreos presentes y de caracteres normales.

Sistema nervioso: sin alteraciones.

Estudios Complementarios:

-Laboratorio: Los estudios realizados fueron normales. Ácido Vanilil Mandélico (2 muestras) negativo.

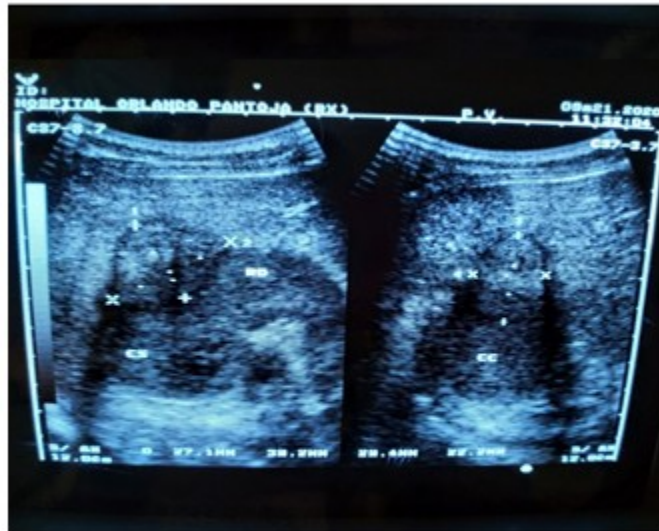
-BAAF (Biopsia por Aspiración con Aguja Fina): no se realizó por temor a las complicaciones.

-Imagenología:

1- Ecografía abdominal (Fig 1): Hígado, bazo, páncreas, suprarrenales y riñón izquierdo

normales.

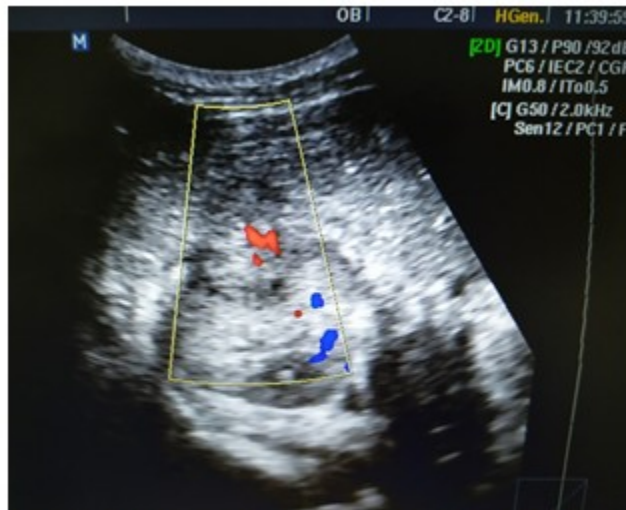Se observa el riñón derecho de tamaño normal, con imagen compleja a predominio ecogénico hacia contorno externo del polo superior, bien definido que mide aproximadamente 39 x 35 mm en relación posible con hipernefrom.



**Fig. 1:** Imagen compleja en polo superior del riñón derecho por ecografía.

2- Ultrasonido Doppler Color del Riñón Derecho (Fig. 2): Se observa presencia de flujo al doppler

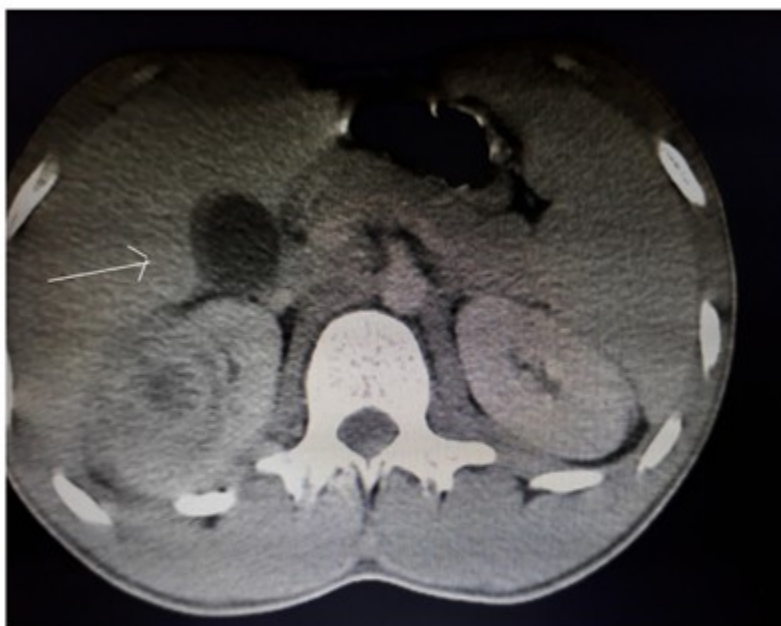de la imagen descrita en ultrasonido abdominal, compatible con tumor renal derecho abscedado.



**Fig. 2:** Presencia de flujo sanguíneo al doppler color en imagen compleja en polo superior del riñón derecho.

3- Tomografía Axial Computarizada (TAC) de abdomen simple y contrastada (Fig. 3): hígado, bazo, páncreas, suprarrenales y riñón izquierdo normales. Se observa riñón derecho de densidad variable, con centro de menor densidad, con imagen que mide 51 x 46 mm en contorno

externo del polo superior. En fase contrastada, capta el medio de contraste de forma no homogénea. Disminución del tejido graso que dificulta adecuada delimitación de órganos. No se observan adenopatías. No ascitis. Impresión Diagnóstica: Tumor Renal Derecho Abscedado y/o Hematoma.



**Fig. 3:** Tomografía de abdomen con riñón derecho de densidad variable con imagen en contorno externo del polo superior.

### Intervención terapéutica

Con el diagnóstico de tumor renal derecho abscedado, se decidió la intervención quirúrgica. Durante la cirugía, se observó que el riñón derecho era normal y por encima de él una tumoración de más o menos 5 cm de diámetro bien delimitada en correspondencia con la suprarrenal. Con previa consulta con el equipo de anestesia y ante el hallazgo, se decide realizar adrenalectomía derecha con vaciamiento ganglionar. Se realizó nefrectomía derecha a pesar de la integridad macroscópica del mismo, por la posibilidad de invasión microscópica. El acto quirúrgico transcurrió sin dificultad. Se mantuvo ingresado por diez días y con buena evolución fue dado de alta con seguimiento por consulta.

La biopsia reportó: feocromocitoma con signos de hemorragia, abscedación y necrosis, capsula tumoral sin infiltración, riñón y uréteres sin infiltración, ganglios linfáticos perihiliares y de vena cava con hiperplasia sinusoidal y folicular reactiva libre de neoplasia.

### DISCUSIÓN

El feocromocitoma, que es un tumor con una incidencia en la población general del 1-2 por 100 000 pacientes al año, con un pico de máxima incidencia entre la tercera, cuarta y quinta décadas de la vida, sin diferencia significativa en cuanto al sexo. Entre el 10 % y 20 % son diagnosticados durante la niñez, con una edad promedio de 11 años.<sup>(5,9)</sup> Los tumores bilaterales y extrasuprarrenales son más frecuentes en niños.<sup>(10)</sup> Nuestro paciente tenía al momento del diagnóstico 17 años, edad menos frecuente encontrada en la literatura revisada.<sup>(9,11)</sup>

La mayoría de los feocromocitomas tienen una presentación esporádica y son benignos, entre el 21-30 % resultan de una mutación heredada, por lo que tiene un carácter familiar. En este último caso, se sabe que puede heredarse de forma aislada con herencia autosómica dominante o dentro de síndromes hereditarios, tales como: enfermedad de Von Hippel Lindau, enfermedad de Von Recklinghausen, la enfermedad de Sturge Weber y la esclerosis tuberosa.<sup>(10,11)</sup> En nuestro paciente, no encontramos antecedentes de enfermedad hereditaria y fue diagnosticado histológicamente como feocromocitoma benigno.

La clínica puede ser variada, y no guarda una

clara relación con el tamaño, localización o aspecto histológico del tumor. Clínicamente, puede ser asintomático, circunstancia que ocurre en el 20 % de los casos aproximadamente (sin embargo esta característica pudiera corresponder con un subregistro de casos, teniendo en cuenta que en algunos reportes se cita que más del 50 % de los feocromocitomas se descubren en el examen autopsico), o presentarse con hipertensión arterial sostenida o paroxística, acompañado de la triada clásica de cefalea, hiperhidrosis y taquicardia. Las manifestaciones clínicas son tan variadas que se le conoce como el "gran simulador".<sup>(12)</sup> Nuestro paciente no presentó una sintomatología típica de feocromocitoma. Sin embargo, se evidenció un predominio de sintomatología infecciosa. Esta presentación coincide con la referida en la literatura por varios autores<sup>(13)</sup> en diferentes períodos, quienes describen casos clínicos de pacientes que debutaron con fiebre y dolor lumbar, el cual no mejora con antibióticos.

Los síntomas y signos dependerán principalmente de la cantidad y tipo de catecolaminas liberadas a la circulación. Se recomienda a las metanefrinas libres en plasma o metanefrinas fraccionadas en orina como pruebas bioquímicas iniciales por presentar una mayor sensibilidad que las catecolaminas.<sup>(11)</sup> El caso clínico presentado tiene la particularidad de ser no funcionante. Los estudios realizados de ácido vanilil mandélico en dos ocasiones, fueron normales. Clásicamente este tipo de tumor se detecta en relación a un síndrome de hiperfunción, productor de catecolaminas tales como: la adrenalina, la noradrenalina y con menor frecuencia, la dopamina.<sup>(9)</sup> Los feocromocitomas pueden ser bioquímicamente inactivos en pacientes con mutaciones de la succinato deshidrogenasa y en los metastásicos.<sup>(14)</sup>

En ocasiones el tumor se puede poner de manifiesto después de un golpe o traumatismo banal. Entre la clínica figuran la hematuria, hipertensión y cólico nefrítico que corresponderían a un tumor renal,<sup>(3)</sup> antecedentes de haber sido apretado fuertemente por la región lumbar durante un juego con su hermano.

Cada glándula suprarrenal se localiza más arriba en el retroperitoneo justo por encima del polo superior del riñón y una capa de tejido conectivo las separa del polo superior de los riñones.<sup>(1)</sup> Las lesiones localizadas en el flanco pueden ser renales o retroperitoneales.<sup>(2)</sup> Con la aparición de

modernos métodos de diagnóstico por imágenes, es más fácil el estudio del retroperitoneo, ya que los procedimientos radiológicos clásicos suministran una información reducida y, a veces, confusa de este espacio, dado por la poca discriminación de los distintos compartimentos allí existentes.<sup>(15)</sup> Nuestro caso en particular, catalogado inicialmente como tumor renal abscedado por estudios de imagen ante lo inespecífico de los síntomas, en el acto operatorio se evidenció macroscópicamente la integridad renal y la afectación de la suprarrenal y cuya biopsia de pieza operatoria demostró finalmente que correspondía a un feocromocitoma benigno. Los Tumores Suprarrenales tienen formas variables de presentación. Ocasionalmente la investigación de estas lesiones lleva a un diagnóstico de "pseudoadrenal" correspondiente a masas tumorales derivadas de estructuras adyacentes (riñones, páncreas, bazo, ganglios linfáticos o estructuras vasculares).<sup>(8)</sup>

El feocromocitoma es una patología infrecuente y compleja, cuya resolución quirúrgica es mandatoria. La cirugía estuvo bien indicada en nuestro paciente, ya que en los dos casos la cirugía está indicada como tratamiento curativo.<sup>(15)</sup>

## CONCLUSIONES

La cirugía estuvo bien indicada en nuestro paciente, ya que en los dos casos la cirugía está indicada como tratamiento curativo. No obstante la poca frecuencia diagnóstica del feocromocitoma, se debe tener en cuenta en el diagnóstico diferencial de toda masa tumoral retroperitoneal, a pesar de tener el criterio de ser un incidentaloma. Ser cautelosos en la exploración física y complementaria, realizar un preoperatorio adecuado evitando la descarga adrenérgica brusca al torrente circulatorio, pudiera ser de utilidad en la definición de una conducta, garantizando un menor riesgo para la vida del paciente.

**Conflicto de intereses:** Los autores no declaran tener conflicto de intereses

## Contribuciones de los autores:

Conceptualización: Lesyibeth Rodríguez Cruzata

Análisis formal: Aida Nelis Santiesteban Bello

Adquisición de fondos: Mercedes González Garrido, Nelis Santiesteban Bello

Investigación: Aida Nelis Santiesteban Bello

Metodología: Lesyibeth Rodríguez Cruzata, Aida Nelis Santiesteban Bello

Administración del proyecto: Lesyibeth Rodríguez Cruzata

Supervisión: Lesyibeth Rodríguez Cruzata

Redacción - borrador original: Lesyibeth Rodríguez Cruzata, Aida Nelis Santiesteban Bello

Redacción - revisión y edición: Lesyibeth Rodríguez Cruzata

### Financiación:

No existe

### REFERENCIAS BIBLIOGRÁFICAS

1. Donald R. Smith, Emil A. Tanagho. Urología general. 2014. Cap. 1 Anatomía quirúrgica del retroperitoneo, las glándulas suprarrenales, riñones y uréteres. Lange [Internet]. 18va. ed. 2014. [ cited 21 Ene 2020 ] Available from: <https://accessmedicina.mhmedical.com/content.aspx?bookid=1487&sectionid=96831279>.

2. Mateos González ME. Enfoque diagnóstico ante una masa tumoral. Vox Paediatr [revista en Internet]. 2019 [ cited 21 Ene 2020 ] ; 26 (1): [aprox. 3p]. Available from: [https://spaoyex.es/sites/default/files/vp\\_26\\_1\\_10.pdf](https://spaoyex.es/sites/default/files/vp_26_1_10.pdf).

3. García Rodríguez E, Herrero Redondo M et al. Abordaje de un hallazgo suprarrenal casual. Medicina General y de Familia [revista en Internet]. 2017 [ cited 21 Ene 2020 ] ; 6 (4): [aprox. 4p]. Available from: [http://mgyf.org/wp-content/uploads/2017/09/MGY\\_F2017\\_031.pdf](http://mgyf.org/wp-content/uploads/2017/09/MGY_F2017_031.pdf).

4. Hevia Suárez M, Abascal Junquera J.M, Boix P, Dieguez M, Delgado E, Abascal García JM y cols. Manejo de la masa suprarrenal: lo que el urólogo debe saber. Actas Urol Esp [revista en Internet]. 2010 [ cited 21 Ene 2020 ] ; 34 (7): [aprox. 5p]. Available from: <https://scielo.isciii.es/pdf/aue/v34n7/especial1.pdf>.

5. Guillín C, Bernabeua I, Rodríguez IA, Casanueva F. Feocromocitoma y paraganglioma. Medicine [revista en Internet]. 2016 [ cited 21 Ene 2020 ] ; 12 (14): [aprox. 6p]. Available from: <https://www.medicineonline.es/es-feocromocitoma-paraganglioma-articulo-S0304541216301032>.

6. Sánchez Turcios RA. Feocromocitoma: Diagnóstico y tratamiento. Rev Mex Cardiol [revista en Internet]. 2010 [ cited 21 Ene 2020 ] ; 21 (3): [aprox. 7p]. Available from: <https://www.medigraphic.com/pdfs/cardio/h-2010/h103e.pdf>.

7. Santos Monzón Y, Plain Pozos C, Pérez de Alejo Alemán A. Feocromocitoma. Presentación de un caso. Medisur [revista en Internet]. 2014 [ cited 21 Ene 2020 ] ; 12 (4): [aprox. 7p]. Available from: <http://medisur.sld.cu/index.php/medisur/article/view/1887>.

8. Betancourt Rodríguez VC, Carolina Archila López El. Tumores suprarrenales. Revisión bibliográfica. Acta Médica del Centro [revista en Internet]. 2014 [ cited 21 Ene 2020 ] ; 8 (1): [aprox. 10p]. Available from: <http://www.revactamedicacentro.sld.cu/index.php/amc/article/view/59/158>.

9. Miranda Folch JJ, García Cuervo D, Vega Jiménez J et al. Hipertensión arterial secundaria a feocromocitoma esporádico. Presentación de caso. Rev Méd Electrón [revista en Internet]. 2016 [ cited 21 Ene 2020 ] ; 38 (1): [aprox. 13p]. Available from: <http://www.revmedicaelectronica.sld.cu/index.php/rme/article/view/2918/1327>.

10. Carballosa Espinosa L, Guibert Veranes R, Armenteros Daniel A. Feocromocitoma. Presentación de un caso. Rev. Info Cient [revista en Internet]. 2012 [ cited 21 Ene 2020 ] ; 76 (4): [aprox. 10p]. Available from: <http://www.redalyc.org/articulo.oa?id=551757269027>.

11. Piriz Momblant A, Vázquez Vilanora RN. Feocromocitoma y neurofibromatosis: una rara asociación. Revisión del tema a propósito de un caso. Rev Inf Cient [revista en Internet]. 2017 [ cited 21 Ene 2020 ] ; 96 (4): [aprox. 16p]. Available from: <http://www.revinfcientifica.sld.cu/index.php/ric/article/view/1197/2212>.

12. De Jesús J, García F, Fung L, Hernández E.

Feocromocitoma Gigante Abscedado: A Propósito de un Caso. Rev Venez Endocrinol Metab [revista en Internet]. 2015 [ cited 21 Ene 2020 ] ; 13 (2): [aprox. 7p]. Available from: <http://www.redalyc.org/articulo.oa?id=375542244005>.

13. Militello Claudio F, Jorge Cesar R, Pisani, Juan J, Cenice Fernando FE. Revisión bibliográfica en el diagnóstico y el tratamiento de los feocromocitomas y paragangliomas malignos. Rev. Arg. de Urol [revista en Internet]. 2020 [ cited 21 Ene 2020 ] ; 85 (1): [aprox. 6p].

Available from: <http://ve.scielo.org/pdf/rvdem/v13n2/art05.pdf>.

14. Ochoa Gómez L, Rodríguez Infanzon OL, Miranda Pérez Y, Ramírez Calvo K, Rodríguez Rodríguez AL. Intervención Educativa en Residentes de Imagenología acerca del Diagnóstico Tomográfico de los tumores retroperitoneales. Edumed Holguín 2020 [revista en Internet]. 2020 [ cited 21 Ene 2020 ] Available from: <http://www.edumedholguin2020.sld.cu/index.php/edumedholguin/2020/paper/viewFile/423/241>.