

PRESENTACIÓN DE CASO

Nesidioblastosis del adulto. Informe de un caso**Adult's Nesidioblastosis. Case report**Liesel Pérez Ruiz¹ Elodia María Rivas Alpizar¹ Karen García¹¹ Hospital General Universitario Dr. Gustavo Aldereguía Lima, Cienfuegos, Cienfuegos, Cuba**Cómo citar este artículo:**

Ruiz L, Alpizar E, García K. Nesidioblastosis del adulto. Informe de un caso. **Medisur** [revista en Internet]. 2021 [citado 2026 May 2]; 19(5):[aprox. 4 p.]. Disponible en: <https://medisur.sld.cu/index.php/medisur/article/view/4912>

Resumen

La nesidioblastosis del adulto es rara. Se define como cambios en el páncreas endocrino caracterizado por la proliferación anormal de las células de los islotes pancreáticos, que afecta en forma difusa a la glándula, y que causa hipoglucemia hiperinsulinémica persistente en ausencia de un insulinoma. Se presenta el caso de un paciente que ingresa en el servicio de medicina interna del Hospital "Dr. Gustavo Aldereguía Lima" de Cienfuegos con un síndrome hipoglucémico para estudio. Se le realizó prueba de tolerancia a la glucosa oral de 6 h con hipoglucemia (1.9mmol/L) a la hora 5. Prueba de ayuno de 72h: con hipoglucemia a las 2 h con respuesta paradójica de la insulina, glicemia e insulinemia con los síntomas. En la tomografía axial computarizada abdominal multicorte no se evidenció lesión en el páncreas. Se realiza pancreatectomía distal de \pm 85% de la glándula con conservación esplénica. La anatomía patológica confirmó nesidioblastosis. La nesidioblastosis del adulto es una entidad muy poco frecuente, pero debe ser tenida en cuenta como diagnóstico diferencial de los insulinomas ante la ausencia de lesión evidente en los estudios convencionales de imágenes.

Palabras clave: nesidioblastosis , adulto ,informes de casos

Abstract

Adult nesidioblastosis is rare, defined as changes in the endocrine pancreas characterized by abnormal proliferation of pancreatic islet cells, diffusely affecting the gland, and causing persistent hyperinsulinemic hypoglycemia in the absence of an insulinoma. A case of a patient who is admitted to the internal medicine service at the "Dr. Gustavo Aldereguía Lima" Cienfuegos Hospital with a hypoglycemic syndrome for study. A 6-hour oral glucose tolerance test was performed with hypoglycemia (1.9mmol / L) at hour 5. 72-hour fasting test: with hypoglycemia at 2 hours with a paradoxical response to insulin, Glycemia and Insulinemia with the symptom. In the multislice abdominal computerized axial tomography, no lesion in the pancreas was evidenced. A distal pancreatectomy of \pm 85% of the gland is performed with splenic preservation. The pathology anatomy confirmed nesidioblastosis. Nesidioblastosis in adults is a very rare entity, but it should be taken into account as a differential diagnosis of insulinomas in the absence of an evident lesion in conventional imaging studies.

Key words: nesidioblastosis, adults, case reports

Aprobado: 2021-07-20 12:57:08

Correspondencia: Liesel Pérez Ruiz. lieselpr81@gmail.com

INTRODUCCIÓN

La nesidioblastosis fue descrita por primera vez por George F Laidlaw en 1938,⁽¹⁾ pero no fue hasta 1971 cuando Yakovac utilizó este término para describir lesiones del páncreas endocrino en neonatos. La hipoglucemia hiperinsulinémica persistente es causada por la alteración en la función de la célula Beta del páncreas. En los recién nacidos tiene como principal causa la nesidioblastosis, mientras que en los adultos son los insulinomas solitarios los causantes de este cuadro clínico, lo que hace que la nesidioblastosis del adulto se presente en tan solo el 0.5-5%.^(2,3)

Se han descrito diversas mutaciones genéticas relacionadas con la patogénesis de hipoglucemia hiperinsulinémica persistente en la infancia. Las más frecuentes son las presentadas en los genes ABCC8 (SUR1) y KCNJ11 (Kir6.2), del brazo corto del cromosoma 11, los cuales codifican para subunidades del canal de potasio sensible a ATP en la membrana de la célula β . Esto conduce a la permanente secreción de insulina. Esto provoca que los islotes no sean capaces de reconocer la presencia de hipoglucemia y, por lo tanto, reducir la secreción de insulina. También se han implicado el gen de glucocinasa (GK) y el del glutamato deshidrogenasa (GLUD1) así como otros todavía sin identificar.^(4,5)

Los elevados niveles de insulina promueven la glucogenogénesis hepática y muscular, causando una reducción de los niveles de glucosa en sangre. Esto provoca una severa hipoglucemia con graves alteraciones neurológicas, que pueden llegar a las convulsiones.^(6,7)

Desde el punto de vista del diagnóstico clínico, no hay ninguna característica que diferencie a los pacientes con hipoglucemia hiperinsulinémica por insulinoma de los causados por nesidioblastosis; por ello en todos los casos informados, el diagnóstico ha sido quirúrgico-patológico.⁽⁸⁾

PRESENTACIÓN DEL CASO

Paciente masculino de 36 años de edad, color de piel blanca, acude al servicio de Medicina Interna del Hospital Universitario Gustavo Aldereguía Lima con cuadro clínico de hipoglucemias sintomáticas con decaimiento, visión borrosa, sudoración, frialdad, palidez cutáneo mucosa, lenguaje incoherente, cambios en la conducta (agresividad), rigidez de las extremidades

acompañado en ocasiones de convulsiones. Se confirma en los eventos glucemias inferiores a 2.5 mmol/l, siendo los síntomas más frecuentes en el ayuno. Se ingresa como un síndrome hipoglucémico para estudio.

Antecedentes patológicos personales: hipertensión arterial que lleva tratamiento con Amlodipino 10 mg $\frac{1}{2}$ tab diaria.

Al examen físico nada positivo a señalar.

El paciente durante el ingreso se mantuvo con infusión de dextrosa EV las 24h más dieta fraccionada por la frecuencia y severidad de las crisis.

Estudios complementarios realizados:

Se le realizó en un ingreso previo en 2018, prueba de tolerancia a la glucosa (PTG) oral de 6 h con hipoglucemia (1.9 mmol/L) a la hora 5, sin poder realizar otro estudio hormonal por falta de reactivos en el laboratorio. En enero de 2019, se le realiza prueba de ayuno de 72h: con hipoglucemia a las 2h con respuesta paradójica de la insulina lo que aumenta la sospecha de hipoglucemia hiperinsulinémica.

Insulinemia basal: 2.72 mUI/l. V R (2,6-24,9) mUI/l

Cortisol basal: 271.8 nmol/l. V R (171-536) nmol/l

Glucemia con los síntomas: 2.3 mol/L

Insulinemia con los síntomas: 16.94 mUI/l.

Cortisol en el momento de los síntomas: 416.6 nmol/l

No se realiza Péptido C por no contar con esta determinación en nuestro hospital.

La tomografía (TAC) abdominal multicorte informa páncreas aumentado de tamaño a expensas de cabeza y cuerpo con textura heterogénea, con imágenes hipodensas, mal definidas antes y después del estudio endovenoso, con imágenes hiperdensas focales que captan después del estudio endovenoso.

Se decidió conducta quirúrgica con ultrasonido (UTS) transoperatorio que no define el diagnóstico y se toma la conducta establecida para estos casos. Se le realizó una pancreatectomía distal de \pm 85% de la glándula

con conservación esplénica. En el posoperatorio inmediato el paciente presenta hiperglucemia.

En el estudio histopatológico del paciente, se observó el aumento en el número y variabilidad de los islotes de Langerhans, aumento e

hipercromasia nuclear y disposición de los islotes en zonas vecinas a los conductos pancreáticos. Durante las consultas de seguimiento el paciente mantiene hiperglucemias con necesidad de tratamiento con insulina de acción intermedia en 2 dosis subcutáneas diarias. (Fig. 1).

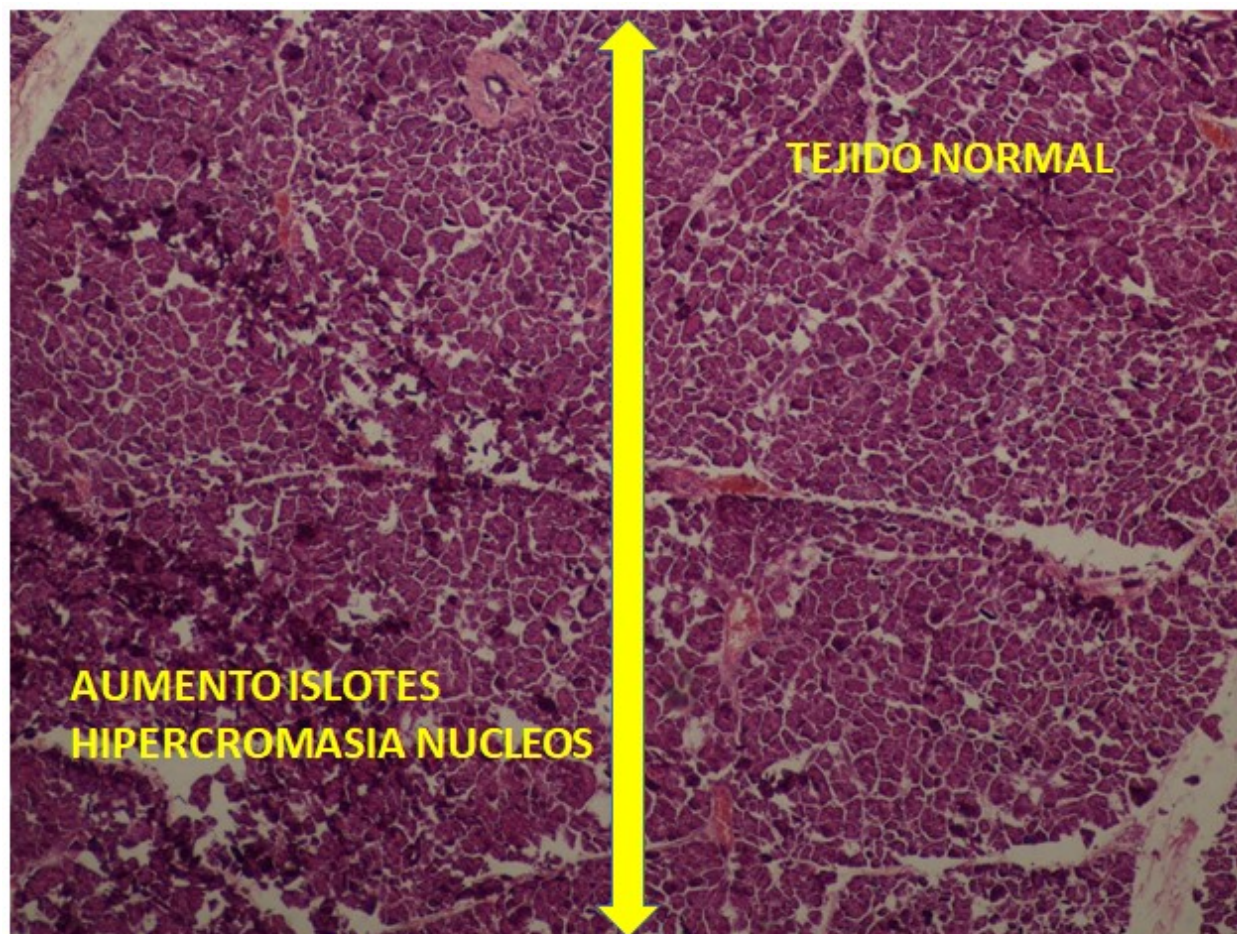


Fig. 1 Tejido pancreático normal y patológico del paciente.

DISCUSIÓN

Desde el primer reporte de casos de nesidioblastosis en adultos en 1975, se han descrito menos de 100 pacientes. Actualmente la nesidioblastosis del adulto se define como cambios en el páncreas endocrino caracterizado por la proliferación anormal de las células de los islotes pancreáticos, que afecta en forma difusa a la glándula.⁽⁹⁾

El diagnóstico de hiperinsulinismo endógeno se

realiza mediante el test del ayuno. Este se considera positivo cuando los niveles de glucosa en sangre disminuyen por debajo de 45mg/dl y se elevan los niveles de insulina por encima de 6mU/l y de péptido C por encima de 0,6ng/ml.^(6, 10)

Una vez establecido el diagnóstico de hiperinsulinismo endógeno, se dispone de una serie de estudios radiológicos, para llegar al diagnóstico de insulinoma pancreático.

Desde el punto vista clínico y bioquímico, no es posible distinguir entre la nesidioblastosis y el

insulinoma, por lo que es necesaria una relación entre clínicos y patólogos para poder establecer el diagnóstico positivo. Antes se debe excluir el diagnóstico de insulinoma. Histopatológicamente se caracteriza clásicamente por hiperplasia de células endocrinas ubicadas a través del páncreas a menudo en relación con el epitelio de los conductos endocrinos, aunque también se puede observar hipertrofia celular e hipertrofia insular con configuración irregular.⁽¹¹⁾

Desde el punto de vista diagnóstico, los estudios de imagen no permiten evidenciar la lesión, siendo negativos los hallazgos de la ultrasonografía abdominal y la tomografía axial computarizada de abdomen. El tratamiento de la nesidioblastosis es la resección quirúrgica del páncreas, siendo controversial la extensión de la cirugía. La complicación más importante posterior a la cirugía es la diabetes, relacionada con la extensión de la cirugía; se presenta del 5 al 10% de los casos, y es tratada satisfactoriamente con insulina.^(12,13)

Conflicto de intereses:

Los autores declaran que no tienen conflicto de intereses.

Contribuciones de los autores:

Conceptualización: Liesel Pérez Ruiz

Análisis formal: Elodia María Rivas Alpízar

Adquisición de fondos: Karen García, Liesel Pérez Ruiz

Investigación: Elodia María Rivas Alpízar

Metodología: Liesel Pérez Ruiz, Elodia María Rivas Alpízar

Administración del proyecto: Liesel Pérez Ruiz

Supervisión: Elodia María Rivas Alpízar

Redacción – borrador original: Karen García, Liesel Pérez Ruiz

Redacción – revisión y edición: Liesel Pérez Ruiz, Elodia María Rivas Alpízar

Financiación:

No existe

REFERENCIAS BIBLIOGRÁFICAS

1. George F. Nesidioblastoma, the islet tumor of the pancreas. *Am J Pathol* [revista en Internet]. 1938 [cited 14 May 2020] ; 14 (2): [aprox. 14p]. Available from: <https://www.ncbi.nlm.nih.gov/pmc/articles/PMC1964945/pdf/amjpathol00535-0002.pdf>.
2. Almánzar R, Rosario A, Díaz Z, Figueroa J, Segura M. Nesidioblastosis en una escolar, a propósito de un caso. *Ciencia y Salud* [revista en Internet]. 2018 [cited 14 May 2020] ; 2 (3): [aprox. 4p]. Available from: <https://revistas.intec.edu.do/index.php/cisa/articloe/view/1287>.
3. Sívori E, Blanco D. Tumores neuroendocrinos del páncreas. *Cirugía digestiva.3* [revista en Internet]. 2009 [cited 14 May 2020] ; 4 (2): [aprox. 8p]. Available from: <http://www.sacd.org.ar/2009/IV-489/pág.1-9>.
4. Ramírez-González LR, Sotelo-Álvarez JA, Rojas-Rubio PI, Dassaejv Macías-Amezcu M, Orozco-Rubio R, Fuentes-Orozco C. Nesidioblastosis en el adulto: reporte de un caso. *Cirugía y cirujanos* [revista en Internet]. 2015 [cited 14 May 2020] ; 83 (4): [aprox. 4p]. Available from: <https://www.elsevier.es/es-revista-cirugia-cirujanos-139-articulonesidioblastosis-el-adulto-reporte-un-S000974111500095X>.
5. Arbizu J, Sancho L. PET/CT con 18F-FDopa en la diferenciación de las formas focales y difusas del Hiperinsulinismo Congénito. *Rev Esp Endocrinol Pediatr* [revista en Internet]. 2015 [cited 14 May 2020] ; 6 (Suppl): [aprox. 4p]. Available from: <https://www.endocrinologiapediatrica.org/revistas/P1-E12/P1-E12-S522-A288.pdf>.
6. Pineda P. Hipoglicemia endógena. Estudio y manejo. *Rev. Med. Clin. Condes* [revista en Internet]. 2013 [cited 14 May 2020] ; 24 (5): [aprox. 7p]. Available from: <https://www.elsevier.es/es-revista-revista-medica-clinica-las-condes-202-pdf-S0716864013702311>.
7. Restrepo K, Garavito G, Rojas L, Romero A, Neira F, Oliveros R, Abisambra N. Nesidioblastosis del adulto coexistente con insulinoma. *Rev colomb cancerol* [revista en Internet]. 2009 [cited 14 May 2020] ; 13 (1): [aprox. 7p]. Available from: <https://www.elsevier.es/es-revista-revista-colombiana-cancerologia-361-articulo-nesidioblastosis-d>

[el-adulto-coexistente-con-S0123901509701520.](#)

8. Hadab M. Report Nesidioblastosis: a review of anaesthetic implications. Sudan Med J [revista en Internet]. 2016 [cited 14 May 2020] ; 52 (3): [aprox. 5p]. Available from: <http://www.smj.eg.net/journals/pdf/748.pdf>.

9. Hananias F, Quevedo I. Masa pancreática: una presentación inhabitual de nesidioblastosis en el adulto. Rev chil endocrinol diabetes [revista en Internet]. 2017 ; 10 (4): [aprox. 4p]. Available from: http://www.revistasoched.cl/4_2017/6.pdf.

10. Varela GA, Picón NO, Balonga MC, Herrera J, et al. Nesidioblastosis persistente del adulto: Experiencia de 3 casos. RAEM [revista en Internet]. 2013 [cited 14 May 2020] ; 50 (Supl.): [aprox. 1p]. Available from: <http://www.raem.org.ar/numeros/2013-vol50/suplemento/07-cc-vol50-supl2013-raem.pdf>.

11. López V, Builes CA, Osorio G, Morales CH, Toro JP, Román A. Nesidioblastosis del adulto tras

derivación gástrica. Rev. Colomb. Cir [revista en Internet]. 2017 [cited 14 May 2020] ; 32 (4): [aprox. 10p]. Available from: http://www.scielo.org.co/scielo.php?script=sci_arttext&pid=S2011-75822017000400011&lng.

12. Mazza OM, Sahoalder A, Fernández DL, Sánchez CR, Iniesta JI, Lenz ME, et al. Pancreatectomías distales laparoscópicas: nuestra experiencia. Rev. argent. cir [revista en Internet]. 2015 [cited 14 May 2020] ; 107 (2): [aprox. 2p]. Available from: http://www.scielo.org.ar/scielo.php?script=sci_arttext&pid=S2250-639X2015000200002&lng=es.

13. Flores Alvarado LJ, Sánchez Enríquez S, Zepeda Moreno A, Ramírez García SA, Bueno Topete MR, Ayub Ayala M, et al. Pancreatectomía proximal en nesidioblastosis. Gac. Méd. Méx [revista en Internet]. 2005 [cited 14 May 2020] ; 141 (2): [aprox. 3p]. Available from: http://www.scielo.org.mx/scielo.php?script=sci_arttext&pid=S0016-38132005000200012&lng=es.