

PRESENTACIÓN DE CASO

Divertículo de Meckel perforado. Presentación de un caso

Perforated Meckel's diverticulum. Presentation of a case

Antonio Artiles Rojas¹ Manuel Alejandro Martínez Corrales¹ Yoisel Duarte-Linares¹ Leonila Noralis Portal Benítez¹

¹ Hospital. Universitario Clínico Quirúrgico Arnaldo Milian Castro, Santa Clara, Villa Clara

Cómo citar este artículo:

Artiles-Rojas A, Martínez-Corrales M, Duarte-Linares Y, Portal-Benítez L. Divertículo de Meckel perforado. Presentación de un caso. **Medisur** [revista en Internet]. 2021 [citado 2026 May 2]; 19(2):[aprox. 6 p.]. Disponible en: <https://medisur.sld.cu/index.php/medisur/article/view/4847>

Resumen

El divertículo de Meckel es la malformación congénita más frecuente del tracto gastrointestinal. Esta entidad nosológica se manifiesta de forma asintomática en casi la totalidad de los casos y se descubre como hallazgo incidental durante una intervención quirúrgica por otra causa. Si bien no hay diferencias según sexo en pacientes asintomáticos, los síntomas son más frecuentes entre los hombres. La forma sintomática, suele manifestarse como hemorragia digestiva, obstrucción intestinal o abdomen agudo (diverticulitis o perforación diverticular) por orden de frecuencia. Se presenta un paciente masculino de 23 años de edad operado de un divertículo de Meckel perforado. La presentación de un divertículo de Meckel perforado en adultos es infrecuente y su diagnóstico preoperatorio es excepcional, no obstante, resulta importante el conocimiento de esta entidad para valorarla dentro de las posibilidades diagnósticas, en aquellos pacientes que aquejen síntomas relacionados con sus complicaciones.

Palabras clave: divertículo ileal, perforación intestinal, anomalía congénita.

Abstract

Meckel's diverticulum is the most common congenital malformation of the gastrointestinal tract. This nosological entity manifests itself asymptotically in almost all cases and is discovered as an incidental finding during a surgical intervention for another cause. Although there are no differences according to sex in asymptomatic patients, the symptoms are more frequent among men. The symptomatic form usually manifests as digestive bleeding, intestinal obstruction or acute abdomen (diverticulitis or diverticular perforation) in order of frequency. A 23-year-old male patient operated on for a perforated Meckel's diverticulum was presented as a case report. The presentation of a perforated Meckel's diverticulum in adults is rare and its preoperative diagnosis is exceptional, however, knowledge of this entity is important to have it within the diagnostic possibilities, in those patients who have symptoms related to its complications.

Key words: Resident in the specialty of General Surgery. Arnaldo Milian Castro Clinical Surgical Hospital

Aprobado: 2021-02-28 14:41:29

Correspondencia: Antonio Artiles Rojas. yoiseldl@gmail.com

INTRODUCCIÓN

El divertículo de Meckel (DM) es una evaginación en dedo de guante del borde antimesentérico del íleon, constituido por sus capas, debido a una persistencia embriológica del extremo proximal del conducto onfalomesentérico (COM).⁽¹⁾ También es conocido como la enfermedad (o regla) de los dos: aparece en el dos por ciento de la población, se localiza a dos pies de la válvula ileocecal, mide alrededor de dos pulgadas, es dos veces más frecuente en hombres que en mujeres, puede contener dos tipos de tejido ectópico (comúnmente gástrico y pancreático) y la mayoría se diagnostica en los dos primeros años de la vida.^(2, 3)

Fue Fabricius Hildanus el primero en describir el DM en 1598, pero le debe el nombre a Hohann Friedrich Meckel, quien estableció su embriología en 1809.⁽⁴⁾ En 1742, otro divertículo estrangulado en una hernia inguinal fue reportado por Litré (hernia de Litré). En 1809, el alemán Johann Friedrich Meckel realizó la primera publicación de sus observaciones en la anatomía y embriología del divertículo que lleva su nombre. En 1898, Kuttner reportó la intususcepción del intestino delgado secundario a la invaginación de un DM.⁽⁵⁾ El divertículo de Meckel es la malformación congénita más frecuente del tracto gastrointestinal⁽⁵⁾ y su incidencia se estima en alrededor del 2 % de la población.^(1,6)

Durante el desarrollo fetal, el intestino medio comunica ampliamente con el saco de Yolk, a través del COM. En la medida en que los componentes de la pared abdominal se aproximan entre sí, el conducto se estrecha y se localiza en el interior del cordón umbilical. Entre la décima y duodécima semana de gestación, el COM involuciona hacia una banda fibrosa delgada antes de ser absorbido gradualmente y el intestino queda libre en el interior de la cavidad peritoneal. La persistencia, de parte o de todo el COM, produce varias anomalías.⁽²⁾ El DM supone la anomalía más frecuente (98% de los casos) del espectro de anomalías del conducto onfalomesentérico, entre las que se incluyen también la fístula umbilicoileal, el senos umbilical, quiste umbilical y cordón fibroso de comunicación entre el íleon y el ombligo.⁽⁷⁾

La fístula umbilicoileal se trata de un COM completamente patente que conecta el íleon a la pared abdominal anterior a nivel del ombligo. Los senos umbilicales son resultado del fracaso del cierre del extremo umbilical del conducto

onfalomesentérico. El quiste umbilical se produce cuando la porción media del conducto continúa siendo patente y cada extremo se cierra. Un cordón fibroso persistente se produce cuando el conducto se borra, pero no se reabsorbe. Resulta un divertículo de Meckel cuando el extremo ileal del conducto sigue siendo patente y el extremo umbilical se atrofia, y el divertículo permanece conectado al ombligo por una banda fibrosa si el conducto borrado no puede ser reabsorbido.⁽⁸⁾

El DM es un divertículo verdadero, pues contiene todas las capas de la pared intestinal.⁽²⁾ Una de sus características es que puede presentar hasta en el 55% de los casos tejido ectópico, con predominio gástrico o pancreático. La existencia de lesiones malignas es muy infrecuente (0.5-4%) siendo la más común el sarcoma, seguida del tumor carcinoide y los adenocarcinomas.⁽⁴⁾

En la mayoría de los casos, el DM es asintomático y se descubre durante una intervención quirúrgica por otra causa. Si bien no hay diferencias según sexo en pacientes asintomáticos, los síntomas son más frecuentes entre los hombres.⁽²⁾ Cuando es sintomático, suele manifestarse como hemorragia digestiva, obstrucción intestinal o abdomen agudo (diverticulitis o perforación diverticular) por orden de frecuencia.⁽⁸⁾

El diagnóstico preoperatorio es todavía un reto excepcional.⁽⁹⁾ Radiológicamente, aunque se pueden emplear múltiples técnicas, las más habituales son la Ecografía, la tomografía axial computarizada (TAC) o con el radiotrazador Tecnecio 99 (la técnica más sensible y específica), el cual es útil en el diagnóstico cuando hay mucosa gástrica ectópica o para identificar la localización de un sangrado digestivo no filiado. Sin embargo, un resultado negativo no excluye el diagnóstico. Las razones de falsos negativos son la edad adulta, la ausencia de mucosa gástrica, la isquemia mesentérica y sangrados muy profusos. La angiografía mesentérica puede evidenciar el sitio de extravasación o bien demostrar la presencia de la arteria vitelina, rama de la arteria mesentérica superior, como una red tortuosa dilatada que se dirige al cuadrante inferior derecho con patrón serpiginoso y sin colaterales, considerándose un signo patognomónico del DM.^(4,5)

La ecografía y la TAC no se consideran útiles para el diagnóstico del divertículo no complicado, pero sí lo son para las complicaciones. La confirmación definitiva de la existencia del

divertículo y de su complicación se realiza mediante estudio histológico de la pieza obtenida por laparotomía o laparoscopia.⁽⁴⁾

La importancia de la existencia del divertículo de Meckel radica en la posibilidad de presentar complicaciones. Es más frecuente en niños que en adultos 26 a 53 %. La probabilidad de que un divertículo asintomático se torne sintomático y tenga complicaciones es de 4 %. En los menores de 20 años, disminuye a 2 %, a los 40 años y en pacientes de edad avanzada, no hay complicaciones. Las principales son: sangrado gastrointestinal, obstrucción, perforación o inflamación diverticular. El riesgo se asocia con el sexo masculino, la edad por debajo de 50 años, presencia de mucosa ectópica en el divertículo, longitud diverticular mayor de 2 cm o la proporción entre la altura y el diámetro, mayor de 2 cm.^(1, 2)

El tratamiento consiste en una intervención quirúrgica inmediata con resección del divertículo o el segmento de íleon que lo aloja.⁽⁶⁾ El tratamiento laparoscópico debe ser seleccionado cuidadosamente debido al incremento en el riesgo de perforación, diseminación y metástasis en casos de enfermedad maligna. Existe controversia en relación con la resección de divertículos encontrados casualmente. No obstante, algunos consideran que la diverticulectomía es una opción, e incluso afirman, que la escisión simple es suficiente.⁽²⁾

Las dificultades para realizar el diagnóstico definitivo, y el número significativo de complicaciones relacionadas con el diagnóstico tardío representan un verdadero reto para los cirujanos. Es por ello que resulta relevante dar a conocer las peculiaridades del siguiente paciente.

PRESENTACION DEL CASO

Se presenta un paciente masculino de 23 años de edad con antecedentes de salud anterior, apendicectomizado hace cinco años. En esta ocasión comienza con dolor abdominal de diez días de evolución, el cual comenzó en epigastrio y en las últimas 24 horas se tornó difuso, de alta intensidad, constante, el cual se irradiaba hacia los hombros.

Hallazgos clínicos:

El examen físico reveló como datos positivos abdomen contracturado, que no sigue los movimientos respiratorios, muy doloroso a la palpación y se constata borbombamiento de la submatidez hepática a la percusión. Tensión arterial: 110/ 70 mmHg, frecuencia cardíaca: 115 latidos por minuto, frecuencia respiratoria: 22 por minuto.

Evaluación diagnóstica:

Se le realizan los exámenes complementarios siguientes: Hematocrito: 40 L/L. Leucograma: 15×10^9 /L (polimorfonucleares: 86, linfocitos: 14). Conteo de plaquetas: 240×10^9 /L. Radiografía simple de abdomen: revela presencia de un nivel hidroaéreo central, donde es posible constatar la presencia de válvulas conniventes y se proyecta hacia la región correspondiente a la fosa ilíaca derecha. Radiografía de tórax posteroanterior: presencia de neumoperitoneo. (Figura. 1). Con el cuadro clínico y los resultados de exámenes antes mencionado se plantea el diagnóstico presuntivo de úlcera gastroduodenal perforada. El principal problema para el diagnóstico de certeza fue el bajo índice de sospecha y la limitación de recursos, pues el hospital no cuenta con estudios como la TAC con el radiotrazador Tecnecio 99 y la angiografía mesentérica, específicos para esta entidad.

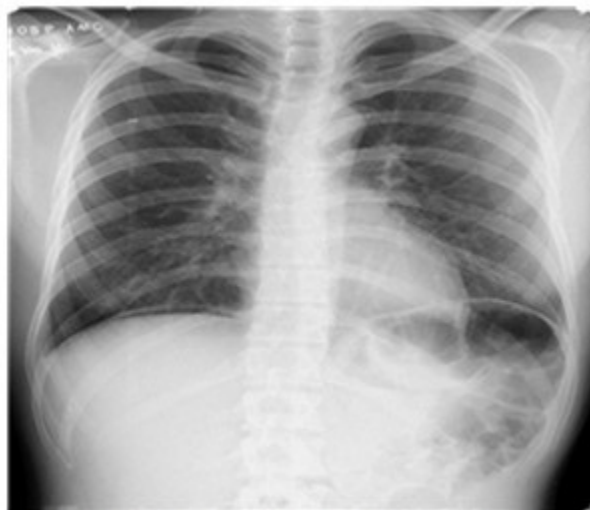

Figura 1. Rayos x de tórax (neumoperitoneo)

Intervención terapéutica:

Se realiza laparotomía exploradora y se revisa estómago y primera y segunda porción del

duodeno sin encontrar indicio de perforación. Se revisa el resto de la cavidad encontrando a 60 cm de la válvula ilio-cecal divertículo de Meckel perforado. (Fig 2).

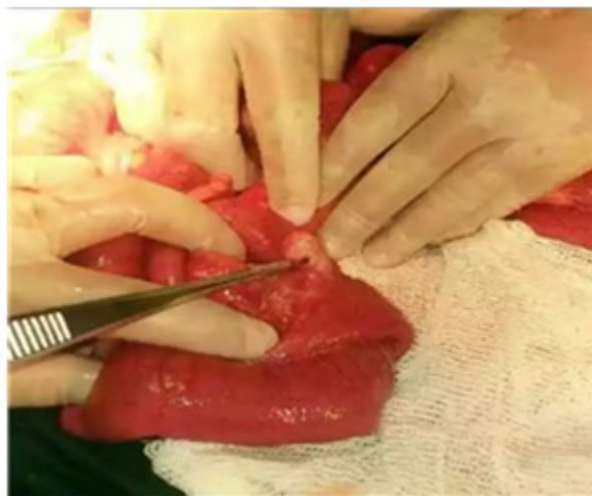

Fig.2 Hallazgo operatorio in situ

No se aprecia gran peritonitis, escaso líquido en fondo del saco de Douglas, se lava y seca cavidad y se procede a realizar recesión de ilion con divertículo incluido (Fig. 3) y anastomosis,

término terminal en dos planos. Se recibe biopsia de la pieza quirúrgica: la cual informa descripción macroscópica y diagnóstico histológico consistente con divertículo de Meckel sin presencia de tejido ectópico. (Fig. 4).

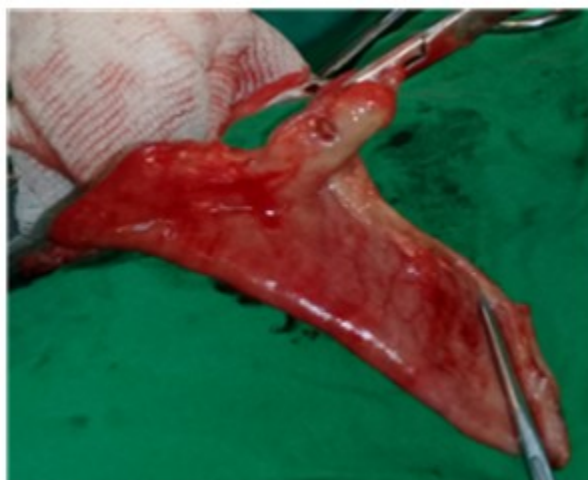

Fig 3. Pieza quirúrgica

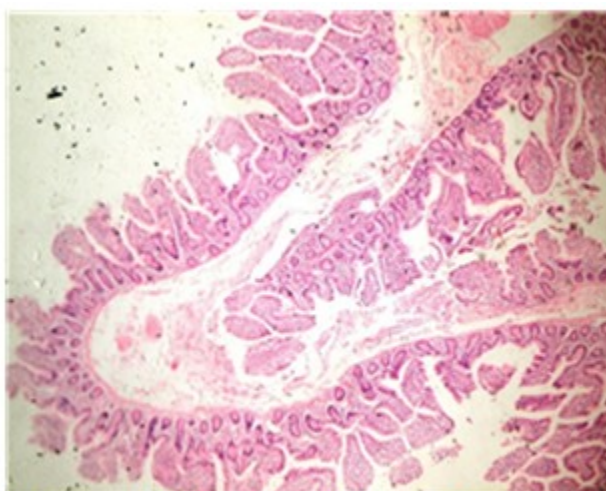


Figura 4. Lámina histológica del divertículo de Meckel

Seguimiento y resultados:

El paciente fue seguido a los 14, 21, 30 días después de haber sido operado, el cual mostró evolución favorable y sin complicaciones.

DISCUSIÓN

La presencia de un DM puede permanecer silente durante toda la vida o constituir un hallazgo incidental de una cirugía, autopsia o estudio de intestino delgado.⁽⁷⁾ El paciente presenta un cortejo sintomático en el curso de complicaciones, por lo que se puede afirmar que el DM, a pesar de ser la anomalía congénita más frecuente del tracto gastrointestinal, es poco

común y raramente se hace sintomática.

El paciente del caso es de sexo masculino y tiene 23 años de edad. La literatura reporta que las manifestaciones son más frecuentes en niños (60% antes de los diez años).⁽⁵⁾ Es más frecuente en el dicho sexo, lo que concuerda con el paciente en cuestión.^(1, 5-8)

Entre las formas infrecuentes de presentación tenemos cuadros similares a una enfermedad inflamatoria intestinal (dolor recurrente, anemia, hipoalbuminemia, pérdida de peso), anemia megaloblástica por déficit de vitamina B12 (secundario a sobrecrecimiento bacteriano del intestino delgado), desarrollo de tumores en el divertículo (adenocarcinomas, tumores neuroendocrinos, GISTs, neoplasia mucinosa papilar intraductal), úlcera péptica crónica, fístula vésicodiverticular, inversión o torsión del DM.⁽⁵⁾

El paciente presentó los síntomas correspondientes a un síndrome perforativo. La literatura reporta las complicaciones más frecuentes en orden decreciente: obstrucción intestinal 36.5%, intususcepción 6.8% a 13.7%, inflamación 12.7%, hemorragia 11.8%, perforación 7.3%, formando parte de una hernia 4.7% (hernia de Littré), desarrollo de neoplasia 3.2% y fístula umbilical 1.7%.⁽⁹⁾ Lo anterior supone que la presencia de un DM perforado es excepcional.

El diagnóstico diferencial de un DM se realiza en dependencia de la complicación que presente por ser la inflamación una de las más frecuentes. La literatura sugiere siempre tener en cuenta para descartar a entidades como: apendicitis aguda, enfermedad inflamatoria intestinal y diverticulitis del colon.⁽⁸⁾ La autora Miryan Idalina Díaz Benítez⁽⁶⁾ insiste en su estudio de prevalencia de las complicaciones del DM y su tratamiento quirúrgico en un hospital de alta complejidad; que la apendicitis aguda es el diagnóstico diferencial clínico más importante de la diverticulitis de Meckel. Se estima que la primera es aproximadamente 50 veces más común en la práctica clínica. En su estudio reporta que el 68,75% del total de pacientes ingresaron con diagnóstico preoperatorio de apendicitis aguda. Siempre debe considerarse un divertículo de Meckel en el diagnóstico diferencial de pacientes que presentan obstrucción intestinal mecánica con hemorragia baja de intestino delgado o signos y síntomas de inflamación o peritonitis.⁽⁶⁾

Este paciente fue ingresado con impresión diagnóstica de úlcera gastroduodenal perforada, no siendo posible el diagnóstico preoperatorio, lo que coincide con lo planteado por la mayoría de la literatura revisada.^(1, 2, 9)

Al paciente se le realizó resección del segmento de íleon que contenía el divertículo. Ante pacientes complicados, la resección con anastomosis parece preferible a la resección en cuña o tangencial con grapadoras, debido al riesgo de dejar mucosa ectópica anormal en el intestino adyacente al divertículo.⁽²⁾

CONCLUSIONES

La presentación de un divertículo de Meckel perforado en adultos es rara. El diagnóstico preoperatorio es excepcional y existe un número significativo de complicaciones relacionadas con el diagnóstico tardío, por lo que resulta importante el conocimiento de esta entidad y valorarla dentro de las posibilidades diagnósticas en aquellos pacientes que aquejen síntomas relacionados con sus complicaciones.

Conflicto de intereses: los autores no declaran conflictos de intereses.

Contribución de autores:

Conceptualización: Yoisel Duarte-Linares. Curación de datos: Yoisel Duarte-Linares. Investigación: Yoisel Duarte-Linares, Antonio Artilles Rojas, Manuel Alejandro Martínez Corrales, Leonila Noralis Portal Benítez. Administración del proyecto: Yoisel Duarte-Linares. Supervisión: Leonila Noralis Portal Benítez. Visualización: Yoisel Duarte-Linares. Redacción - borrador original: Antonio Artilles Rojas, Manuel Alejandro Martínez Corrales, Leonila Noralis Portal Benítez. Redacción - revisión y edición: Antonio Artilles Rojas, Manuel Alejandro Martínez Corrales, Yoisel Duarte-Linares, Leonila Noralis Portal Benítez.

Financiación: ninguna

REFERENCIAS BIBLIOGRÁFICAS

1. García Méndez LR, Rodríguez García L, Díaz Olivera G. Meckel's diverticulum. A propose of a case. Revista Médica Electrónica [revista en Internet]. 2019 [cited 17 Dic 2019] ; 41 (1):

[aprox. 7p]. Available from: <https://www.medigraphic.com/pdfs/revmedele/me-2019/me191p.pdf>.

2. Fuentes Valdés E. Meckel's diverticulum in adults. Revista Cubana de Cirugía [revista en Internet]. 2018 [cited 20 Dic 2019] ; 57 (3): [aprox. 17p]. Available from: <https://www.medigraphic.com/pdfs/cubcir/rcc-2018/rcc183g.pdf>.

3. Anduaga EO, Julca AO, Tantalean JR, Solano LE, Miranda SC, Porro BA. Formas atípicas de presentación en pacientes con divertículo de Meckel. Reporte de casos. Revista Colombiana de Gastroenterología [revista en Internet]. 2017 [cited 18 Dic 2019] ; 32 (2): [aprox. 5p]. Available from: <https://www.redalyc.org/pdf/3377/337752005010.pdf>.

4. Calvo Espino P, García-Oria MJ, Bennazar Nin R, Serrano González J, Muñoz Rodríguez J, García Schiever J, Sánchez Turrión V. NOTA CIENTÍFICA: RESECCIÓN Estrictamente Laparoscópica de Divertículo de Meckel Complicado. Revista Acircal [revista en Internet]. 2019 [cited 20 Dic 2019] ; 6 (1): [aprox. 8p]. Available from: <http://www.acircalrevista.es/wp-content/uploads/05-Nota1-Meckel-perforado-LPS-HUPH.pdf>.

5. Ragone F, Spiazzi R, Curvale C, Milano MC, Conlon C, Tacchi M, et al. Presentación inusual de un divertículo de Meckel. Actagastro [revista en Internet]. 2019 [cited 30 Nov 2019] Available from: <http://www.actagastro.org/numeros-anteriores/2019/Vol-49-N1/Vol49N1-PDF13.pdf-monografía>.

6. Díaz Benítez MI, Mendoza Galván ED.

Prevalencia de las complicaciones del divertículo de Meckel y su tratamiento quirúrgico en un hospital de alta complejidad en el periodo 2018-2019. Cirugía paraguaya [revista en Internet]. 2019 [cited 31 Dic 2019] ; 43 (3): [aprox. 3p]. Available from: <http://scielo.iics.una.py/pdf/sopaci/v43n3/2307-0420-sopaci-43-03-16.pdf>.

7. Santosa RCP, Marquesa RM. Perforated Meckel's Diverticulum in an Adult [Internet]. 2018 [cited 19 Dic 2020] ; 6 (4): [aprox. 5p]. Available from: https://research.unl.pt/ws/files/6388724/document_11_.pdf.

8. Gascón MLB, Molina AR, Gutierrez GG, Martínez EC, Laguna VR, Guerrero AT. Divertículo de Meckel en Urgencias. Seram [revista en Internet]. 2018 [cited 20 Dic 2019] Available from: <https://www.piper.seram.es/index.php/seram/article/download/1778/900>.

9. Figueredo Marín B. Diverticulitis de Meckel perforada en paciente adulto. Cirugía paraguaya [revista en Internet]. 2018 [cited 2 Dic 2019] ; 42 (3): [aprox. 4p]. Available from: <http://scielo.iics.una.py/pdf/sopaci/v42n3/2307-0420-sopaci-42-03-36.pdf>.

10. Pérez Suárez MJ, Campbell Brown D, Pérez Suárez CM, Gamboa Fajardo AA, Palacios Ojeda L. Peritonitis difusa por divertículo de Meckel perforado. Presentación de un caso. Multimed [revista en Internet]. 2017 [cited Dic 24] ; 21 (4): [aprox. 4p]. Available from: <http://www.revmultimed.sld.cu/index.php/mtm/article/viewFile/558/916>.