

ARTÍCULO ORIGINAL

Sistema híbrido para el tratamiento quirúrgico de la escoliosis idiopática del adolescente. Cienfuegos, 2016-2017 (Estudio preliminar)

Hybrid system for the surgical treatment of adolescent idiopathic scoliosis. Cienfuegos 2016-2017 (Preliminary study)

Jorge Alberto Jerez Labrada¹ Ernesto Fleites Marrero² Zunaimi Loes Creagh¹ Dunia Zúñiga Estrada¹

¹ Hospital General Universitario Dr. Gustavo Aldereguía Lima, Cienfuegos, Cienfuegos, Cuba

² Hospital William Soler. Servicio de Cirugía Espinal. Clínica Internacional Cira García, La Habana, La Habana, Cuba

Cómo citar este artículo:

Jerez-Labrada J, Fleites-Marrero E, Loes-Creagh Z, Zúñiga-Estrada D. Sistema híbrido para el tratamiento quirúrgico de la escoliosis idiopática del adolescente. Cienfuegos, 2016-2017 (Estudio preliminar). **Medisur** [revista en Internet]. 2020 [citado 2026 May 5]; 18(6):[aprox. 6 p.]. Disponible en: <https://medisur.sld.cu/index.php/medisur/article/view/4783>

Resumen

Fundamento: la escoliosis idiopática del adolescente es una deformidad tridimensional de la columna vertebral. Su tratamiento quirúrgico es necesario para evitar la progresión de la deformidad, afecciones cardiorrespiratorias y mejorar la estética.

Objetivo: caracterizar los pacientes operados de escoliosis idiopática del adolescente en la provincia de Cienfuegos, con un sistema híbrido modificado.

Métodos: estudio de serie de casos sobre 15 pacientes operados de escoliosis idiopática del adolescente con un sistema de instrumentación híbrido modificado por el autor, teniendo en cuenta el ángulo de Cobb preoperatorio, posoperatorio inmediato y al año de la cirugía, así como sus complicaciones.

Resultados: se estudiaron 14 niñas y un niño, con un promedio de edad de 13,9 años; se usó la clasificación de Lenke con ocho pacientes del tipo 1, dos del tipo 3, cuatro del tipo 5 y uno el tipo 6 (no hubo paciente de los tipos 2 y 4). El promedio de la curva preoperatoria fue de 59.1o, al postoperatorio inmediato, la curva promedio fue de 12,2o, con un promedio de corrección del 79,4 %; la pérdida en grados al año fue de 2,9o. El tiempo quirúrgico promedio fue de 190 minutos y un sagrado de 750ml. Se produjeron dos complicaciones, una radiculopatía y una infección superficial de la herida.

Conclusiones: el sistema de instrumentación híbrido modificado tiene una muy buena efectividad en la corrección de la curva en la escoliosis idiopática del adolescente.

Palabras clave: escoliosis, adolescente, procedimientos ortopédicos

Abstract

Background: adolescent idiopathic scoliosis is a three-dimensional deformity of the spine. Its surgical treatment is necessary to prevent the progression of the deformity, cardiorespiratory conditions and improve aesthetics.

Objective: to characterize adolescent idiopathic scoliosis patients operated on Cienfuegos province, with a modified hybrid system

Methods: a case series study of 15 patients operated on for adolescent idiopathic scoliosis with a hybrid instrumentation system modified by the author, taking into account the preoperative Cobb angle, immediate postoperative and one year after surgery, as well as its complications.

Results: 14 girls and one boy were studied, with an average age of 13.9 years; Lenke's classification was used with eight patients of type 1, two of type 3, four of type 5 and one type 6 (there were no patients of types 2 and 4). The average preoperative curve was 59.1o at the immediate postoperative period, the average curve was 12.2o; with an average correction of 79.4%; the loss in degrees per year was 2.9o. The average surgical time was 190 minutes and a bleeding of 750ml. There were two complications, a radiculopathy and a superficial wound infection.

Conclusions: the modified hybrid instrumentation system has a very good effectiveness in correcting the curve in adolescent idiopathic scoliosis.

Key words: scoliosis, adolescent, orthopedic procedures

Aprobado: 2020-11-11 09:33:43

Correspondencia: Jorge Alberto Jerez Labrada. Hospital General Universitario Dr. Gustavo Aldereguía Lima. Cienfuegos. jerez6708@nauta.cu

INTRODUCCIÓN

La escoliosis idiopática del adolescente (EIA) es una deformidad tridimensional de la columna vertebral,⁽¹⁾ que afecta entre el 1 y el 3 % de los adolescentes y la edad más compleja y peligrosa está entre los 10 y 16 años.⁽²⁻⁴⁾ Un ángulo de Cobb mayor de 40 grados, es por lo general tributaria de tratamiento quirúrgico.⁽⁵⁾

La EIA no tratada adecuadamente, puede traer consigo trastornos funcionales, cardio-respiratorios y estéticos importantes.⁽⁵⁾

Desde Harrington, con el desarrollo de su sistema de barras y ganchos, Luque con la introducción del concepto de instrumentación segmentaria, Cotrel-Dobousset, etc., mucho se ha desarrollado en cuanto a la corrección y la instrumentación de la deformidad tridimensional y la conservación de la biomecánica de la columna vertebral. La corrección y la estabilización de la deformidad se ha desarrollado mucho desde la incorporación de los tornillos pediculares lumbares.⁽⁴⁻⁶⁾

A partir de aquí surgieron muchos sistemas híbridos combinando los tornillos pediculares con ganchos y alambres sublaminares, que tuvieron resultados alentadores.⁽⁶⁾ Fue el Dr. Suk pionero en el uso de tornillos pediculares torácicos, con corrección multiplanar y fijación estable de todos los pedículos. Sin embargo, se reportaron muchas complicaciones en cuanto a la ruptura del pedículo, mal posición de los tornillos, daños neurológicos y prominencia de la

instrumentación.⁽⁷⁾

El objetivo fundamental de este estudio, es caracterizar los pacientes operados de escoliosis idiopática del adolescente en la provincia de Cienfuegos, con un sistema híbrido modificado por el autor, teniendo en cuenta el ángulo de Cobb preoperatorio, posoperatorio inmediato y al año de la cirugía, así como sus complicaciones.

MÉTODOS

Se realizó un estudio descriptivo de serie de casos con los primeros 15 pacientes operados de escoliosis del adolescente en la provincia de Cienfuegos, con un sistema de instrumentación híbrido modificado por el autor; en el periodo de enero de 2016 a diciembre de 2017.

Se estudiaron los primeros 15 pacientes operados con esta técnica por el autor, con un seguimiento de al menos un año. Periodo de consulta trimestral.

Se evaluaron variables como edad, sexo, ángulo de Cobb preoperatorio, posoperatorio inmediato y al año de la cirugía; tiempo quirúrgico, tipo de curva según clasificación de Lenke y complicaciones posquirúrgicas encontradas.

Los pacientes clasificados acorde al tipo de curva según Lenke,⁽⁸⁾ fueron distribuidos de la siguiente forma: 8 tipo 1 (curva torácica mayor), 2 tipo 3 (doble mayor), 4 tipo 5 (tóraco lumbar/lumbar) y 1 tipo 6 (doble curva tóraco-lumbar/lumbar, mayor lumbar). (Cuadro 1).

Cuadro 1: Clasificación de Lenke ⁽⁸⁾

Patrón de curva según plano coronal:

Tipo Curva	Descripción	Torácica Proximal	Torácica Principal	Toracolumbar/ Lumbar
1	Torácica principal	No estructural	Estructural mayor	No estructural
2	Doble torácica	Estructural	Estructural mayor	No estructural
3	Doble mayor	No estructural	Estructural mayor	Estructural
4	Triple mayor	Estructural	Estructural mayor*	Estructural mayor*
5	Toracolumbar/lumbar	No estructural	No estructural	Estructural mayor
6	Toracolumbar/lumbar principal/torácica	No estructural	Estructural	Estructural mayor

Técnica quirúrgica con imagen que ilustra resultados de un caso

Se realiza un abordaje posterior de la columna vertebral, se esqueletizan láminas, articulares y transversas a ambos lados, se liberan las partes blandas, para hacer más flexible la curva y lograr mayor corrección. Se colocan tornillos pediculares en la vértebra final inferior bilateral, en el lado cóncavo en la inmediata superior y en el lado convexo se deja una vértebra por medio.

En el lado convexo se colocan tornillos corticales de 4,5mm a nivel del ápex de la curva. Si el ápex es una vértebra, se colocan tres tornillos, uno a nivel del ápex y uno en las vértebras adyacentes superior e inferior; si el ápex es un disco, se colocan tornillos corticales en las vértebras adyacentes a este. En el lado cóncavo, en las vértebras que se les colocó tornillo cortical, se

utilizan alambres sublaminares dobles de 1.2 mm. En el resto de las vértebras se colocan alambres sublaminares simples de 1.2 mm a ambos lados y dobles en la vértebra final superior.

Se coloca primero la barra del lado cóncavo; se une a los tornillos pediculares y alambres, amoldada a la curva, luego se realiza la desrotación y corrección en el plano coronal y sagital. Se fijan los tornillos pediculares de ese lado y se aprietan los alambres sublaminares. Seguidamente se coloca la barra del lado convexo, por fuera de los tornillos corticales, se fijan alambres sublaminares y tornillos pediculares.

Los tornillos de corticales pueden usarse con efecto cantiléver y dan más resistencia que un alambre de cortical, lo que aumenta la corrección y disminuye la pérdida de esta en el tiempo. (Figura 1).

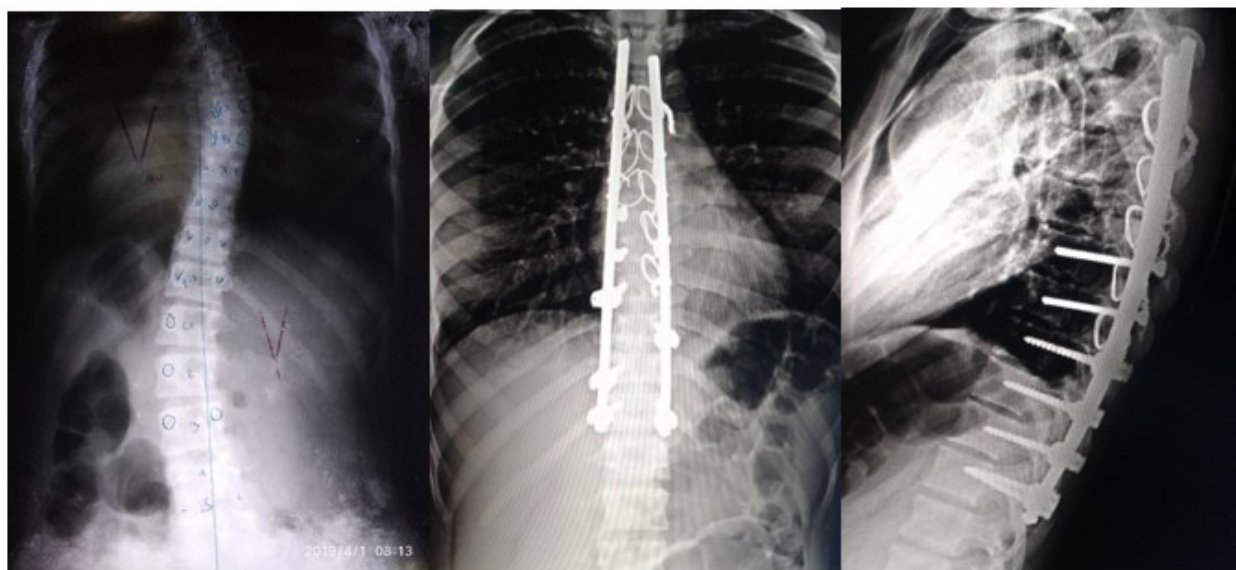


Fig. 1. Rayos X pre y postoperatorio vista anteroposterior y lateral. Postoperatorio de paciente operada con la técnica modificada por el autor.

RESULTADOS

Del total de 15 pacientes, 14 fueron del sexo

femenino para un 93,3 % con un promedio de edad de 13,9 años. El ángulo de Cobb promedio en el preoperatorio fue de 59.1 grados, teniendo

como resultado en el postoperatorio inmediato de 15.2 grados, es decir, una media de corrección de 43.9 grados. Al año de la cirugía, el promedio de la curva fue de 18.1, lo que resultó en una media de corrección de 46.9 grados. Como resultado una pérdida media al año de 2.9

grados. Se logró una corrección en el posoperatorio inmediato del 79,4 % con relación al ángulo preoperatorio. El tiempo quirúrgico promedio de la cirugía fue de 190.25 minutos con un rango más menos de 30 minutos. (Tabla 1).

Tabla 1. Datos generales de los pacientes, ángulo de Cobb en pre, posoperatorio y al año de la cirugía

Total de pacientes 15	
Sexo	Femenino 14 (93.3%) Masculino 1 (6.7%)
Edad promedio (años)/rango	13.9 (12-18)
Angulo de Cobb de la curva mayor (promedio)/rango	
Preoperatorio	59.1 (40-82)
Post-operatorio	12.2 (5-38)
Al año de la cirugía	15.1 (7-42)
Pérdida promedio en grados	2.9 (1.9-4)
Tiempo quirúrgico promedio (minutos)	190.25 (+-30.10)
Promedio de sangrado (ml)	750 (+-250)

Fuente: registro de pacientes grupo de cirugía espinal.

En el estudio se utilizó la clasificación de Lenke para identificar el tipo de curva. De los 15 pacientes, 8 (53,33 %) fueron del tipo 1, dos del tipo 3 (13,33%), cuatro del tipo 5 (26,67 %) y solo un paciente del tipo 6 (6,67%). (Tabla 2).

Las curvas tipo 1, tuvieron un ángulo promedio preoperatorio de 66,5 grados con un rango de 48 a 82 grados. En el posoperatorio, el ángulo promedio fue de 12,5 grados con un rango de 6 a 38 grados y al año de la cirugía, fue de 14,4 con rango de 9 a 42 grados. El rango de diferencia en grados fue en el posoperatorio inmediato de 54 grados y al año de 52,1 grados. La pérdida promedio al año fue de 1,9 grados. Las curvas tipo 1 fueron las de mejor resultados con una corrección en el posoperatorio del 81,2 %.

Las curvas tipo 3, con solo dos pacientes, la

curva promedio en el preoperatorio fue de 44 grados, es decir un paciente con curva de 40 grados y otro con curva de 48 grados. En el posoperatorio, la curva promedio fue de 8 grados y al año de 10 grados, con rango de diferencia en el posoperatorio inmediato de 36 grados y al año de 34 grados. La pérdida promedio al año de la cirugía fue de 2 grados.

Cuatro pacientes presentaron una curva tipo 5, con una curva promedio de 53,3 grados en el preoperatorio y 10,25 en el posoperatorio con rango entre 5 y 14. Al año, la curva promedio fue de 14 grados. El rango de diferencia en cuanto a grados fue de 43,05 grados en el posoperatorio inmediato y 39,3 grados al año de la cirugía, con una pérdida promedio al año de 3,75 grados. Solo un paciente se presentó con curva tipo 6. En la serie no hubo pacientes con curvas del tipo dos ni cuatro. (Tabla 2).

Tabla 2. Relación entre el ángulo de la curva preoperatoria, posoperatoria inmediata, al año y el tipo de curva según Lenke

Angulo de Cobb Curva mayor.	Clasificación de Lenke			
	Tipo 1 (N=8)	Tipo 3 N=2	Tipo 5 (N=4)	Tipo 6 (N=1)
Preoperatorio %/rango	66.5(48-82)	44(40-48)	53.3(46-57)	56(-)
Postoperatorio %/rango	12.5(6-38)	8(5-11)	10.25(5-14)	15(-)
1 año %/rango	14.4(9-42)	10(7-13)	14(9-18)	19(-)
	Rango de diferencia en grados (media)			
Postoperatorio	54(44-59)	36(35-37)	43.05(34-49)	41(-)
Ano de la cirugía	52.1.1(39-54)	34(33-35)	39.3(31-45)	37(-)
Perdida promedio al año	1.9	2.0	3.75	4

Fuente: registro de pacientes grupo de cirugía espinal.

Las complicaciones presentadas fueron solo dos, que representaron el 13,3 % del total de pacientes, un paciente con radiculopatía,

producida por tornillo pedicular y una infección superficial de la herida quirúrgica que se resolvió totalmente sin más repercusión. (Tabla 3).

Tabla 3. Complicaciones posquirúrgicas

Complicaciones	No.	%
Radiculopatía.	1	33.33
Infección superficial.	1	33.33
Total de complicaciones	2	100.00
% de complicaciones		13.3
Total de pacientes	15	

Fuente: registro de pacientes grupo de cirugía espinal.

El grado de satisfacción de los pacientes fue elevado, teniendo en cuenta el alto grado de corrección de la curva y mejoría significativa en cuanto a la estética.

DISCUSIÓN

Los adolescentes son los más afectados en cuanto a las escoliosis con criterio quirúrgico y fundamentalmente del sexo femenino. La mayoría de los estudios reportan una edad promedio para la cirugía de la escoliosis entre los 13 y los 16 años.^(1,3,9)

El objetivo fundamental de la cirugía en la escoliosis es lograr un balance coronal y sagital con una buena fusión y tratando de fusionar el

mínimo de segmentos. La corrección de la escoliosis con tornillos pediculares es la instrumentación de elección, se reportan los mejores resultados con este sistema,^(5,10) pero los resultados que se reportan con la fijación pedicular, son muy similares a los logrados con nuestra modificación.

La instrumentación con tornillos pediculares se ha convertido en un tratamiento común para los pacientes con escoliosis idiopática del adolescente.^(4,5,7-9,11-14) Algunos estudios han demostrado que los tornillos pediculares logran una corrección efectiva y segura de la deformidad comparados con los sistemas híbridos y los ganchos.⁽¹⁵⁾

Sin embargo, en nuestro estudio, con un sistema

híbrido modificado, logramos una corrección similar a los reportados en la literatura con los tornillos pediculares, así como complicaciones mínimas.

En un estudio comparativo entre la fijación pedicular (SFP) y sistema híbrido (HI) en el tratamiento de la escoliosis idiopática del adolescente, Çeçen y col. reportan un tiempo quirúrgico de 317 minutos con SFP y 291 con HI, nuestro tiempo quirúrgico promedio está alrededor de los 190 minutos, la pérdida de sangre de 2321.05 ml con PSF y 2052.63 ml con HI, en nuestra serie, tuvimos un promedio de 750 ml. Como protocolo, los pacientes llegan al acto quirúrgico con más de 14 mg de Hb y se les realiza hemodilución normovolémica.⁽⁴⁾

Mingkui Shen y col. en su estudio con el uso de fijación con tornillos pediculares de baja y alta densidad, reportaron un porcentaje de corrección de 67,9 y 74,3 con una pérdida al final del estudio de 1,9 y 1,4 grados respectivamente, en curvas Lenke 1.⁽¹⁵⁾ En nuestro estudio alcanzamos una corrección del 79,4 % en el posoperatorio con una pérdida de 2.9° al final del estudio en la escoliosis idiopática del adolescente; en las curvas Lenke 1, se logró una corrección del 81,2 % con una pérdida de 1,9 grados al año de la cirugía.

Este mismo estudio reporta un 21,1 % de complicaciones con el uso de cada uno de los sistemas (sin diferencias entre uno y otro).⁽⁴⁾ Con la técnica que aquí se presenta solo hubo dos complicaciones (13, 3 %). Zhen Liu y col. reportan un 17 % de tornillos pediculares torácicos en posición inadecuada.⁽¹⁶⁾

Se puede concluir que el sistema de instrumentación híbrido modificado por el autor logra una excelente corrección de la escoliosis idiopática del adolescente con una buena compensación y una muy buena satisfacción de los pacientes con mínimas complicaciones, lo que confirma la eficacia del sistema.

Conflicto de intereses:

Los autores plantean que no poseen conflicto de intereses.

Contribución de los autores:

MSc. Dr. Jorge A. Jerez Labrada: idea original del

estudio, objetivos, método, estadística, discusión y revisión de la literatura.

Dr. Ernesto Fleites Marrero: introducción, objetivos, método, discusión y revisión de la literatura.

Dra. Zunaimi Lores Creagh: desarrollo, recolección de datos y revisión de la literatura y escritura del artículo.

Lic. Dania Zúñiga Estrada: recolección de datos, revisión de la literatura y escritura del artículo.

Financiación:

Hospital General Universitario Dr. Gustavo Aldereguía Lima. Hospital Pediátrico Universitario Paquito González Cueto.

REFERENCIAS BIBLIOGRÁFICAS

- Xu IM, Wang F, Zhou X, Liu Z, Wei X, Bai Y, et al. Sagittal Balance in Adolescent Idiopathic Scoliosis A Radiographic Study of Spinopelvic Compensation After Selective Posterior Fusion of Thoracolumbar/Lumbar (Lenke 5C) Curves. *Medicine (Baltimore)*. 2015 ; 94 (45): e1995.
- Borges PA, Zelada FG, Barros TF, Letaif OB, Rocha ID, Marcon RM, et al. Comparative Study of Sagittal Balance in Patients with Neuromuscular Scoliosis. *Clinics*. 2017 ; 72 (8): 481-4.
- Hu Z, Zhang Z, Zhao Z, Zhu Z, Liu Z, Qiu Y. A neglected point in surgical treatment of adolescent idiopathic scoliosis variations in the number of vertebrae. *Medicine [revista en Internet]*. 2016 [cited 31 Oct 2019] ; 95 (34): [aprox. 7p]. Available from: <https://www.ncbi.nlm.nih.gov/pmc/articles/PMC5400342/>.
- Çeçen GS, Gülabi D, Güçlü B, Çeçen AD, Oltulu I. Comparison of pedicle screw fixation and hybrid instrumentation in adolescent idiopathic scoliosis. *Acta Orthop Traumatol Turc [revista en Internet]*. 2016 [cited 31 Oct 2019] ; 50 (3): [aprox. 14p]. Available from: <https://pubmed.ncbi.nlm.nih.gov/27130393/>.
- Cáceres E, Molina A, Llado A. Tratamiento quirúrgico de la escoliosis idiopática del adolescente. *Rehabilitación (Madr) [revista en Internet]*. 2009 [cited 31 Oct 2019] ; 43 (6):

- [aprox. 21p]. Available from: <https://www.elsevier.es/es-revista-rehabilitacion-120-articulo-tratamiento-quirurgico-escoliosis-idiopatica-del-S0048712009728348>.
6. Hirsch C, Ilharreborde B, Fournier J, Mazda K, Bonnard C. Adolescent idiopathic scoliosis correction achieved by posteromedial Translation using polyester bands: A comparative study of Subtransverse process versus sublaminar fixation. *Orthop Traumatol Surg Res*. 2014 ; 100 (7): 791-5.
 7. Luo M, Li N, Shen M, Xia L. Pedicle screw versus hybrid instrumentation in adolescent idiopathic scoliosis A systematic review and meta-analysis with emphasis on complications and reoperations. *Medicine [revista en Internet]*. 2017 [cited 31 Oct 2019] ; 96 (27): [aprox. 14p]. Available from: https://journals.lww.com/md-journal/fulltext/2017/07070/pedicle_screw_versus_hybrid_instrumentation_in.23.aspx.
 8. Newton PO, Betz RR, O'Brien MF, Dickson RA, Shufflebarger LH, Harms J. *Idiopathic Scoliosis: The Harms Study Group Treatment Guide*. New York: Thieme Medical Publishers; 2011.
 9. Fan H, Wang Q, Huang Z, Sui W, Yang J, Deng Y, et al. Comparison of Functional Outcome and Quality of Life in Patients With Idiopathic Scoliosis Treated by Spinal Fusion. *Medicine [revista en Internet]*. 2016 [cited 31 Oct 2019] ; 95 (19): [aprox. 23p]. Available from: <https://www.ncbi.nlm.nih.gov/pmc/articles/PMC4902471/>.
 10. Yeh Y, Niu C, Chen L, Chen W, Lai P. Comparison between harvesting and preserving the spinous process for adolescent idiopathic scoliosis. *BMC Musculoskelet Disord*. 2016 ; 17 (1): 366.
 11. Davis CM, Grant CA, Pearcy MJ, Askin JN, Labrom RD, Izatt MT, et al. Is There Asymmetry Between the Concave and Convex Pedicles in Adolescent Idiopathic Scoliosis? ACT Investigation. *Clin Orthop Relat Res*. 2017 ; 475 (3): 884-93.
 12. Wang F, Xu XM, Lu Y, Wei XZ, Zhu XD, Li M. Comparative Analysis of Interval, Skipped, and Key-vertebral Pedicle Screw Strategies for Correction in Patients With Lenke Type 1 Adolescent Idiopathic Scoliosis. *Medicine (Baltimore)*. 2016 ; 95 (10): e3021.
 13. Zhang Z, Liu Z, Zhu Z, Qiu Y. Predictors of ultimate postoperative cervical sagittal alignment in main thoracic adolescent idiopathic scoliosis A long-term follow-up study. *Medicine (Baltimore)*. 2017 ; 96 (49): e8799.
 14. Kong QJ, Sun XF, Wang Y, Sun JC, Chen Z, Yang Y, et al. Evaluating the Rotation Correction of the Main Thoracic Curve in Severe Adolescent Idiopathic Scoliosis: Bending and Traction vs. Fulcrum - A Preliminary Report. *Med Sci Monit*. 2017 ; 23: 4981-88.
 15. Shen M, Jiang H, Luo M, Wang W, Li N, Wang L, et al. Comparison of low density and high density pedicle screw instrumentation in Lenke 1 adolescent idiopathic scoliosis. *BMC Musculoskelet Disord*. 2017 ; 18: 336.
 16. Liu Z, Jin M, Qiu Y, Yan H, Han X, Zhu Z. The Superiority of Intraoperative O-arm Navigation-assisted Surgery in Instrumenting Extremely Small Thoracic Pedicles of Adolescent Idiopathic Scoliosis: A Case-Control Study. *Medicine (Baltimore)*. 2016 May ; 95 (18): e3581.