

PRESENTACIÓN DE CASO

Lipoma asociado al nervio mentoniano en cavidad bucal: estudio de caso

Lipoma associated with the oral cavity chin nerve: a case study

Alain Soto Ugalde¹

¹ Hospital Provincial Universitario Dr. Gustavo Aldereguía Lima, Cienfuegos, Cienfuegos, Cuba

Cómo citar este artículo:

Soto-Ugalde A. Lipoma asociado al nervio mentoniano en cavidad bucal: estudio de caso. **Medisur** [revista en Internet]. 2020 [citado 2026 May 2]; 18(2):[aprox. 8 p.]. Disponible en: <https://medisur.sld.cu/index.php/medisur/article/view/4244>

Resumen

El lipoma es uno de los tumores benignos que puede aparecer en la cavidad bucal. El presente trabajo tiene como objetivo describir el caso clínico de una paciente portadora de lipoma en la cavidad oral con compromiso del nervio mentoniano. La paciente acudió al Servicio de Cirugía Maxilofacial del Hospital General Universitario Dr. Gustavo Aldereguía Lima, Cienfuegos, y presentaba un aumento de volumen en el surco vestibular inferior izquierdo, con aproximadamente dos meses de evolución. En el examen bucal se observó aumento de volumen de aproximadamente 2 cm de diámetro en el surco vestibular inferior izquierdo a nivel de 33 y 34 cm de consistencia duroelástica, móvil, no doloroso a la palpación, de coloración amarillenta, cubierto de mucosa normocoloreada. Por estas razones se decidió realizar estudio y tratamiento quirúrgico. En la operación se constató la asociación del tumor con el nervio mentoniano inferior y se realizó conservación del mismo, con evolución clínica satisfactoria, pero con la complicación de parestesia en el hemilabio inferior izquierdo.

Palabras clave: lipoma, boca, neoplasias de la boca, informes de casos

Abstract

Lipoma is one of the benign tumors which may appear in the oral cavity. The present work aims at describing the clinical case of a patient with a lipoma in the oral cavity with involvement of the chin nerve. The patient presented to the Maxillofacial Surgery Service of the University General Hospital Dr. Gustavo Aldereguía Lima, Cienfuegos, Cuba with an increase in volume in the left lower vestibular groove, with approximately two months of evolution. On oral examination, an increase in volume of approximately 2 cm in diameter was observed in this region at the level of 33 and 34 cm of hard, elastic consistency, mobile, not painful to palpation, of yellowish coloration, covered with normally colored mucosa. For these reasons it was decided to carry out study and surgical treatment. In the operation the association of the tumor with the inferior chin nerve was confirmed and its conservation was performed, with satisfactory clinical evolution, but with the complication of paresthesia in the left lower lip

Key words: keywords: mouth , mouth neoplasms , case reports

Aprobado: 2020-02-17 13:25:44

Correspondencia: Alain Soto Ugalde. Hospital Provincial Universitario Dr. Gustavo Aldereguía Lima alain.soto@gal.sld.cu

INTRODUCCIÓN

Toda lesión localizada dentro de los límites de la piel, en el periostio que envuelve a los huesos y el peritoneo, se consideran tumores y quistes de partes blandas. Son un grupo muy heterogéneo de tumores que se originan de dos fuentes primitivas: el mesodermo y el neuroectodermo. Los tumores de partes blandas se pueden presentar en cualquier localización. La literatura recoge que del 50 al 60% de los casos ocurre en las extremidades, el 15 a 25% en el tronco, el 15% en el retroperitoneo y el 10% en la cabeza y el cuello. El cuadro clínico depende de su localización y su diagnóstico, se fundamenta en el examen clínico, exámenes imagenológicos e histopatológicos.⁽¹⁾

Estos tumores pueden catalogarse según la clasificación internacional de los tumores de los tejidos blandos de F. M. Enzinger y colaboradores, o de forma más operativa, según su comportamiento biológico, o según los principios de la clasificación internacional de los tumores de partes blandas. Las lesiones malignas son: fibrohistiocitoma maligno, fibrosarcoma, liposarcoma, sarcomas inespecíficos de células fusiformes, rhabdomyosarcoma, dermatofibrosarcoma protuberans, sarcoma sinovial y otros. Entre las lesiones benignas se encuentran: histiocitoma fibroso, fascitis nodular, neoplasia neurogénica, hemangiomas, fibromatosis, sinovitis pigmentada, gangliones quístico, lipomas, y otros.⁽¹⁾

Desde tiempos tan remotos como el siglo XVI, ya se aprecia una lesión en el dorso de la mano izquierda compatible con un lipoma, en el cuadro de La Gioconda o La Mona Lisa (pintado por Leonardo da Vinci entre 1503 y 1519). Sin embargo, no es hasta 1851 que a Addison y Gall se les atribuye el primer reporte sobre esta lesión.⁽²⁾ Los primeros reportes de lipoma en cavidad oral fueron descritos por MacGregor y DP Dyson en 1966. Posteriormente fueron publicados nuevos casos de significancia clínica de lipoma en la región oral y maxilofacial en 1973, por Greer y Richardson.⁽³⁾

Los lipomas se presentan como nódulos blandos de superficie lisa, pudiendo ser sésiles o pediculados histológicamente. Según la definición de la Organización Mundial de la Salud (OMS), es tumor benigno constituido por tejido adiposo maduro sin evidencia de atipias celulares⁽⁴⁾ Típicamente, el tumor es asintomático y con frecuencia el paciente no lo nota durante meses

o años, hasta el momento de su diagnóstico. Su etiología es aún desconocida, aunque se han propuesto diversas teorías que incluyen posibles alteraciones endocrinas, causas hereditarias, la hipertrofia y la metaplasia eventualmente asociadas con lesiones traumáticas.^(5,6)

Aunque es el tumor mesenquimal más común del tronco y de las porciones proximales de las extremidades, es raro en la mucosa oral. En esta cavidad puede aparecer en cualquier región: la mucosa bucal, la lengua y el piso de la boca son las localizaciones más comunes.⁽⁷⁾

Las células que lo conforman son química e histológicamente similares a las células adiposas del tejido celular subcutáneo, pero metabólicamente distintas, ya que contienen lipasas de lipoproteínas de baja actividad, capaces de incorporar ácidos grasos de una manera más eficiente. A pesar de que se ha tratado de relacionar a los lipomas con obesidad, esto aún no se ha confirmado, puesto que cuando se adopta una dieta baja en grasas, el tamaño del lipoma se mantiene sin cambios. También se ha tratado de asociar con trauma, sin embargo, no en todos los casos, se refiere este antecedente por lo que dichas asociaciones no son concluyentes.⁽⁸⁾

El diagnóstico definitivo se logra con el estudio histopatológico. Las variedades histológicas están determinadas por el tejido adicional que contienen y existe controversia en cuanto a cuál es el subtipo más común en cavidad oral.⁽⁸⁾ Su tratamiento consiste en la extirpación quirúrgica, que suele ser sencilla debido a su cápsula bien definida.⁽⁵⁾

Por otra parte, es necesario referirse al nervio mentoniano que tiene función sensitiva y se deriva del nervio alveolar inferior que pertenece a la rama mandibular del nervio trigeminal, este se dirige a la cara interna de la rama mandibular (espacio pterigomandibular) para atravesar el agujero dentario inferior; antes de hacerlo, da origen al nervio milohioideo, destinado a los músculo milohioideo y vientre anterior del digástrico; luego de cruzar el agujero dentario inferior, recorre el conducto dentario inferior para inervar a molares y premolares inferiores y a su aparato de sostén, y a la altura de la primera premolar inferior se divide en dos ramas: una interna, la incisiva, destinada a incisivos y canino inferior y a su aparato de sostén, y otra externa, la mentoniana, destinada a las partes blandas del mentón, el labio inferior y la encía y surco

vestibular de incisivos, canino y primera premolar inferior.⁽⁵⁾

Al estar asociado el lipoma al nervio mentoniano puede aparecer como complicación asociada al tratamiento, la parestesia del hemilabio inferior. El presente trabajo tiene como objetivo describir el caso clínico de una paciente portadora de lipoma en la cavidad oral con compromiso del nervio mentoniano.

La selección del caso se hizo por la peculiaridad de su ubicación, localizada en la mucosa del surco vestibular inferior izquierdo y se hace mucho más singular al estar asociado al nervio mentoniano. Se puede argumentar que ofrece una oportunidad especialmente significativa desde el punto de vista teórico y práctico por su carácter revelador, por el aporte de nuevos conocimientos sobre las características clínicas e histopatológicas de lipomas en la cavidad oral asociados al nervio mentoniano y su tratamiento, así como el registro del caso clínico ya que no se encontraron en la bibliografía consultada otros casos con similares características.

PRESENTACIÓN DEL CASO

Paciente femenina de 72 años de edad, piel negra quien acudió al Servicio de Cirugía Maxilofacial del Hospital General Universitario "Dr. Gustavo Aldereguía Lima", Cienfuegos, Cuba por presentar un aumento de volumen en el surco vestibular inferior izquierdo con aproximadamente dos meses de evolución. Tenía antecedentes de hipertensión arterial con tratamiento regular con amlodipino (10 mg), 1 tableta al día e hidroclorotiazida (25 mg) 1 tableta al día; de hemorragia post extracción y reacción medicamentosa a las penicilinas.

En el examen físico extra oral no se observa alteración alguna.

Al examen intraoral: se evidencia aumento de volumen de aproximadamente 2 cm de diámetro, en el surco vestibular inferior izquierdo a nivel de 33 y 34, de consistencia duroelástica y móvil, no dolorosa a la palpación, coloración amarillenta, cubierto de mucosa normocoloreada. (Figura 1).

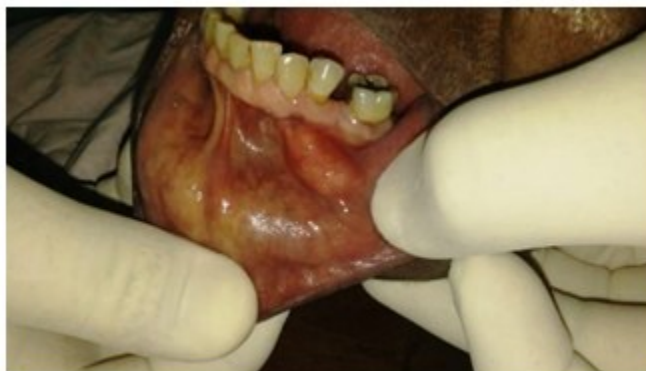

Figura 1. Aspecto preoperatorio de la lesión

Se chequean los complementarios que resultan:

- Hemoglobina 130 g/L
- Hematocrito 042 L
- Tiempo de Coagulación 7 ½ min
- Tiempo de Sangramiento 1 min
- Conteo de Plaquetas 328 x 10⁹/L

Se procede a su tratamiento quirúrgico para extirpar completamente la lesión bajo anestesia local. Se utilizó lidocaína con epinefrina al 2% (técnica infiltrativa), incisión en forma lineal con hoja de bisturí nº15. Posteriormente se realiza decolado bilateral y en profundidad para liberar tumoración, donde se observa compromiso con el nervio mentoniano. (Figura 2).

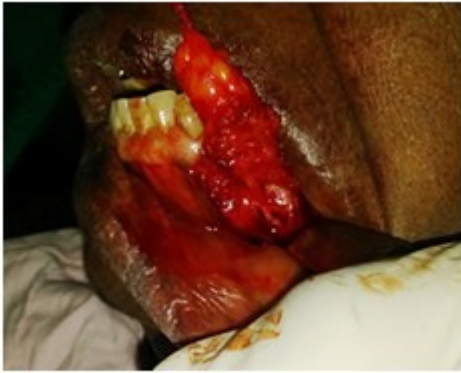

Figura 2. Compromiso con el nervio mentoniano.

Luego se localiza y disecciona este nervio. (Figura 3).

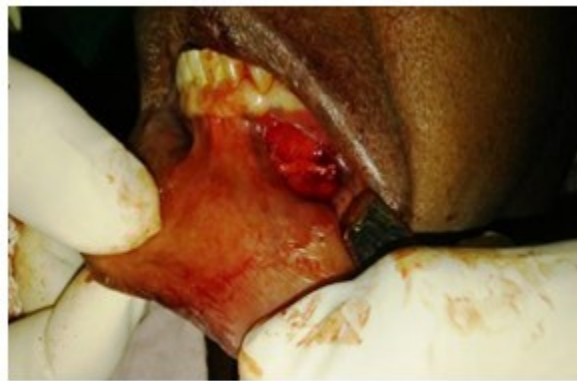

Figura 3. Desección del nervio mentoniano.

Logrando la extirpación total de la tumoración. El

especimen extraído posee un tamaño aproximado de 2 cm de diámetro. (Figura 4).

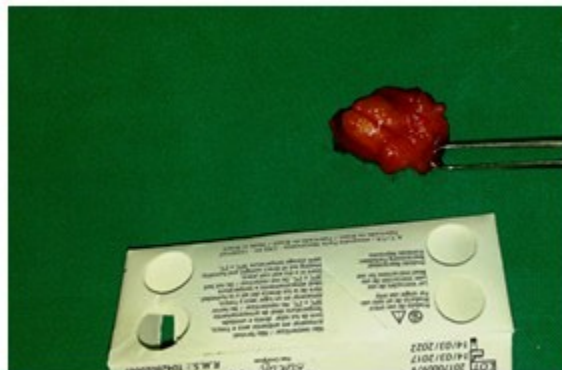


Figura 4. Aspecto macroscópico de la lesión.

Se efectúa hemostasia y cierre por planos de la

cavidad quirúrgica con sutura catgut cromado 4-0. (Figura 5).

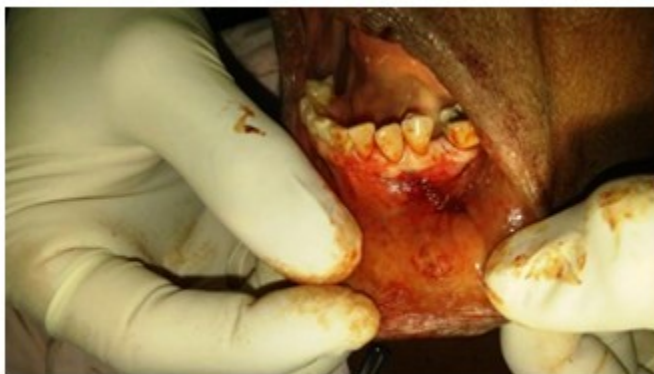

Figura 5. Hemostasia y sutura.

El procedimiento fue bien tolerado y sin complicaciones.

Se dan indicaciones postoperatorias: fomentos fríos las primeras 24 horas, dipirone 300 mg cada 8 horas si presenta dolor, dieta blanda, enjuagatorios de agua hervida con sal (1L/1 cucharada de sal) pasadas 24 horas, con una frecuencia de 4 veces al día y fomentos tibios pasadas 24 horas.

Se remite la muestra a estudio histopatológico biopsia no. 18B-2494 que informa: fragmento de tejido irregular de 2x1,5 cm, superficie bilobular, blanco -pardo, grisáceo y área amarilla de cuerpo adiposo, al corte amarillento que histológicamente está formado por células adiposas adultas con su citoplasma lleno de grasa y el núcleo situado en la periferia. Se realizan controles post quirúrgicos a las 48 h, a los 7 y 21 días sin evidencia de recidiva, con evolución clínica satisfactoria (Figura 6) presentando aparición de parestesia en hemilabio inferior izquierdo.

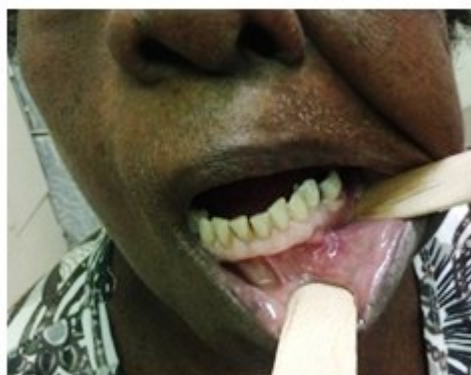

Figura 6. Aspecto postoperatorio a los 21 días de la operación.

DISCUSIÓN

Si bien los lipomas son tumores comunes, en la región de cabeza y cuello solo aparece en un 20% de los casos, y su localización en cavidad oral es poco frecuente, lo que representa tan solo entre el 1 y el 5% de todos los lipomas. Aunque está reportado que no existe predilección por sexo, algunos refieren un ligero predominio del femenino respecto a la incidencia de los lipomas en cavidad oral, contrario a lo que sucede con los lipomas en otras partes del cuerpo. Son más frecuentes en personas mayores de 40 años, siendo raro en niños. En la mayoría de los casos, su tamaño no es mayor de 3 cm (5, 6, 9-13 cm).

Arreaza A. y colaboradores presentan el caso de un paciente masculino de 69 años de edad, el cual acude al servicio estomatología por presentar una lesión ubicada en fondo del vestíbulo inferior del lado derecho de 6 cm de diámetro, de base sésil y consistencia blanda. De color amarillento y superficie lisa con marcada Telangiectasia. La lesión apareció un año antes, es asintomática y ha ido aumentando de tamaño progresivamente con el paso de los meses. En este caso, su autor encuentra concordancia con los datos epidemiológicos, al expresar que su caso refleja la predilección masculina que se observa en la aparición de este tipo de lesiones. Aunque la edad del paciente (69 años) sobrepasa la media de máxima incidencia (30-40 años).⁽¹²⁾ Por otro lado, Rodríguez Carreón A. A. y colaboradores reportan dos casos de lipoma, el primero de una mujer de 76 años, ama de casa, con lesión asintomática de lipoma en lengua, de 1x1,5x1,5 cm de tamaño. El segundo caso se refiere a una mujer de 68 años, quien acude por un aumento de volumen en el labio inferior, de 7 años de evolución.⁽⁸⁾

Estos casos concuerdan con las características demográficas de la paciente en estudio pues se trata de una mujer de 72 años, lo cual concuerda en sexo y en edad aproximada. Es importante tomar en consideración que la paciente refiere que acudió a consulta por presentar un aumento de volumen asintomático también, en el surco vestibular inferior izquierdo con aproximadamente 2 meses de evolución, y que la tumoración fue aumentando de tamaño al transcurrir un periodo de tiempo relativamente corto, hasta alcanzar 2 cm en el momento de su diagnóstico, lo cual llama la atención, pues esta patología, como se describe en la literatura, posee casi siempre un crecimiento lento.

Respecto al lugar de ubicación de la lesión, aunque en los tres casos reportados por los autores mencionados, la lesión se encuentra en la cavidad bucal, difiere para cada caso. El hombre presenta el lipoma en el fondo del vestíbulo inferior del lado derecho, que a diferencia del presente caso se ubica en el lado opuesto y además no compromete el nervio mentoniano.

Los autores consideran que la lesión no se presenta en la localización más frecuente, pues se encuentra en la mucosa del surco vestibular inferior izquierdo donde los lipomas no son habituales, mucho menos los que comprometen el nervio mentoniano. Sin embargo, su

crecimiento no fue lento como se describe en la literatura.

Entre los principales diagnósticos diferenciales clínicos que son expuestos en la literatura por Rodríguez Carreón y colaboradores, se encuentran: el neurofibroma, la hiperplasia fibrosa y el adenoma pleomorfo de glándulas salivales, ya que suelen ser asintomáticos, nodulares y de base sésil o pediculada. El neurofibroma puede llegar a producir síntomas si comprime estructuras vecinas. En no pocas ocasiones, el mucocele se considera dentro de los diagnósticos diferenciales debido a la alta frecuencia de esta entidad, sobre todo en mucosa labial y yugal, donde el trauma es frecuente. A diferencia del lipoma, en el mucocele y en la hiperplasia fibrosa siempre existe el antecedente de trauma y, por morfología, el mucocele es fácilmente distinguible debido a su aspecto traslúcido y a los periodos de remisiones y exacerbaciones, mientras que la hiperplasia fibrosa suele tener una mucosa más pálida debido a la relativa ausencia de vasos sanguíneos, pudiendo tener la superficie ulcerada si se traumatiza. Por otro lado, el adenoma pleomorfo es la neoplasia benigna más común de glándulas salivales, e inclusive puede observarse en lugares no tan frecuentes como el labio superior, sin embargo, se puede incluir dentro de los diagnósticos diferenciales clínicos debido a que comparte ciertas características clínicas con el lipoma, entre ellas la forma nodular, la superficie firme, el ser desplazable, presentar crecimiento lento y ulcerarse ante el trauma.⁽⁸⁾

El diagnóstico definitivo se logra con el estudio histopatológico, donde los lipomas son tumores bien circunscritos conformados por lóbulos de células adiposas maduras y el núcleo situado en la periferia. Las variedades histológicas están determinadas por el tejido adicional que contienen y existe controversia en cuanto a cuál es el subtipo más común en cavidad oral.⁽⁸⁾ Dentro de los diagnósticos diferenciales histológicos se encuentran tumores tanto benignos como malignos. El más importante a descartar es el liposarcoma por ser una neoplasia maligna sumamente agresiva. Debido al gran parecido, es de suma importancia revisar a detalle la morfología de los adipocitos en búsqueda de pleomorfismo.^(14,15) Durante mucho tiempo se consideró que la presencia de lipoblastos multivacuolados era criterio diagnóstico de liposarcoma bien diferenciado, pero ahora se sabe que el número de lipoblastos

varía y que algunos tumores benignos también los presentan, como es el caso de los lipomas de células fusiformes, los lipomas pleomórficos y los condrolipomas.⁽¹⁵⁾ Otro diagnóstico diferencial histológico es el lipoblastoma, un tumor encapsulado conformado por células estrelladas ahusadas dispuestas en una matriz mixoide y pequeños grupos irregulares de células adiposas separadas por septos de tejido conjuntivo.^(15, 16)

Calderón Flores EJ plantea como diagnóstico diferencial la comparación con otras lesiones benignas del tejido conectivo: el tumor de células granulares, neurofibroma, fibroma traumático y lesiones de las glándulas salivales (mucocele y tumor mixto); y entre las malignas el liposarcoma.⁽⁶⁾ Arreaza A y colaboradores. No obstante, plantean la sialolitiasis de glándulas salivales menores y el mucocele como enfermedades, que tuvo en cuenta para el diagnóstico diferencial debido a que en su caso, la lesión se encontraba en el fondo del vestíbulo inferior derecho.⁽¹²⁾ Esto concuerda plenamente con el diagnóstico diferencial que se hizo en este caso, en el cual también se analizó el liposarcoma como posible lesión maligna. Orozco Ariza J y colaboradores, a su vez plantean para el diagnóstico diferencial tiroides lingual por la localización que presentaba la lesión descrita.⁽¹⁷⁾

Las autoras consideran que el diagnóstico diferencial en la cavidad oral, que más frecuentemente se analiza es el liposarcoma en contraste con el lipoma, que casi nunca es considerado cuando se va a diagnosticar algún tumor en la cavidad bucal y que para establecerlo de forma efectiva es necesario atender al lugar de ubicación, así como las características clínicas que posee la lesión.

En toda la bibliografía consultada se encontró que el tratamiento del lipoma es quirúrgico y el pronóstico es bastante bueno, sin embargo, se informa recidiva en pacientes menores de 18 años y desarrollo de liposarcoma después de muchas recurrencias, por lo tanto, es necesaria la excisión amplia con un margen de tejido sano para prevenir la recurrencia local.⁽¹⁷⁾

En el proceder quirúrgico se pudo observar el alto grado de compromiso del nervio mentoniano incluido en la tumoración cerca de su capsula. Se realizó disección roma con tijera metzembaum de la tumoración conservando el nervio mentoniano, evitando así la parestesia de la mucosa vestibular anteroinferior izquierda y del hemilabio inferior izquierdo.

La presentación del caso permite describir con criterio científico, uno de los tipos de tumores de partes blandas de la cavidad bucal y su tratamiento de elección, lo que contribuye al aporte de información útil a la comunidad científica sobre casos similares. También demuestra la solución efectiva de un caso con este tipo de lesión por profesionales del servicio de Cirugía Maxilofacial, del Hospital General Universitario "Dr. Gustavo Aldereguía Lima", Cienfuegos, Cuba. A pesar de la baja incidencia de las lesiones benignas de tejido conjuntivo, el lipoma debe ser considerado dentro de los posibles diagnósticos diferenciales que se planteen, cuando se presentan tumores de los tejidos blandos de la cavidad bucal; y el tratamiento de elección es el quirúrgico.

Conflictos de intereses: No existen conflictos de intereses

Contribución de los autores: Los autores participaron en la redacción de los trabajos y análisis de los documentos

Financiación: Hospital General Universitario Dr. Gustavo Aldereguía Lima. Cienfuegos, Cuba

REFERENCIAS BIBLIOGRÁFICAS

1. Casado Méndez PR, Méndez López HA, Ferrer Magadan CE, López Labrada R, Solís Yero ME. Presentación de caso de un Lipoma Calcificado. Rev Elect Dr. Zoilo Marinello Vidaurreta [revista en Internet]. 2012 [cited 16 May 2018]; 38 (5): [aprox. 9p]. Available from: http://www.revzoilomarinello.sld.cu/index.php/zmv/article/view/603/pdf_225.
2. Taitó Takahashi Aguilar C, Enríquez Domínguez LL, Franco Garrocho LE. Lipoma de la cavidad oral. Revisión de la literatura y reporte de un caso clínico. REVISTA ADM [revista en Internet]. 2012 [cited 16 May 2018]; 72 (3): [aprox. 5p]. Available from: <http://www.medigraphic.com/pdfs/adm/od-2012/od124g.pdf>.
3. Ruiz Salazar R, Columbie Batista JL. Lipoma en suelo de la boca. Presentación de un caso. REMIJ [revista en Internet]. 2013 [cited 16 May 2018]; 14 (1): [aprox. 7p]. Available from: <http://www.remij.sld.cu/index.php/remij/article/view/62>.
4. Dávila Cordero U. Lipoma en piso de boca.

- Reporte de un caso. ADM [revista en Internet]. 2015 [cited 16 May 2018] ; 72 (4): [aprox. 2p]. Available from: <https://es.scribd.com/document/317374385/Lipoma-de-Piso-de-Boca-unlocked>.
5. Marchena Rodríguez L, Cruz Rodríguez D, Luna Morán M. Abordaje quirúrgico de un lipoma oral en la consulta de odontología. Gaceta dental: Industria y profesiones [revista en Internet]. 2015 [cited 16 May 2018] ; 9 (2): [aprox. 3p]. Available from: http://files.epeldano.com/publications/pdf/97/gaceta-dental_97_274.pdf.
6. Calderón Flores JE. Lipoma en cavidad oral a propósito de un caso [Internet]. Slideshare; 2012. [cited 16 May 2018] Available from: <https://es.slideshare.net/edwin140260/lipoma-en-cavidad-oral-a-proposito-de-un-caso>.
7. Jiménez-Malagón MC, Ruiz-Llorente AM, Mercado-Prestón OD, Díaz-Caballero A. Abordaje quirúrgico de un lipoma en cavidad oral. Consideraciones de un caso clínico. Revista Científica Odontológica [revista en Internet]. 2013 [cited 16 May 2018] ; 9 (2): [aprox. 3p]. Available from: <http://www.redalyc.org/pdf/3242/324231889005.pdf>.
8. Rodríguez Carreón AA, Alvarez Paque L, Cuevas González JC, Reyes Sánchez R, Rodríguez Lobato E, Mosqueda Taylor A, Vega Memije E. Fibrolipomas de Cavidad Oral: Tumores Comunes en Sitios Poco Frecuentes. Reporte de Dos Casos y Revisión de la Literatura [Internet]. 2013 [cited 16 May 2018] ; 31 (1): [aprox. 3p]. Available from: <https://www.researchgate.net>.
9. Manjunatha BS, Pateel GS, Shah V. Oral fibrolipoma - a rare histological entity: report of 3 cases and review of literature. J. Dent.(Tehran) [revista en Internet]. 2010 [cited 16 May 2018] ; 7 (4): [aprox. 5p]. Available from: https://www.researchgate.net/publication/51716741_Oral_Fibrolipoma-A_Rare_Histological_Entity_Report_of_3_Cases_and_Review_of_Literature.
10. Furlong MA, Fanburg-Smith JC, Childers EL. Lipoma of the oral and maxillofacial region: Site and subclassification of 125 cases. Oral Surg. Oral Med. Oral Pathol. Oral Radiol. Endod [revista en Internet]. 2004 [cited 16 May 2018] ; 98 (4): [aprox. 9p]. Available from: [https://www.oooojournal.net/article/S1079-2104\(04\)00180-5/fulltext](https://www.oooojournal.net/article/S1079-2104(04)00180-5/fulltext).
11. Esparza Gómez G. Lipoma (I). Etiología. Clínica. Maxillaris [revista en Internet]. 2013 [cited May 2018] ; 98 (4): [aprox. 9p]. Available from: [https://www.maxillaris.com/foro-20131105-Lipoma-\(I\)-Etiologia-Clinica.aspx](https://www.maxillaris.com/foro-20131105-Lipoma-(I)-Etiologia-Clinica.aspx).
12. Arreaza A, Lugo M, Lazarde J. Lipoma de la cavidad bucal. Reporte de un caso. Fundación Acta Odontológica Venezolana [revista en Internet]. 2004 [cited May 2018] ; 42 (3): [aprox. 9p]. Available from: https://www.actaodontologica.com/ediciones/2004/3/lipoma_cavidad_bucal.asp.
13. Fernández Blanco G, Calb Ignacio L, Wainstein VJ, Lewandowski M. Lipomas de la cavidad oral: estudio de 23 casos nuevos y revisión de la literatura. Dermatología CMQ [revista en Internet]. 2012 [cited 16 May 2018] ; 10 (2): [aprox. 7p]. Available from: http://www.imbiomed.com/1/1/articulos.php?method=showDetail&id_articulo=83207&id_seccion=3501&id_ejemplar=8208&id_revista=209.
14. Martínez-Mata G, Rocío MF, Juan LE, Paes AO, Adalberto MT. Angiomyxolipoma (vascular myxolipoma) of the oral cavity. Report of a case and review of the literature. Head Neck Pathol [revista en Internet]. 2011 ; 5 (2): [aprox. 5p]. Available from: <https://europepmc.org/article/med/21286875>.
15. Martínez B. Lesiones Seudotumorales y Neoplasias benignas de la mucosa oral [Internet]. Universidad Mayor. Facultad de Odontología Patología Oral General; 2013. [cited 16 May 2018] Available from: <http://patoral.umayor.cl/patoral/?p=1685>.
16. Nagano A, Ohno T, Nishimoto Y, Hirose Y, Miyake S, Shimizu K. Lipoblastoma mimicking myxoidliposarcoma: a clinical report and literature review. Tohoku J. Exp. Med [revista en Internet]. 2011 [cited 16 May 2018] ; 223 (1): [aprox. 3p]. Available from: <https://pdfs.semanticscholar.org/ab24/ec5ebd9f8beba7b7034538b569f1898c8636.pdf>.
17. Orozco Ariza J, Fonseca Ricaurte M, Díaz Caballero A. Lipoma en lengua: aportación de un caso. Rev Esp Cirug Oral y Maxilofac [revista en Internet]. 2009 [cited 16 May 2018] ; 31 (5): [aprox. 4p]. Available from: http://scielo.isciii.es/scielo.php?script=sci_arttext&pid=S1130-05582009000500005.

