

PRESENTACIÓN DE CASO

Fractura-luxación transescafooperilunar. Presentación de un caso

Trans-escapho-perilunate fracture-dislocation. Case Presentation

Yaniel Truffin Rodriguez¹ Osmany Pérez martínez¹ Sergio Miguel Samón Matos¹ Horacio Samuel Suárez Monzón¹

¹ Hospital General Universitario Dr. Gustavo Aldereguia Lima, Cienfuegos, Cienfuegos, Cuba

Cómo citar este artículo:

Truffin-Rodriguez Y, Pérez-martínez O, Samón-Matos S, Suárez-Monzón H. Fractura-luxación transescafooperilunar. Presentación de un caso. **Medisur** [revista en Internet]. 2019 [citado 2026 May 2]; 17(4):[aprox. 3 p.]. Disponible en: <https://medisur.sld.cu/index.php/medisur/article/view/4090>

Resumen

Las luxaciones y las fracturas-luxaciones perilunares son una entidad infrecuente (aproximadamente 5 % de las lesiones postraumáticas de la muñeca). Lo más habitual es que la hilera distal del carpo se sitúe en sentido dorsal con respecto al semilunar. Si existe fractura asociada, el hueso más afectado será el escafoides, a la altura del tercio medio y con un trazo transverso. Estas lesiones con frecuencia pasan inadvertidas, de ahí la importancia del estudio de esta afección, razones por la que se decidió la presentación del caso de un paciente de 21 años, atendido en el Hospital de Cienfuegos, por dolor intenso en la muñeca tras haber sufrido una caída. Se realizó la reducción cerrada de la luxación mediante la maniobra de Tavernier y fijación percutánea de la fractura del escafoides con dos agujas de Kirschner. Se mantuvo la síntesis del escafoides por ocho semanas y se retiró la inmovilización a las 12 semanas tras obtener la consolidación de la fractura del escafoides.

Palabras clave: fractura perilunar, luxación de la muñeca, informes de caso

Abstract

Dislocations and perilunar fractures-dislocations are an infrequent entity (approximately 5% of post-traumatic injuries of the wrist). The most common event is that the distal row of the carpus is located dorsally with respect to the lunate. If there is an associated fracture, the most affected bone will be the scaphoid, at the height of the middle third and with a transverse line. These lesions often go unnoticed, hence the importance of studying them, reason for which it was decided to present the case of a 21-year-old patient, attended at the Hospital de Cienfuegos, for severe pain in the wrist after suffering a fall. The closed reduction of the dislocation was performed by the Tavernier maneuver and percutaneous fixation of the scaphoid fracture with two Kirschner wires. The scaphoid synthesis was maintained for eight weeks and the immobilization was withdrawn at 12 weeks after consolidation of the scaphoid fracture.

Key words: perilunar fractures, wrist dislocation, case report

Aprobado: 2019-07-18 10:28:22

Correspondencia: Yaniel Truffin Rodriguez. Hospital General Universitario Dr. Gustavo Aldereguia Lima. Cienfuegos. annialh@jagua.cfg.sld.cu

INTRODUCCIÓN

Las luxaciones y las fracturas-luxaciones perilunares son una entidad infrecuente (aproximadamente 5 % de las lesiones postraumáticas de la muñeca). Lo más habitual es que la hilera distal del carpo se sitúe en sentido dorsal con respecto al semilunar. Si existe fractura asociada, el hueso más afectado será el escafoides, a la altura del tercio medio y con un trazo transverso. Estas lesiones con frecuencia pasan inadvertidas, de ahí la importancia del estudio de esta afección. Además, su diagnóstico tardío impide la obtención de resultados favorables. Podemos clasificarlas como lesiones del arco palmar mayor de Johnson,^(12,3) en las que uno o varios huesos alrededor del semilunar luxado presentan una fractura concomitante; generalmente en el tercio medio del escafoides.⁽⁴⁻⁸⁾

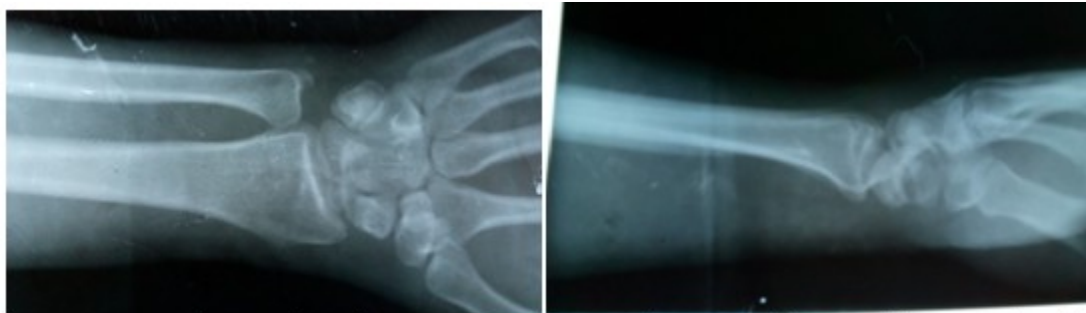
Por tales razones se decidió la presentación del

caso de un paciente de 21 años, atendido en el Hospital de Cienfuegos, por dolor intenso en la muñeca tras haber sufrido una caída.

PRESENTACIÓN DEL CASO

Paciente masculino de 21 años de edad con antecedentes de salud, que acudió a Cuerpo de Guardia del Hospital Gustavo Aldereguía, de Cienfuegos, por segundo día consecutivo refiriendo dolor intenso en la muñeca tras haber sufrido una caída.

Al examen físico se constató el gran aumento de volumen presente en la muñeca, además presentaba deformidad y refería entumecimiento en el segundo, tercer y cuarto dedos de la mano afectada. Se realizaron radiografías de la muñeca en vistas anteroposterior y lateral (LAT) en las cuales se pudo diagnosticar la lesión en cuestión. (Figuras 1 y 2).



Figuras 1 y 2: Imágenes radiográficas en que se observa en la vista AP la fractura del tercio medio del escafoides y la luxación perilunar del carpo se visualiza en la vista lateral.

Tras el diagnóstico de la lesión se realizaron los exámenes complementarios preoperatorios y se efectuó la cirugía de urgencias.

Se llevó a cabo la reducción cerrada de la luxación mediante la maniobra de Tavernier: tracción axial al mismo tiempo que se estabiliza

el semilunar sobre la cara palmar de la muñeca, que, posteriormente, se flexiona de forma gradual hasta que el hueso grande se desplaza hacia la concavidad del semilunar; luego, bajo intensificador de imágenes, se realizó la fijación percutánea de la fractura del escafoides con dos agujas de Kirschner. (Figura 3).

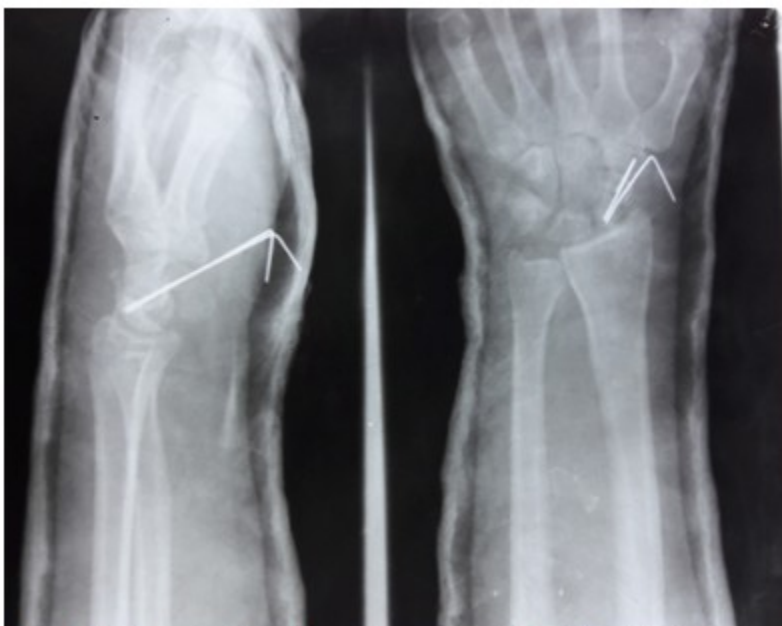


Figura 3. Imágenes radiográficas que muestran la fijación realizada.

En el momento anteriormente descrito fue explorada la estabilidad de la muñeca y se decidió no fijar otras articulaciones como la lunopiramidal o la escafolunar, paralelamente se realizó la liberación del nervio mediano, tras culminar se colocó un yeso digitoantebraquial en

el que fue incluido el primer dedo.

Se mantuvo la síntesis del escafoides por ocho semanas y se retiró la inmovilización a las 12 semanas tras obtener la consolidación de la fractura del escafoides. (Figura 4).

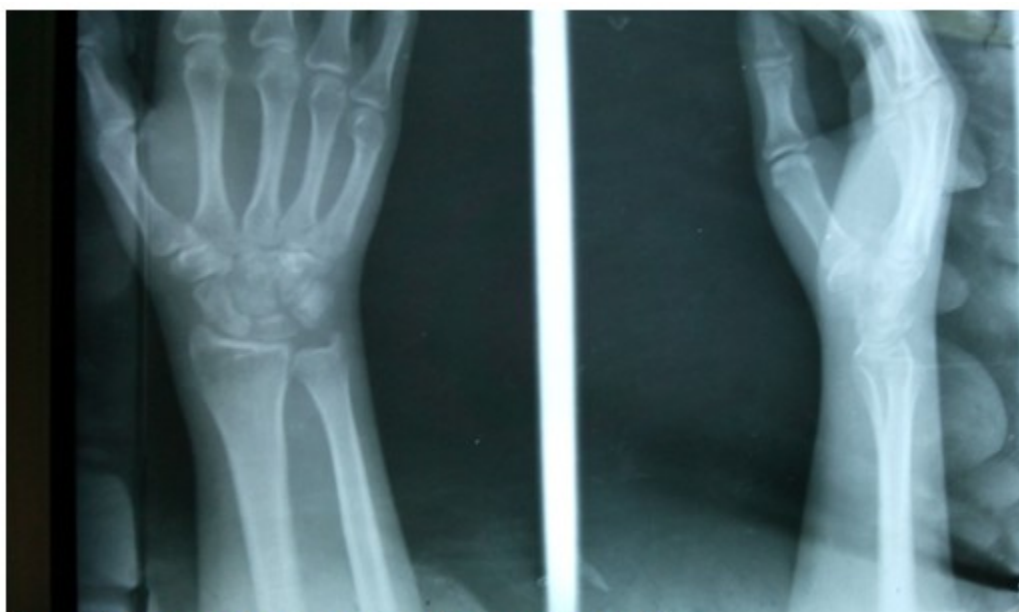

Figura 4. Imágenes radiográficas que muestran el resultado obtenido.

DISCUSIÓN

Ciertamente se ha descrito una lesión muy infrecuente que por esta razón puede no ser diagnosticada debidamente. Esta condición muchas veces impide la obtención de resultados satisfactorios en los pacientes aquejados debido al retraso en el tratamiento médico.

Por otra parte, los autores consideran que la fijación del escafoides con agujas de Kirschner percutáneas ofrece resultados satisfactorios. Se prefiere no fijar otras articulaciones siempre que se constate estabilidad en la muñeca tras realizar la reducción de la luxación y tras haber realizado la síntesis de la fractura del escafoides.

En relación con la liberación del nervio mediano, los autores consideran que los beneficios de su realización justifican el proceder.

Conflicto de intereses:

Los autores declaran no tener conflicto de intereses.

Contribución de autoría:

Los autores participaron en la atención al caso y en la búsqueda de información, así como redacción del trabajo.

Financiación:

Hospital General Universitario Dr. Gustavo Aldereguía Lima. Cienfuegos.

REFERENCIAS BIBLIOGRÁFICAS

1. Johnson RP. The acutely injured wrist and its residuals. *Clin Orthop*. 1980 ; 149: 33-44.
2. Green DP, O'brien ET. Classification and management of carpal dislocation. *Clin Orthop*. 1980 ; 149: 55-67.
3. Bahri H, Maalla R, Baccari S, Daghfous M, Tarhouni L. Les luxations transscapho-perilunaires du carpe. Traitement en deux temps. *Chir Main*. 2000 ; 19: 181-6.
4. Muppavarapu RC, Capo JT. Perilunate Dislocations and Fracture Dislocations. *Hand Clin*. 2015 ; 31 (3): 399-408.
5. Elfar JC. Perilunate Dislocation and Perilunate Fracture-dislocation. *Hand Clin*. 2015 ; 31: 554-62.
6. Forli A, Courvoisier A, Wimsey S, Corcella D, Moutel F. Perilunate dislocations and transscaphoid perilunate fracture- dislocations: a retrospective study with minimum ten-year follow up. *J Hand Surg Am*. 2010 ; 35 (1): 62-80.
7. Truffín Rodríguez Y, Requeiro Molina J, Gámez Arregoitía R, Pérez Martínez O. Luxación perilunar transescafoidea. Presentación de un caso. *Medisur* [revista en Internet]. 2015 [cited 15 Jun 2019] ; 13 (3): [aprox. 5p]. Available from: http://scielo.sld.cu/scielo.php?script=sci_arttext&pid=S1727-897X2015000300014&lng=es.
8. Xie B, Tian J, Liu B, Jing Y, Xue H, Xiang L, et al. Acutrak headless compression screw fixation for the treatment of scaphoid non-union. *Zhongguo Gu Shang*. 2014 ; 27 (3): 183-6.