

IMAGEN EN LA MEDICINA

Hallazgo inusual de endocarditis trombótica no bacteriana sobre electrodo de dispositivo de estimulación cardíaca

Unusual finding of thrombotic non-bacterial endocarditis on an electrode of a cardiac stimulation device.

Javier Martínez Navarro¹

¹ Hospital General Universitario Dr. Gustavo Aldereguía Lima, Cienfuegos, Cuba

Cómo citar este artículo:

Martínez-Navarro J. Hallazgo inusual de endocarditis trombótica no bacteriana sobre electrodo de dispositivo de estimulación cardíaca. **Medisur** [revista en Internet]. 2018 [citado 2026 May 3]; 16(5):[aprox. 1 p.]. Disponible en: <https://medisur.sld.cu/index.php/medisur/article/view/3951>

Aprobado: 2018-09-14 15:15:05

Correspondencia: Javier Martínez Navarro. Hospital General Universitario Dr. Gustavo Aldereguía Lima javiermn@jagua.cfg.sld.cu

Se presentan imágenes (Figura 1) de un trombo gigante desarrollado sobre electrodo de un marcapasos, en autopsia realizada a mujer de 52

años con antecedentes de bloqueo aurículo-ventricular de tercer grado con marcapasos permanente. El estudio histológico confirmó endocarditis trombótica no bacteriana.

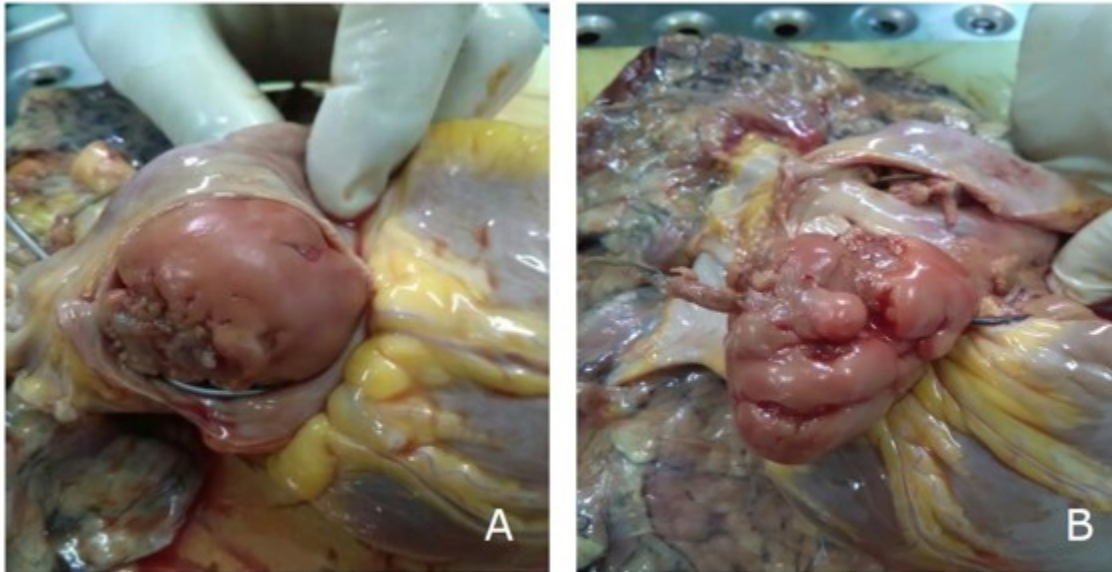


Figura 1: Vistas de la lesión. A) Gran trombo que protruye por orificio de la vena cava inferior en aurícula derecha. B) Apertura de la aurícula derecha. Nótese la relación del trombo con electrodo del marcapasos.

REFERENCIAS BIBLIOGRÁFICAS