

PRESENTACIÓN DE CASO

Carcinoma metaplásico sarcomatoide de la mama. Reporte de un caso

Metaplastic Sarcomatoid Carcinoma of the Breast. Case Report

Javier Martínez Navarro¹ Martha Yudey Rodríguez Pino¹ Virgen Yasmín Rodríguez Navarro¹ Lisanka Fumero Roldán¹

¹ Hospital General Universitario Dr. Gustavo Aldereguía Lima, Cienfuegos, Cienfuegos, Cuba

Cómo citar este artículo:

Martínez-Navarro J, Rodríguez-Pino M, Rodríguez-Navarro V, Fumero-Roldán L. Carcinoma metaplásico sarcomatoide de la mama. Reporte de un caso. **Medisur** [revista en Internet]. 2018 [citado 2026 May 2]; 16(3):[aprox. 6 p.]. Disponible en: <https://medisur.sld.cu/index.php/medisur/article/view/3950>

Resumen

Los tumores metaplásicos de la glándula mamaria son raros. El diagnóstico debe basarse en estudios de hematoxilina y eosina, con confirmación mediante marcadores de inmunohistoquímica. Es un tipo de neoplasia maligna que incluye un grupo heterogéneo de entidades infrecuentes caracterizadas por mezclar un componente epitelial ductal invasor de alto grado con un componente escamoso o sarcomatoide que puede adoptar un fenotipo variable. Su pronóstico es peor que los carcinomas convencionales y se relaciona con el tamaño tumoral, tipo histológico, y grado de componente mesenquimático. Por tales razones se presenta el caso de una paciente de 63 años de edad, la cual fue diagnosticada con este raro tumor mamario, para cuyo diagnóstico certero se practicaron técnicas de inmunohistoquímica.

Palabras clave: neoplasias de la mama, sarcoma, carcinoma, metaplasia, informes de casos

Abstract

Metaplastic Tumors of the mammary gland are infrequent. The diagnosis should be based on studies of hematoxylin and eosin, confirmed by immunohistochemical markers. It is a type of malignant neoplasm which includes a group of uncommon heterogeneous entities characterized by mixing a high grade invasive ductal epithelial component with a squamous or sarcomatoid component which adopts a variable phenotype. Its prognosis is worse than conventional carcinomas and is related to the tumor size, histological type, and grade of mesenchymatic component. For these reasons a case of a 63 year old patient who was diagnosed with this infrequent breast tumor that was diagnosed by immunohistochemical techniques.

Key words: breast neoplasms, sarcoma, carcinoma, metaplasia case reports

Aprobado: 2018-06-06 15:06:59

Correspondencia: Javier Martínez Navarro. Hospital General Universitario Dr. Gustavo Aldereguía Lima. Cienfuegos. javiernm@jagua.cfg.sld.cu

INTRODUCCIÓN

La clasificación histológica del cáncer de mama (CM) ha posibilitado determinar dos distintos grupos: el carcinoma *in situ* y el carcinoma invasor (CI). El CI es aquel que invade más allá de la membrana basal y se introduce en el estroma mamario donde puede llegar hasta los vasos sanguíneos, ganglios linfáticos regionales y causar metástasis a distancia. Entre sus principales tipos histológicos se encuentran el carcinoma ductal, el lobulillar, el tubular, el mucinoso, el medular, el papilar y el metaplásico.¹

El carcinoma metaplásico de la mama (CMM) engloba un grupo heterogéneo de tumores malignos que son raros e infrecuentes. La frecuencia con que se presentan oscila entre el 0,2-5 % de los carcinomas de mama infiltrantes. Se caracterizan por presentar diferenciación escamosa y/o elementos mesenquimales.²

Teniendo en cuenta el bajo porcentaje con que se presenta el CMM, resulta relevante y de interés para los profesionales de la salud el análisis de cada nuevo caso diagnosticado, por lo que se decidió la presentación de este caso.

PRESENTACIÓN DEL CASO

Paciente femenina, de color de piel blanca, de 63 años de edad con antecedentes de hipertensión arterial esencial para lo cual llevaba tratamiento con enalapril a dosis de 20 miligramos (mg) al día. Al interrogarla negó antecedentes patológicos familiares de interés.

Acudió al facultativo por que se detectó un nódulo mamario en el cuadrante superior externo (CSE) de la mama derecha (MD) notando que había aumentado de tamaño en los últimos dos meses. En el examen físico practicado se constató

un aumento de volumen de la MD en relación a su homóloga, se palpó en CSE una masa no dolorosa de seis centímetros de diámetro, firme, de bordes mal definidos y adheridos a planos profundos. En la región axilar derecha se palparon dos adenopatías de 2 y 1,5 cm respectivamente. El resto del examen físico fue normal.

Se indicaron estudios analíticos, imagenológicos y punción aspirativa con aguja fina (PAAF).

Estudios analíticos:

Hemoglobina: 119 g/L
Hematócrito: 0,40vol / litro

Eritrosedimentación: 28 mm/ h

Leucocitos totales: 75 x 10⁹ L.

Segmentados: 55 %

Linfocitos: 45 %

Glicemia: 6,0mmol /L

Creatinina: 118 mmol/L

Tiempo de sangrado y de coagulación: normales.

Conteo de plaquetas: 245 x 10⁹ L

Estudios imagenológicos:

Ultrasonido mamario: mamas con patrón graso, observándose en el CSE de la MD imagen hipoecogénica, heterogénea de aspecto nodular, de contornos irregulares que mide 62 x 43milímetros (mm) con su centro a 30 mm de la piel. En la región axilar derechase observan varias adenopatías de diferentes tamaños, la mayor de 20 mm. (Figura 1).

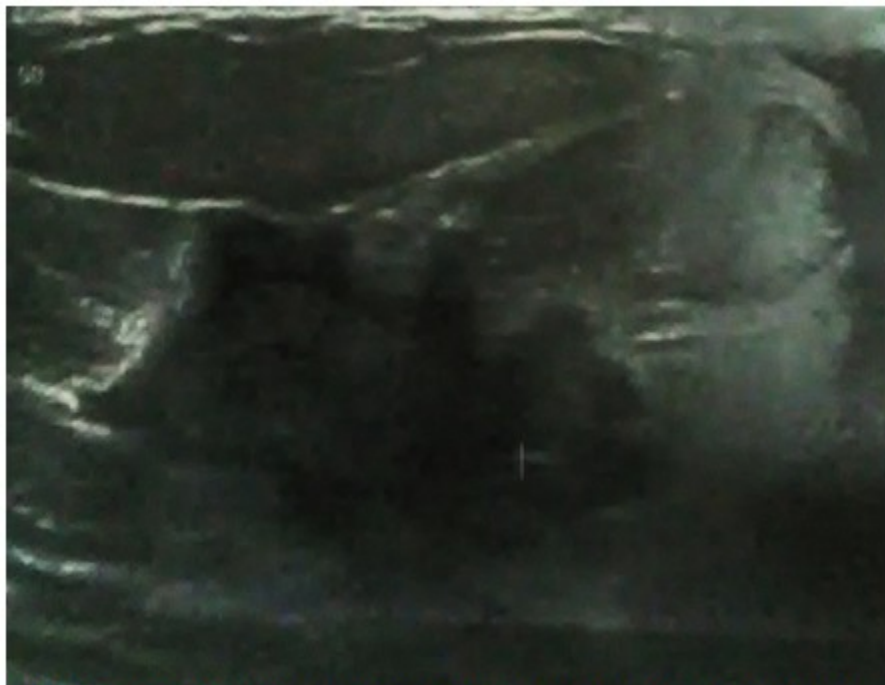

Figura 1. Imagen sonográfica que muestra lesión hipocogénica, heterogénea, de bordes irregulares.

Mamografía bilateral: mamas moderadamente grasas, heterogéneas, llamando la atención aumento de la densidad de la MD con respecto a su homóloga. En el CSE de dicha mama se observa una imagen de aspecto nodular de 62 x 43 mm de contornos irregulares. En la proyección axilar derecha se observan varias adenopatías donde la mayor mide 15 mm. Según la *Breast Imaging Reporting and Data System (BI-RADS)* se cataloga como categoría 5: Altamente sugestivo de malignidad.

Se realizó PAAF de la lesión la cual fue informada como no útil para diagnóstico. Se efectuó

excéresis quirúrgica de la lesión nodular para estudio por parafina enviando la pieza quirúrgica al departamento de Anatomía Patológica.

Informe anatomopatológico:

Descripción macroscópica: nódulo de mama que mide 76 x 65 x 56 mm cuya superficie es de color amarillento en el 80 %, el resto es de color blanco gris, esta área resultó dura al tacto y al corte correspondió con área tumoral blancogris de 62 x 42 mm de bordes espiculados en contacto con el tejido adiposo vecino. Borde de sección quirúrgica de 0 mm en el 20 % del espécimen. (Figura 2).

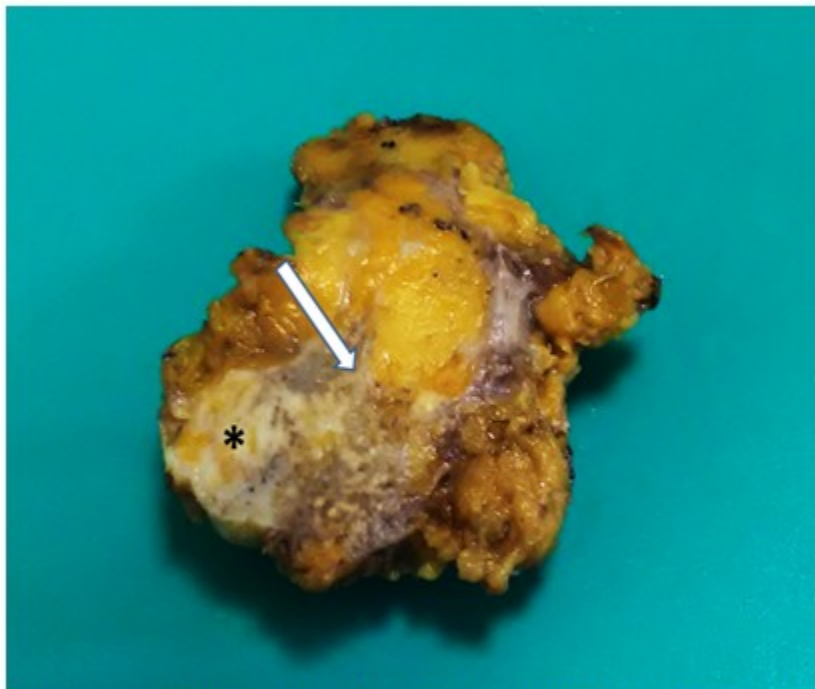


Figura 2. Anatomía macroscópica del tumor. El asterisco señala área tumoral y la flecha una porción infiltrante del mismo.

Diagnóstico microscópico: proliferación neoplásica infiltrante constituida por células fusiformes que se disponen en fascículos irregulares con densidad celular variable. Las células neoplásicas exhiben marcada atipia nuclear e hiper cromasia. Índice mitótico bajo. Se observaron escasos túbulos mamarios neoplásicos mezclados con los elementos fusocelulares anteriormente descritos. Abundantes áreas de necrosis. El componente epitelial mostró moderada diferenciación (Grado histológico II de Scarff-Bloom-Richardson).

Escasa respuesta inflamatoria crónica (figura 2). Se complementó con el estudio inmunohistoquímico (IHQ) donde se informó positividad para Vimentina, ck 5/6,p-63, ck cam5.2 positivos; HHF-35,ALFA ACTINA y CD 10. Resultaron negativos: Calponina, Caldesmon, CD34, CD117, CD68 y receptores de estrógeno (RE), de progesterona (RP) asícomoreceptores 2 del factor de crecimiento epidérmico humano (Her-2). Índice de proliferación celular (Ki 67) > 45%. Con todos estos elementos se concluyó como carcinoma metaplásicosarcomatoide de la mama. (Figura 3).

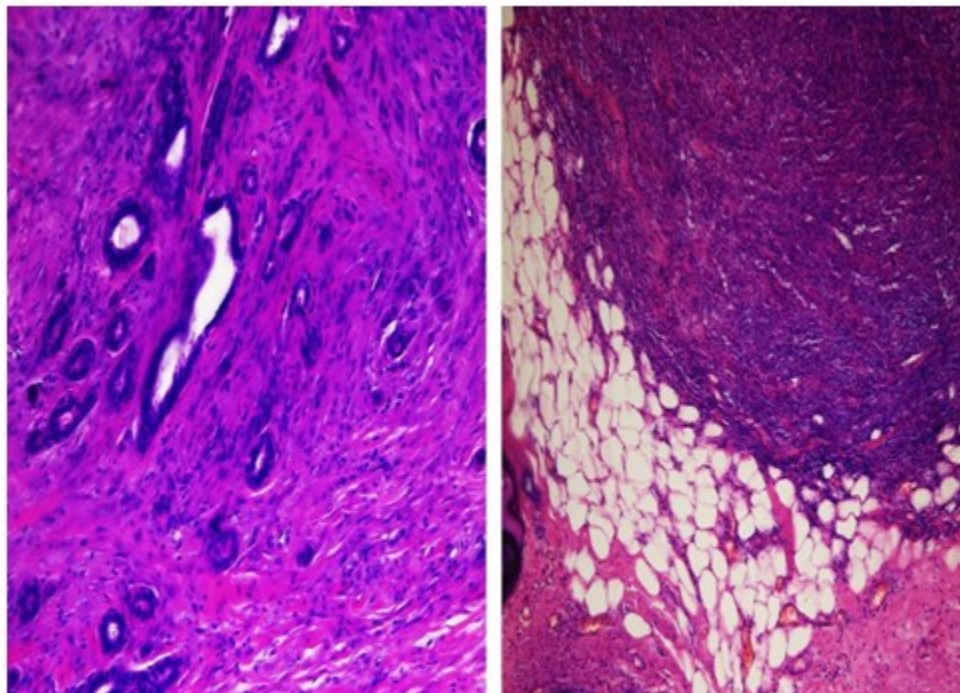


Figura 3. Microfotografías de la lesión tumoral. A la izquierda patrón fuso celular dispuesto en fascículos irregulares con densidad celular variable mezclado con escasos túbulos mamarios. Derecha: porción infiltrante del tumor.

Después de realizada la mastectomía radical derecha se constató metástasis en 8 de 10 ganglios linfáticos disecados, observándose signos de neoplasia residual.

DISCUSIÓN

El carcinoma ductal infiltrante es el más frecuente de todas las neoplasias malignas de mama. Eventualmente todo o una porción del epitelio maligno detectado en un carcinoma de mama se somete a un proceso de metaplasia, siguiendo un patrón de crecimiento diferente al glandular y suele caracterizarse por una mezcla de dos o más componentes. El CMM es infrecuente y tiene una prevalencia de 0,2- 5% respecto a todas las neoplasias malignas mamarias.³

Basándonos en la definición de metaplasia como la transformación de un tejido en otro, el término carcinoma metaplásico englobaría a todos aquellos tumores con diferenciaciones distintas de las esperadas para un carcinoma ductal o lobulillar de mama.⁴

La Organización Mundial de la Salud los clasifica

en dos grandes grupos: epiteliales y mixtos. Los de tipo epitelial se dividen en: carcinoma escamoso, adenocarcinoma con diferenciación fusocelular y carcinoma adenoescamoso. Los mixtos se dividen en carcinoma con metaplasia condroide, carcinoma con metaplasia ósea y en carcinosarcoma o carcinoma metaplásico sarcomatoide,⁵ como en este caso que se presenta.

El pronóstico en cada uno de ellos varía ampliamente, lo que suele ser un problema en la práctica clínica. Es recurrente la carencia de una correlación entre el patrón microscópico y el pronóstico, concluyendo que la subclasificación patológica no tiene significación clínica por lo que el CMM debe ser considerado como una sola entidad, a pesar de las muchas variantes histológicas.³

Su diagnóstico clínico y radiológico es difícil por lo que muchas veces se confunde con lesiones benignas aunque su rápido crecimiento alerta sobre su comportamiento agresivo. La edad de presentación no difiere de la de carcinoma típico mamario y ocurre con más frecuencia en mujeres mayores de 50 años, coincidiendo con el caso presentado, aunque algunos estudios reportan un

rango de presentación que oscila entre los 37 y 61 años de edad. En general, estos tumores son detectados por la propia paciente (como sucedió en el caso que nos ocupa) y no en estudios de cribado. No es raro que las pacientes refieran un rápido crecimiento de una masa palpable, que con frecuencia se encuentra bien circunscrita. Se han descrito casos asociados a embarazo y con presentación clínica de carcinoma inflamatorio.⁶ En este caso la paciente refirió un rápido crecimiento del nódulo detectado y la masa palpable no se presentó bien circunscrita.

Las características mamográficas de los CMM revelan tumores microlobulados o debidamente circunscritos en un patrón mamario predominantemente graso o heterogéneo y denso. No suele haber asociación con microcalcificaciones o distorsión de la arquitectura mamaria; por tal motivo han llegado a confundirse con lesiones de riesgo bajo de malignidad. Los datos ecográficos incluyen masas grandes sólidas, una ecogenicidad interna compleja o con presencia de áreas hipocóicas y/o quísticas, siendo relacionadas con necrosis y degeneración quística, los bordes son microlobulados y los márgenes bien circunscritos en la mayoría de los casos; casi todas las lesiones presentan reforzamiento acústico posterior; las lesiones que contienen elementos sarcomatosos tienden a crear sombras acústicas.⁷ Algunas de estas características estuvieron presentes en nuestro caso.

Desde el punto de vista macroscópico no tienen una presentación característica. La mayor parte son RE, RP y Her-2 negativos (triple negativo). Otros estudios inmunohistoquímicos han mostrado la coexpresión de marcadores epiteliales (Citoqueratinas), mesenquimales (Vimentina) y mioepiteliales, proteína S-100, actina y citoqueratinas de alto peso molecular (34BE12, CAM52, AE1/AE3 y CK7; lo que es compatible con el origen epitelial o mioepitelial de ambos componentes.^{8,9} La expresión de p63 y citoqueratina 5/6 (como sucedió en el caso que presentamos) confiere mayor riesgo de recurrencia local y a distancia en comparación con el grupo de carcinoma metaplásico sin expresión de citoqueratinas. El componente mesenquimatoso maligno se asocia con mayor probabilidad de recurrencia. El carcinoma metaplásico es de comportamiento agresivo en términos de supervivencia global y recurrencia local, por esto es necesario realizar estudios con terapias dirigidas para mejorar la evolución de la enfermedad.⁵

Su pronóstico es peor que los carcinomas convencionales y se relaciona con el tamaño tumoral, tipo histológico, tipo y grado de componente mesenquimático. El tratamiento inicial es quirúrgico y se considera imprescindible el empleo de técnicas de inmunohistoquímica para diagnosticarlos pues permite demostrar la naturaleza epitelial de la lesión.^{2, 10} Estos procedimientos fueron practicados a nuestra paciente.

REFERENCIAS BIBLIOGRÁFICAS

1. Martínez Navarro J, Rodríguez Pino M, Martínez Navarro V, Fumero Roldán L. Carcinoma papilar invasor de la mama. Presentación de un caso. Medisur [revista en Internet]. 2017 [cited 12 Ene 2018] ; 15 (4): [aprox. 9p]. Available from: <http://www.medisur.sld.cu/index.php/medisur/article/view/3642>.
2. Romero Velásquez AM, Peña Colmenares J, Chapín B, Parra J. Carcinoma metaplásico de mama en una paciente menor de 30 años. Rev Venez Oncol [revista en Internet]. 2013 [cited 11 Jul 2017] ; 25 (1): [aprox. 7p]. Available from: [http://www.oncologia.org.ve/site/upload/revista/pdf/07._romero_a_\(39-45\).pdf](http://www.oncologia.org.ve/site/upload/revista/pdf/07._romero_a_(39-45).pdf).
3. Rivero Monterrosa SA, Robles Pérez KD, Marrugo G, Redondo Bermúdez C. Carcinoma metaplásico escamoso primario de mama: un subtipo infrecuente. A propósito de tres casos en el Hospital Universitario del Caribe. Rev Colomb Cancerol [revista en Internet]. 2016 [cited 11 Jul 2017] ; 20 (4): [aprox. 7p]. Available from: <http://www.sciencedirect.com/science/article/pii/S0123901516300063>.
4. Amillano Párraga K, Elorriaga Barandiaran K, Alberro Aduriz JA, Martín López A, Rezola Solaun R. Carcinoma metaplásico de mama: Revisión a propósito de un caso. Oncología (Barc) [revista en Internet]. 2004 [cited 11 Jul 2017] ; 27 (9): [aprox. 5p]. Available from: http://scielo.isciii.es/scielo.php?script=sci_arttext&pid=S0378-48352004000900006.
5. Sherwell Cabello S, Maffuz Aziz A, Hernández Hernández B, Bautista Piña V, Labastida Almendaro S, Rodríguez Cuevas S. Carcinoma metaplásico de mama y repercusión de la expresión de p63 y citoqueratina 5/6: experiencia de 40 pacientes. Ginecol Obstet Mex [revista en Internet]. 2016 [cited 11 Jul 2017] ; 84 (3): [aprox. 9p]. Available from:

<http://www.medigraphic.com/pdfs/ginobsmex/gom-2016/gom163b.pdf>.

6. Tolentino Dos Santos JP, Ramos S, Malaspina M, Saldivia F. Carcinoma metaplásico de mamas. Revisión de casos en 15 años. Instituto Oncológico "Dr. Miguel Pérez Carreño". Rev Venez Oncol [revista en Internet]. 2016 [cited 11 Jul 2017] ; 28 (2): [aprox. 5p]. Available from: <http://www.redalyc.org/articulo.oa?id=375644665003>.

7. Villalón López JS, Souto del Bosque R, Alonso Briones MV, Trujillo de Anda AP. Carcinosarcoma mamario una rara entidad con pronóstico fatal. A propósito de un caso. Cir Cir [revista en Internet]. 2013 [cited 11 Jul 2017] ; 81 (4): [aprox. 5p]. Available from: <http://www.medigraphic.com/pdfs/circir/cc-2013/cc134j.pdf>.

8. Brenes Fernández MA, Vargas Pacheco N. Cáncer de mama triple negativo en estadios tempranos: perfil clínico y anatomopatológico.

Rev Méd Cos Cen [revista en Internet]. 2015 [cited 11 Jul 2017] ; LXXII (614): [aprox. 4p]. Available from: <http://new.medigraphic.com/cgi-bin/resumen.cgi?IDARTICULO=58573>.

9. Meira Abrahão C, Malta Ferrián A, Ribeiro Gomes J, da Rocha Lino A, Rocha de Sousa Cruz M. Carcinoma metaplásico de mama: a importância da confirmação anatomopatológica. Rev Bras Mastol [revista en Internet]. 2014 [cited 11 Jul 2017] ; 24 (2): [aprox. 5p]. Available from: http://www.rbmastologia.com.br/wp-content/uploads/2015/06/MAS_v24n2_47-51.pdf.

10. Pérez B, Hardisson D, Tejerina E, Esteban I, Suárez A. Carcinoma metaplásico versus carcinosarcoma de mama. ¿Dos nombres, una entidad? Revisión de 7 casos [Internet]. Madrid: CONGANAT. UNINET; 2001. [cited 18 Jul 2017] Available from: <http://conganat.uninet.edu/IVCVHAP/PDF/C040.pdf>.