

PRESENTACIÓN DE CASO

Aislamiento de *Serratia marcescens* en herida quirúrgica

Isolation of *Serratia marcescens* in a surgical wound

Ledys Pérez Morales¹ Yenisbel Valdivia Portales¹ Acelia Torres Morel¹

¹ Hospital General Universitario Dr. Gustavo Aldereguía Lima, Cienfuegos, Cienfuegos, Cuba, CP: 55100

Cómo citar este artículo:

Pérez-Morales L, Valdivia-Portales Y, Torres-Morel A. Aislamiento de *Serratia marcescens* en herida quirúrgica. **Medisur** [revista en Internet]. 2017 [citado 2026 May 2]; 15(4):[aprox. 6 p.]. Disponible en: <https://medisur.sld.cu/index.php/medisur/article/view/3719>

Resumen

La *Serratia marcescens* es un bacilo Gram negativo, anaerobio facultativo, oxidasa negativo, perteneciente a la familia enterobacteriaceae. Se presenta como un agente nosocomial y la transmisión de persona a persona es la más importante forma de diseminación. Su aislamiento es poco común, razón por la cual se decidió la presentación del caso de una paciente de 32 años, con antecedentes de buena salud, procedencia rural, con gravidez de 35 semanas, que evolucionó sin riesgo obstétrico aparente. Fue remitida al Hospital General Universitario Dr. Gustavo Aldereguía Lima por dolor recurrente abdominal desde hacía tres horas, vómitos con restos de alimentos y fiebre de 38 °C. Fue intervenida quirúrgicamente por apendicitis y al evolucionar satisfactoriamente fue dada de alta, pero al séptimo día sufrió la dehiscencia de la herida quirúrgica y se observó salida de secreción amarillenta. Fue nuevamente ingresada y se aisló de su herida la *Serratia marcescens*. Después de tratamiento evolucionó satisfactoriamente.

Palabras clave: infecciones por *Serratia*, *Serratia marcescens*, aislamiento & purificación, heridas quirúrgicas, apendicitis, embarazo

Abstract

Serratia marcescens is a Gram positive bacilla, facultative anaerobic, negative oxidase, belonging to the enterobacteriaceae family. It is presented as a nosocomial agent and the person to person transmission is the most important way of dissemination. Its isolation is uncommon, reason for which it was decided to present the case of a 32 year old patient, with healthy antecedents, from a rural area and a 35 week pregnancy that developed without apparent obstetric risks. She was referred to the General University Hospital University Dr. Gustavo Aldereguía Lima with recurrent abdominal pain of three hours, vomiting with food remains and 38 degree fever. She was performed a surgery due to appendicitis and she was discharged in a good condition, but on the day seven she had a dehiscence in the surgical wound and it was observed a yellowish discharge from it. She was admitted again and *Serratia marcescens* was isolated. After treatment she had a satisfactory evolution.

Key words: *Serratia* infections, *Serratia marcescens*, isolation & purification, surgical wound, appendicitis, pregnancy

Aprobado: 2017-06-29 08:35:25

Correspondencia: Ledys Pérez Morales. Hospital General Universitario Dr. Gustavo Aldereguía Lima. Cienfuegos. ledys.perez@gal.sld.cu

INTRODUCCIÓN

La *Serratia marcescens* es un bacilo Gram negativo, anaerobio facultativo, oxidasa negativo, perteneciente a la familia enterobacteriacea. Crece abundantemente en Agar chocolate, Agar sangre, Agar MacConkey, produce colonias que pueden ser pigmentadas, ya que genera un pigmento rojo llamado prodigiosina.¹ Debido a los crecientes informes de su resistencia antimicrobiana, esta bacteria ha recibido atención considerable y se ha declarado como un patógeno importante.¹

Fleisher F, Zimmerman-Baer U, Zbinden R., et al, citados por Patiño y colaboradores, plantean que se presenta como un agente nosocomial y la transmisión de persona a persona es la más importante forma de diseminación, por lo que las campañas de asepsia de manos, control de la potabilización del agua y asepsia de instrumentos hospitalarios son de gran importancia. Pueden encontrarse colonizando la flora intestinal, tracto respiratorio, tracto urinario, aparato cardiovascular, en ambientes y reservorios pobres, en nutrientes como el agua potable, cañerías e insumos hospitalarios como jabones, antisépticos, etc.¹

El género *Serratia* incluye bacterias oportunistas de la familia *Enterobacteriaceae* que no forman parte de la microbiota intestinal humana habitual. Su hábitat es la naturaleza. *Serratia* spp. es causante de 2 % de las infecciones nosocomiales, siendo *Serratia marcescens* la responsable de más de 90 % de los casos.²

Su adquisición es mayoritariamente hospitalaria, especialmente en unidad de terapia intensiva; las secreciones respiratorias, heridas y orina son los sitios más frecuentes de colonización.^{3,4} Clínicamente las bacteriemias por *Serratia marcescens* se presentan con mayor frecuencia en pacientes con enfermedad de base como: diabetes mellitus, neoplasias, insuficiencia renal crónica.² En cuanto al tratamiento quimioterapéutico, las cefalosporina de tercera generación, los aminoglucósidos y las quinolonas serían los antibióticos de elección en el tratamiento de la infección por *Serratia*.²

El aislamiento por *Serratia marcescens*, según la experiencia de las autoras, es atípico, por ello se decidió la presentación del caso.

PRESENTACIÓN DEL CASO

Paciente femenina de 32 años, con antecedentes de buena salud, procedencia rural, con gravidez de 35 semanas, que evolucionó sin riesgo obstétrico aparente. Comenzó con dolor recurrente abdominal de tres horas de evolución, instalado paulatinamente en hipogastrio y fosa iliaca derecha, dos a tres vómitos con restos de alimentos y fiebre de 38°C. Fue remitida desde su municipio a Cuerpo de Guardia del Hospital General Universitario Dr. Gustavo Aldereguía Lima, de Cienfuegos, y fue recibida en el Servicio de Obstetricia, donde inmediatamente fue examinada y se decidió interconsulta con el Servicio de Cirugía. Al realizarse diagnóstico presuntivo de apendicitis aguda, se realizó su ingreso para tratamiento quirúrgico.

Examen físico

Piel y mucosas: húmedas y normocoloreadas.

Tejido celular subcutáneo: no infiltrado.

Sistema respiratorio: murmullo vesicular conservado. No estertores. Frecuencia respiratoria: 18 por min.

Sistema cardiovascular: ruidos cardiacos rítmicos, de buen tono, no soplos. FC: 96 por min. TA: 110/80 mm Hg.

Abdomen: útero grávido, dolor a la palpación superficial y profunda en fosa iliaca derecha. Signo de Blumberg positivo. Ruidos hidroaéreos presentes.

Examen obstétrico: AU = 34 cm DI DU = 0/10 FCF = 140 Presentación: cefálico

SNC: consciente, orientada, no signos meníngeos ni focalización motora.

Se le indicaron exámenes complementarios de urgencia, los cuales mostraron los siguientes resultados:

Hb = 12,2 g/l Tiempo de sangrado: 1 min.
Tiempo de coagulación: 8 min.

Plaquetas: 200 + 10⁹L

Glucemia: 3,2 mmol/L

Con todo lo expuesto se decidió tratamiento quirúrgico con el diagnóstico de apendicitis aguda.

Se realizó apendicectomía. La paciente salió bien

del salón, se recuperó satisfactoriamente, sin signos de sepsis, fue egresada después de cuatro días de estadía en sala.

En su municipio se retiró los puntos al 7^{mo} día, pero la herida quirúrgica se hizo dehiscente y se observaba salida de secreción amarillenta. Se mantenía afebril.

Fue remitida al Hospital y se decidió su ingreso. Se indicó cultivo de la herida quirúrgica.

Diagnóstico microbiológico

Secreción de herida quirúrgica que se tomó con aplicador de algodón y se introdujo en medio de transporte Cary-Blair. Se sembró en medio universal, Agar sangre de carnero al 5 %, se sembró por estrías con asa bacteriológica. También se sembró en medio diferencial, Agar Mac Conkey, de igual forma. Se incubó a 37°C durante un periodo de 18 a 24 horas; después se realizó la lectura. Se obtuvo en Agar sangre de carnero al 5 % un cultivo puro de colonias que morfológicamente corresponden con un microorganismo Gram negativo. (Figura 1).

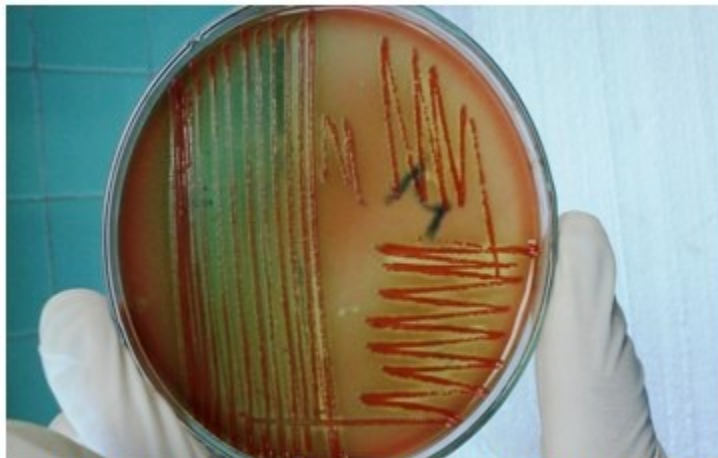

Figura 1. Crecimiento de la *Serratia marcescens* en Agar sangre de carnero al 5 % con pigmentación roja de las colonias (pigmento de prodigiosina).

En el medio Mac Conkey se observó un cultivo

puro de colonias que tiene también un pigmento de color rojo, de 1-2 mm de diámetro. (Figura 2).

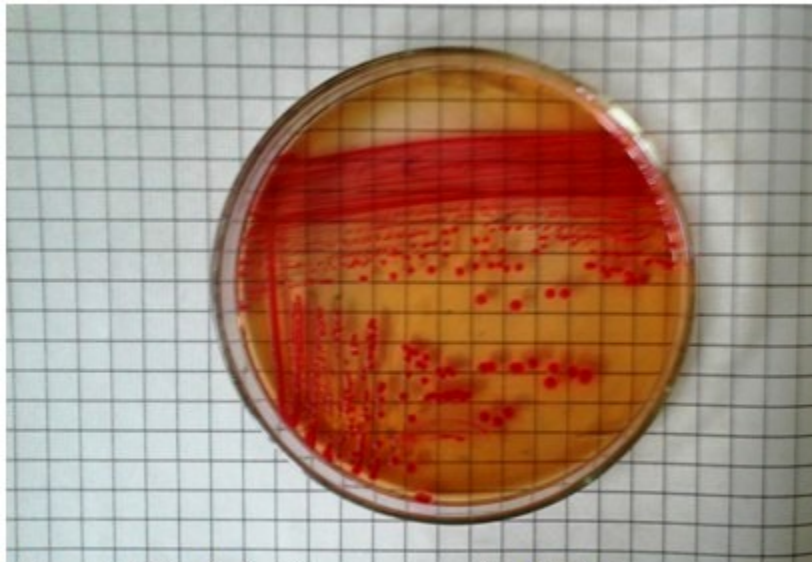


Figura 2. Cultivo de *Serratia marcescens* en Agar Mac Conkey que muestra su pigmentación de prodigiosina.

Se realizó coloración de Gram donde se observaron bacilos Gram negativos.

Se procedió a realizar pruebas bioquímicas o fisiológicas de identificación a partir de las colonias obtenidas en Agar Mac Conkey. Se realizó siembra por punción en medio de Kligler, citrato, motilidad, lisina. Se incubaron de 35 a 37 °C durante un periodo de 18 a 24 horas, y después se realizó la lectura. (Figura 3).

Kligler fermentador de glucosa y no de lactosa. Citrato positivo. Motilidad, con un anillo de color rojo debido al pigmento de prodigiosina.

Prueba de indol: no se realizó.

Lisina positiva con pigmento de prodigiosina en su pico de flauta.

Además se realizó prueba de oxidasa negativa y prueba de Dnasa positiva.




Figura 3. Bioquímica de la *Serratia marcescens*

El antibiograma realizado por el método de difusión disco placa (Bauer Kirby) mostró sensibilidad a los siguientes discos:

ciprofloxacina (cip), meropenem (mrp), amikacina (ak), aztreonam (atm), gentamicina (cn), ceftriaxona (cro), cefepime (fep) y resistencia al aumegtin (aug). (Figura 4).

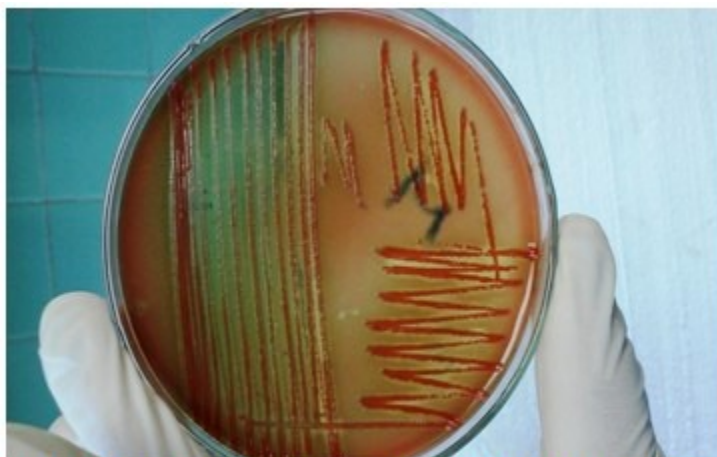

Figura 1. Crecimiento de la *Serratia marcescens* en Agar sangre de carnero al 5 % con pigmentación roja de las colonias (pigmento de prodigiosina).

DISCUSIÓN

La *Serratia marcescens* se declara desde los años ochenta como una causa conocida de sepsis, especialmente en unidades de cuidado intensivo neonatales. Aunque todavía es raro, los informes de brotes de *Serratia* se han hecho más frecuentes en los últimos 10 años y alarma que los pacientes sépticos por esta causa tienen una alta morbilidad y mortalidad.³

En este trabajo, el microorganismo fue aislado en un huésped inmunocomprometido debido a su gravedad; no se han reportado en nuestro hospital hasta el momento brotes por esta enterobacteria. Plantean Dossi M, et. al, citados por Beatrice Hervé, et al⁵ que se ha descrito a *S. marcescens* como agente causal de múltiples infecciones nosocomiales, entre las que destacan brotes de infección urinaria, sepsis e infección de sitio operatorio en Unidades Críticas de Adultos y Neonatales,³⁻⁸ en catéteres endovenosos, asociadas a contaminación extrínseca de diversos antisépticos.

Expone Beatrice H, que existen infecciones esporádicas o endémicas por *S. marcescens*, que en la Clínica Las Condes, de Santiago, Chile, alcanzaron un promedio de 1,5 casos por mes o 0,35 casos por semana durante el año 2013. En total fueron 13 infecciones (6 mujeres, 7 varones), con edad promedio 46,9 años (22-84). El tiempo de incubación fue de 11,3 ds en las ISO (1-24). En las infecciones de SIC, dado que hubo múltiples exposiciones (múltiples curaciones

realizadas), no se pudo definir el tiempo de incubación.⁵

En cuanto a enfermedad de base, hubo pacientes oncológicos (n: 3), con insuficiencia renal (n: 3) y cirugía plástica o reparadora (n: 3), pacientes neuroquirúrgicos (n: 2) y un paciente politraumatizado grave. En siete de las ocho heridas infectadas fue necesario realizar aseo quirúrgico; en dos de ellas, aseo en más de una oportunidad. En cuatro de cinco pacientes en que hubo instalación de dispositivos o implante en la cirugía inicial, este tuvo que ser retirado.⁵

Varios estudios confirman la existencia de la *Serratia marcescens* como un patógeno que afecta especialmente a paciente inmunodeprimidos, un ejemplo lo evidencia el estudio realizado por A. Oliveros y colaboradores, en Colombia, donde se incluyeron 64 casos con un promedio de edad de 62 ± 14 años, se encontraban en la UCI, con alta comorbilidad (puntaje Charlson de 3; RIQ: 2-5). La mediana de estancia previa a la bacteriemia fue de 21 días (RIQ: 13-39). El 64 % correspondieron a infecciones por *Klebsiella pneumoniae*, el 20 % a *Serratia marcescens* y el 11 % a *Enterobacter* spp.⁶

La *Serratia marcescens* es un patógeno oportunista, generalmente nosocomial, que afecta a pacientes debilitados o inmunocomprometidos, sometidos a tratamiento antimicrobiano de amplio espectro, cirugías extensas, instrumentalización de la vía urinaria u

otros procedimientos invasores. Se ha descrito como agente causal de infecciones del tracto respiratorio, urinario, de úlceras o heridas. Se ha aislado en piel, excrementos, bilis y sangre. Su identificación es relativamente sencilla usando los métodos de identificación comerciales.²

Las autoras consideran que el caso descrito resulta de interés por tratarse de un aislamiento microbiológico atípico, de origen nosocomial por *Serratia marcescens*, especie infrecuente, que muestra su pigmento de prodigiosina en varios medios de cultivo, obtención que no es común.

REFERENCIAS BIBLIOGRÁFICAS

1. Patiño SL, Rodríguez L, Raquel Alarcon TR, Paola Abitbol M. Infeccion por *serratia marcescens*: caso clínico. Revista de Posgrado de la VIa Cátedra de Medicina. 2005 ; 147: 16-17.
2. Gentile D, Pérez M, Centelles MJ. Bacteriemia por *Serratia rubidaea* con fenotipo atípico de resistencia a quinolonas. Rev Chil Infectol. 2014 ; 31 (3): 351-2.
3. Seo J, Shin D, Ho S, Lee JH, Chung KY, Lee MG, Kim DS. Cutaneous *Serratia marcescens* infections in Korea: A retrospective analysis of 13 patients. J Dermatol. 2016 ; 43 (2): 149-55.
4. Matos Hirooka T, Braganca de Vasconcellos Fontes R, Diniz EM, Campos Pinto F, Mathusita H. Cerebral abscess caused by *Serratia marcescens* in a premature neonate. Arq Neuro-Psiquiatr [revista en Internet]. 2007 [cited 9 Abr 2016] ; 65 (4): [aprox. 8p]. Available from: http://www.scielo.br/scielo.php?script=sci_arttext&pid=S0004-282X2007000600021.
5. Hervé B, Chomali M, Gutiérrez C, Luna M, Rivas J, Blamey R, et al. Brote de infección nosocomial por *Serratia marcescens* asociado a contaminación intrínseca de clorhexidina acuosa. Rev Chil infectol [revista en Internet]. 2015 [cited 9 Abr 2016] ; 32 (5): [aprox. 14p]. Available from: http://www.scielo.cl/scielo.php?pid=S0716-10182015000600004&script=sci_arttext.
6. Oliveros Navarro A, Uribe N, Sierra P, Jaime F, González JM. Bacteriemia por enterobacterias resistentes a carbapenems: Un estudio transversal. Infect. 2015 ; 19 (2): 60-6.