

## PRESENTACIÓN DE CASO

## Ectasia vascular antral gástrica. Presentación clínica y manejo terapéutico

### Gastric antral vascular ectasia. Clinical presentation and therapeutic management

Nélcido Luis Sánchez García<sup>1</sup> Ulises Periles Gordillo<sup>1</sup> Frank Pérez Triana<sup>1</sup> Yoandy Hernández Casas<sup>1</sup> Alfredo Hierro González<sup>1</sup>

<sup>1</sup> Instituto de Gastroenterología, La Habana, Cuba

#### Cómo citar este artículo:

Sánchez-García N, Periles-Gordillo U, Pérez-Triana F, Hernández-Casas Y, Hierro-González A. Ectasia vascular antral gástrica. Presentación clínica y manejo terapéutico. **Medisur** [revista en Internet]. 2018 [citado 2026 May 2]; 16(5):[aprox. 5 p.]. Disponible en: <https://medisur.sld.cu/index.php/medisur/article/view/3718>

#### Resumen

La ectasia vascular gástrica antral es una causa infrecuente de hemorragia gastrointestinal alta, responsable de aproximadamente el 4% de las hemorragias gastrointestinales altas no varicosas. El diagnóstico se basa en los hallazgos endoscópicos y su tratamiento más aceptado es la coagulación con argón plasma. Se presenta un caso de una mujer con hemorragias digestivas altas recurrentes en forma de melenas y anemia, a la cual se le realizó endoscopia digestiva alta diagnosticándole ectasias vasculares de antro gástrico. Posteriormente, se le indica tratamiento de coagulación con argón plasma de forma satisfactoria y sin complicaciones. El presente trabajo tiene como objetivo la revisión de una causa inusual de sangrado digestivo y su tratamiento.

**Palabras clave:** ectasia vascular antral gástrica, hemorragia gastrointestinal, coagulación con plasma de argón, informes de casos

#### Abstract

Gastric antral vascular ectasia is an infrequent cause of high gastric hemorrhage, responsible of the 4% of high gastric non-variceal hemorrhages. The diagnosis is based on endoscopic findings and its most accepted treatment is argon plasma coagulation. It is presented a case of a woman with recurrent digestive hemorrhages in the form of melena and anemia, who was performed a high digestive endoscopy with resulting a diagnosis of vascular ectasia of the gastric antro. Later she was treated satisfactorily with argon plasma coagulation without complications. The present work is aimed at reviewing an unusual cause of digestive bleeding and its treatment.

**Key words:** gastric antral vascular ectasia , gastrointestinal hemorrhage , argon plasma coagulation

**Aprobado: 2018-09-28 14:36:58**

**Correspondencia:** Nélcido Luis Sánchez García. Instituto de Gastroenterología. La Habana. Cuba [nelcidosg@infomed.sld.cu](mailto:nelcidosg@infomed.sld.cu)

## INTRODUCCIÓN

La ectasia vascular antral gástrica (GAVE) es una causa relativamente rara de sangrado gastrointestinal. Aunque dicha enfermedad es una condición médica rara, representa hasta el 4% de todos los sangrados gastrointestinales superiores. La ectasia vascular antral gástrica fue descrita por primera vez por Rider<sup>1</sup> en 1953. Tres décadas después, en 1984, Jabbarei y sus colegas describieron el término "estómago en sandía" y explicaron su clásica apariencia endoscópica.<sup>2</sup>

La enfermedad se observa principalmente en ancianos, la edad media del diagnóstico es de 73 años para las mujeres y de 65 años para los hombres. Sin embargo, también se ha reportado en pacientes después de la tercera década de vida. Generalmente se asocia con enfermedades crónicas del corazón, hígado, riñón y enfermedades del tejido conectivo (especialmente esclerosis sistémica), hipotiroidismo y estados como trasplante de médula ósea. El tratamiento principal se basa en la modalidad endoscópica que incluye entre otras la escleroterapia y la coagulación con plasma de argón (APC): modalidad más reciente y considerado tratamiento de elección.<sup>3</sup>

## PRESENTACION DEL CASO

Se presenta un caso de paciente femenina de 43 años de edad, con antecedentes patológicos personales de hipertensión arterial, que consume clortalidona y amlodipino. Es remitida al Instituto de Gastroenterología por presentar 3

episodios de sangrado digestivo alto en forma de melena de 3 meses de evolución sin causa definida, sin asociarse con dolor abdominal ni otras manifestaciones digestivas. La paciente es evaluada en consulta donde se le indican complementarios.

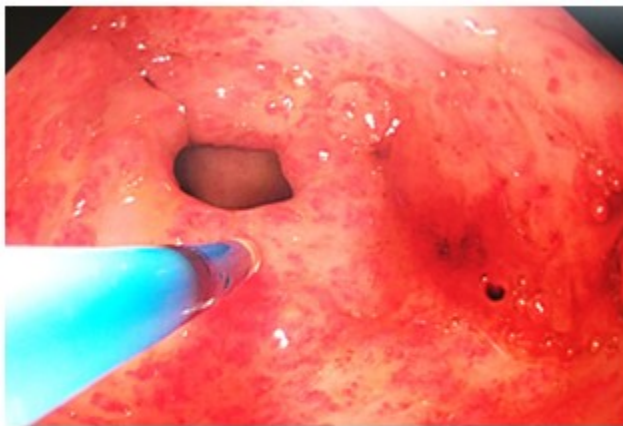
Examen físico (positivo)

Piel y mucosas: húmedas e hipocoloreadas

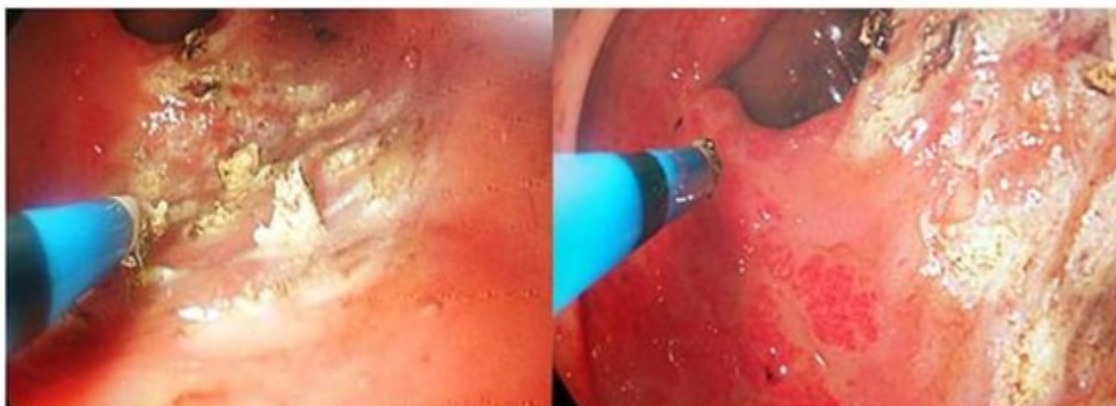Abdomen: depresible y doloroso en todo hemiabdomen superior a la palpación superficial y profunda.

Exámenes complementarios de interés:

- Hb: 83 g/l
- Leucograma y Coagulograma dentro de parámetros normales
- Ultrasonido abdominal: hígado de tamaño y contornos normales, con aumento ligero de su ecogenicidad. Páncreas, vesícula y riñones de características normales. No se visualiza imagen de pseudoriñón.
- Endoscopía digestiva superior: múltiples lesiones milimétricas de color rojo a nivel de antro gástrico de aspecto vascular arboriforme que recuerdan ectasias vasculares que asientan sobre una mucosa eritematosa y congestiva. Se procede a realizar terapéutica endoscópica con argón plasma de forma satisfactoria y sin complicaciones. Se indica nueva sección de tratamiento endoscópico en 4 semanas. (Fig. 1 y 2).



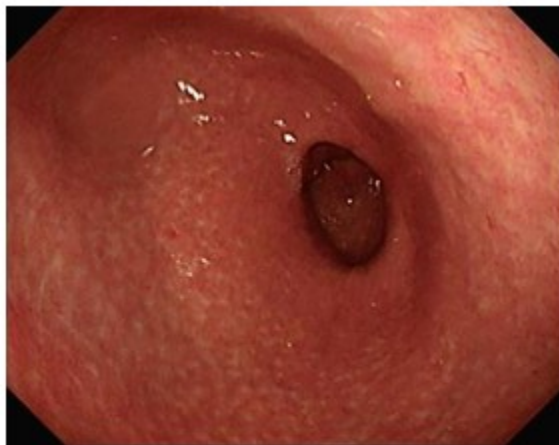**Figura 1:** Lesiones endoscópicas milimétricas a nivel de antro gástrico de aspecto vascular arboriforme correspondientes con ectasias vasculares.



**Figura 2:** Tratamiento endoscópico con coagulación con argón plasma.

Se le dio seguimiento durante 6 meses, posterior a la última sección de endoscopia terapéutica no

reportándose otras lesiones vasculares a nivel de antro gástrico ni presentando otros eventos de hemorragia digestiva. (Fig. 3).



**Figura 3:** Imagen de antro gástrico de la paciente posterior a 4 secciones de tratamiento endoscópico de coagulación con argón plasma. Se observa una mucosa con múltiples lesiones blanquecinas de aspecto cicatrizal en antro gástrico, sin evidencias de las lesiones vasculares reportadas.

## DISCUSIÓN

Los pacientes con GAVE y cirrosis hepática (CH) presentan unas características epidemiológicas distintas de aquellos con GAVE sin CH. En la población sin cirrosis, la ectasias vasculares aparecen en mujeres de mediana edad o edad avanzada y en relación con enfermedades autoinmunes, particularmente la esclerodermia, la insuficiencia renal crónica y el trasplante de médula ósea entre otras. La forma clínica más habitual es la anemia ferropénica y un 60-70% de los pacientes requerirán transfusión sanguínea.<sup>4</sup>

La ectasia vascular antral gástrica, puede ser una causa oscura de hemorragia digestiva alta y se describió en los años 1950 por Rider<sup>1</sup> como una mucosa antral hipertrófica roja con áreas dispersas de sangrado y coágulos sanguíneos, llamada ectasia veno-capilar. En estudios posteriores se detalló la aparición endoscópica de GAVE, acuñando el término "estómago en sandía" para describir los vasos eritematosos en franjas longitudinales a lo largo de los pliegues rugosos del antro o rara vez otras partes de la mucosa gástrica. Existen 2 tipos de GAVE basados en apariencias endoscópicas distintas. La manifestación clásica consiste en esta aparición de "sandía" de múltiples tiras planas,

lineales y eritematosas de vasos ectásicos que van desde el píloro hasta el antro. El segundo tipo es punteado, donde la ectasia se manifiesta como angioplastia antral difusa y tiende a estar más asociada con cirrosis hepática.<sup>5</sup> El diagnóstico habitualmente es endoscópico, pero en los casos en los que exista duda se puede hacer el diagnóstico definitivo con biopsias para diferenciar la gastropatía hipertensiva portal de la GAVE.<sup>6</sup>

Por esta razón, la confirmación diagnóstica se alcanza mediante biopsia. Histológicamente la enfermedad aparece como capilares dilatados, ectásicos en las regiones mucosa y submucosa, acompañado por la presencia de microtrombos. Además, hay hiperplasia fibromuscular de la lámina propia en el contexto de edema, congestión y cambios reactivos del epitelio foveolar. En general, se observan muy pocos cambios inflamatorios.<sup>7</sup>

Muchas terapias médicas han sido propuestas a lo largo de los años como una alternativa no invasiva para el tratamiento de la hemorragia relacionada con la GAVE. Las terapias como la ciclofosfamida, el estrógeno, la progesterona, los corticosteroides, el ácido tranexámico, la octreótida, la ciproheptadina y la talidomida, han mostrado resultados positivos en los informes de casos y pequeños ensayos clínicos, pero no han

demostrado suficiente eficacia para funcionar como alternativas a las modalidades endoscópicas. Además, ciertos agentes, tales como estrógeno / progesterona, corticosteroides, ácido tranexámico y ciproheptadina pueden producir efectos secundarios innecesarios. Como resultado estas terapias médicas todavía se consideran experimentales y generalmente no se usan como estándares de atención para la hemorragia inducida por GAVE.<sup>8</sup>

La modalidad de tratamiento endoscópico actualmente adoptada para GAVE es la coagulación con plasma de argón (APC). La APC es un método termoablativo, que causa la termocoagulación utilizando una corriente de alta frecuencia que pasa a través de gas argón. Al igual que el láser YAG (yttrium aluminum garnet), APC es capaz de tratar grandes áreas de la mucosa por sesión de tratamiento.<sup>5</sup>

Uno de los ensayos más grandes en los que participaron 50 pacientes cirróticos con anemia por deficiencia de hierro o melena relacionados con GAVE, encontró una hemoglobina media aumentada de  $1,35 \pm 0,24$  g / dl en  $\sim 8,5$  meses de seguimiento después de la última sesión de APC. También se observó que los pacientes habían sufrido una media de  $5,06 \pm 1,5$  sesiones de tratamiento, probablemente relacionadas con la severidad de su enfermedad cirrótica.<sup>9</sup> Corroboró estos hallazgos que los pacientes cirróticos requieren más sesiones de APC para tratar las lesiones GAVE de manera adecuada.<sup>10</sup>

Un estudio en árabe mostró una eficacia similar en 29 pacientes con GAVE demostrada endoscópicamente, con menores requerimientos de transfusión y un aumento en los niveles basales de hemoglobina. Sin embargo, el tiempo de seguimiento fue más corto a los 3 meses después de la APC.<sup>11</sup>

En general, los pacientes tienen una buena respuesta inicial al tratamiento con APC, con una baja tasa de complicaciones. Sin embargo, las tasas de sangrado recurrente puede ser alto y en algunos estudios se informó que oscilan entre 35 a 78,9%.<sup>12</sup>

Boltin D estudió de forma retrospectiva a pacientes que se sometieron a APC como tratamiento para GAVE con un seguimiento medio de  $46,9 \pm 26,5$  meses. El éxito del tratamiento se definió mediante la resolución de los síntomas y la estabilización del nivel de hemoglobina al 30% por encima de la línea de

base. Se identificaron 31 pacientes y el análisis final mostró que el éxito del tratamiento se logró en sólo 16 (25,8%) pacientes.<sup>13</sup> Un estudio retrospectivo que incluyó a 18 pacientes presentó sangrado recurrente en 7 pacientes (39%) después de un seguimiento medio de 42 meses.<sup>14</sup> Otra terapia endoscópica que puede ser utilizada es la ligadura con bandas que también ha reportado mejoría del cuadro de hemorragia y estabilización de los niveles de hemoglobina.<sup>15,16</sup>

La ectasia vascular de antro gástrico constituye una causa inusual de hemorragia y su tratamiento depende de un diagnóstico certero mediante la endoscopia digestiva, por lo que constituye un reto a evaluar en todo paciente con anemia y hemorragia de etiología sin precisar.

## REFERENCIAS BIBLIOGRÁFICAS

1. Rider JA, Klotz AP, Kirshner JB. Gastritis with Venous-Capillary Ectasia as a Source of massive Gastric Hemorrhage. *Gastro-enterology* [revista en Internet]. 1953 [ cited 4 Sep 2017 ] ; 24 (1): [aprox. 5p]. Available from: [https://www.gastrojournal.org/article/S0016-5085\(53\)80070-3/abstract](https://www.gastrojournal.org/article/S0016-5085(53)80070-3/abstract).
2. Basavaraj A, Kulkarni R, Kadam DB. Gastric Antral Vascular Ectasia. *Journal of the association of physicians of India* [revista en Internet]. 2014 [ cited 4 Sep 2017 ] ; 62 (9): [aprox. 10p]. Available from: <https://pdfs.semanticscholar.org/70ab/7809b5e8b5a1467ec9cba18f08e1ea484378>.
3. Gostout CJ, Viggiano TR, Ahlquist DA, Wang KK, Larson MV, Balm R. The clinical and endoscopic spectrum of the watermelon stomach. *Gastroenterology* [revista en Internet]. 1992 [ cited 4 Sep 2017 ] ; 24 (1): [aprox. 7p]. Available from: <https://europepmc.org/abstract/med/1479175>.
4. Casas M, Calvet X, Vergara M, Bella MR, Junquera F, Martinez-Bauer E, Campo R. Lesiones vasculares gástricas en la cirrosis: gastropatía y ectasia vascular antral. *Gastroenterología y Hepatología* [revista en Internet]. 2015 [ cited 4 Mar 2017 ] ; 38 (2): [aprox. 10p]. Available from: <http://www.elsevier.es>.
5. Harini N, Huang Q, Mashimo H. Gastric antral vascular ectasia: the evolution of therapeutic modalities. *Endoscopy International Open*

[revista en Internet]. 2014 [ cited 4 Sep 2017 ] ; 2 (2): [aprox. 7p]. Available from: <https://www.ncbi.nlm.nih.gov/pmc/articles/PMC4423327>.

6. Pineda Oliva OJ, Valencia Romero A, Soto JC, Díaz Oyola M, Valdivia Balbuena M, Chuc Baeza G et al. Ectasia vascular gástrica antral: reporte de un caso. Endoscopia [revista en Internet]. 2014 [ cited 4 Mar 2017 ] ; 26 (3): [aprox. 4p]. Available from: <https://www.sciencedirect.com/science/article/>.

7. Gilliam JH, Geisinger KR, Wu WC et al. Endoscopic biopsy is diagnostic in gastric antral vascular ectasia. The "watermelon stomach". Dig Dis Sci [revista en Internet]. 1989 [ cited 4 Mar 2017 ] ; 34 (6): [aprox. 4p]. Available from: <https://link.springer.com/article/10.1007/BF01540274>.

8. Fuccio L, Mussetto A, Laterza L et al. Diagnosis and management of gastric antral vascular ectasia. World Journal of Gastrointestinal Endoscopic [revista en Internet]. 2013 [ cited 4 Sep 2017 ] ; 5 (1): [aprox. 7p]. Available from: <http://www.ncbi.nlm.nih.gov/pmc/articles/PMC3547119>.

9. Bhatti MA, Khan AA, Alam A et al. Efficacy of argon plasma coagulation in gastric vascular ectasia in patients with liver cirrhosis. J Coll Physicians Surg Pak [revista en Internet]. 2009 [ cited 4 Sep 2017 ] ; 19 (4): [aprox. 4p]. Available from: <http://jcpsp.pk/archive/2009/Apr2009/05.pdf>.

10. Leclaire S, Ben-Soussan E, Antonietti M et al. Bleeding gastric vascular ectasia treated by argon plasma coagulation: a comparison between patients with and without cirrhosis. Gastrointestinal Endoscopy [revista en Internet]. 2008 [ cited 4 Sep 2017 ] ; 67 (2): [aprox. 7p]. Available from: [https://www.giejournal.org/article/S0016-5107\(07\)02860-X/pdf](https://www.giejournal.org/article/S0016-5107(07)02860-X/pdf).

11. Naga M, Esmat S, Naguib M et al. Long-term effect of argon plasma coagulation (APC) in the treatment of gastric antral vascular ectasia (GAVE). Arab J Gastroenterol [revista en Internet]. 2011 [ cited 4 Sep 2017 ] ; 12 (1):

Available from: <https://www.sciencedirect.com/science/article/pii/S168719911000153>.

12. Chiu YC, Lu LS, Wu KL, Tam W, Hu ML, Tai WC, et al. Comparison of argon plasma coagulation in management of upper gastrointestinal angiodysplasia and gastric antral vascular ectasia hemorrhage. BMC Gastroenterol [revista en Internet]. 2012 [ cited 4 Sep 2017 ] ; 12 (67): [aprox. 7p]. Available from: <https://bmcgastroenterol.biomedcentral.com/articles/10.1186/1471-230X-12-67>.

13. Boltin D, Gingold-Belfer R, Lichtenstein L, Levi Z, Niv Y. Long-term treatment outcome of patients with gastric antral vascular ectasia treated with argon plasma coagulation. Eur J Gastroenterol Hepatol [revista en Internet]. 2014 [ cited 4 Sep 2017 ] ; 26 (6): [aprox. 7p]. Available from: [https://journals.lww.com/eurojgh/Abstract/2014/06000/Long\\_term\\_treatment\\_outcome\\_of\\_patients\\_with.2.aspx](https://journals.lww.com/eurojgh/Abstract/2014/06000/Long_term_treatment_outcome_of_patients_with.2.aspx).

14. Baudet JS, Diaz-Bethencourt D, Soler M, Vela M, Morales S, Avilés J. Long-term follow-up of patients with gastric antral vascular ectasia treated with argon plasma coagulation. Med Clin (Barc) [revista en Internet]. 2009 [ cited 4 Sep 2017 ] ; 133 (6): [aprox. 7p]. Available from: <https://europemc.org/abstract/med/19394972>.

15. Sato T, Yamazaki K, Akaike J. Endoscopic band ligation versus argon plasma coagulation for gastric antral vascular ectasia associated with liver diseases. Dig Endosc [revista en Internet]. 2016 [ cited 4 Sep 2017 ] ; 4 (3): [aprox. 7p]. Available from: <https://www.ncbi.nlm.nih.gov/pmc/articles/PMC4924441/>.

16. Keohane J, Berro W, Harewood GC, Murray FE, Patchett SE. Band ligation of gastric antral vascular ectasia is a safe and effective endoscopic treatment. Dig Endosc [revista en Internet]. 2013 [ cited 4 Sep 2017 ] ; 25 (4): [aprox. 4p]. Available from: <https://onlinelibrary.wiley.com/doi/abs/10.1111/j.1443-1661.2012.01410.x>.