

## ARTÍCULO ESPECIAL

## Desrotación interfragmentaria y reducción por vía percutánea de la fractura supracondílea de húmero desplazada

## Interphragmental debridement and percutaneous reduction of displaced humeral supracondylar fracture

José Julio Requeiro Molina<sup>1</sup> Ana María Machado Consuegra<sup>1</sup> Leobys Kautets Pardiñas de León<sup>1</sup> Liyanira Alonso Leiva<sup>1</sup> Juana María Morejón Fernández<sup>1</sup> Gabriela María Requeiro Molina<sup>2</sup>

<sup>1</sup> Hospital Pediátrico Universitario Paquito González Cueto, Cienfuegos, Cuba

<sup>2</sup> Policlínico Comunitario Real Campiña, Cienfuegos, Cuba

### Cómo citar este artículo:

Requeiro-Molina J, Machado-Consuegra A, Pardiñas-de-León L, Alonso-Leiva L, Morejón-Fernández J, Requeiro-Molina G. Desrotación interfragmentaria y reducción por vía percutánea de la fractura supracondílea de húmero desplazada. **Medisur** [revista en Internet]. 2017 [citado 2026 May 3]; 15(6):[aprox. 15 p.]. Disponible en: <https://medisur.sld.cu/index.php/medisur/article/view/3687>

### Resumen

La fractura supracondílea de húmero tiene una alta incidencia en la primera década de la vida. Representa el 3-16 % de todas las fracturas en niños, solo superada por la fractura distal del radio; además constituye el 53-67 % de las fracturas del codo en este grupo de edad. La magnitud del desplazamiento de los fragmentos, la severidad de las lesiones de partes blandas y la posibilidad de complicaciones neurovasculares, la convierten en una lesión grave que requiere tratamiento de urgencia. En determinados casos las condiciones locales de la fractura impiden la manipulación adecuada de los fragmentos, por lo que la reducción no se logra de la manera correcta y la fijación es inestable, haciéndose necesaria una intervención quirúrgica para alcanzar la reducción. En este artículo se expone un nuevo método que consigue la reducción anatómica y permite la fijación estable por vía percutánea. Además, se muestran los resultados obtenidos en dos casos clínicos en los que se aplicó dicho método.

**Palabras clave:** Fracturas del húmero, alambres óseos, reducción cerrada de fractura, procedimiento quirúrgico mínimamente invasivo

### Abstract

Supracondylar humerus fracture has a high incidence in the first decade of life. It represents 3-16% of all fractures in children, only surpassed by radius distal fracture; it also constitutes 53-67% of elbow fractures in this age group. The magnitude of the fragments displacement, the severity of soft tissue lesions and the possibility of neurovascular complications, make it a serious injury requiring emergency treatment. In certain cases the fracture local conditions prevent the fragments adequate manipulation, so the reduction is not achieved in the correct way and the fixation is unstable, requiring surgical intervention to achieve reduction. In this article a new method is presented that achieves the anatomical reduction and allows stable fixation by percutaneous way. In addition, the results obtained in two clinical cases in which this method was applied are shown.

**Key words:** Humeral fractures, bone wires, closed fracture reduction, minimally invasive surgical procedures

**Aprobado:** 2017-10-03 14:34:52

**Correspondencia:** José Julio Requeiro Molina. Hospital Pediátrico Universitario Paquito González Cueto. Cienfuegos [jjrequeiro@jagua.cfg.sld.cu](mailto:jjrequeiro@jagua.cfg.sld.cu)

## INTRODUCCIÓN

La fractura supracondílea del húmero es aquella que se produce en el extremo distal del húmero, a nivel metafisario y proximal a los cóndilos. Es una fractura extra articular, aunque el trazo de fractura puede alcanzar los vértices de las fosas coronoideas y olecraneanas. El trazo de fractura puede ser transversal o tener ciertos grados de oblicuidad y presentar diferentes grados de desplazamiento.<sup>1-3</sup>

Su mayor incidencia ocurre en el esqueleto inmaduro, con un pico máximo en la primera década de la vida, entre los cinco y ocho años de edad. La fractura supracondílea representa el 3-16 % de todas las fracturas en niños, solo superada por la fractura distal del radio; además constituye el 53-67% de las fracturas del codo en este grupo de edad. Es la fractura más frecuente del codo en niños y adolescentes, con predominio en el sexo masculino y en el brazo izquierdo (67%).<sup>1-5</sup>

Esta fractura ha sido objeto de especial interés en la literatura debido a su elevada frecuencia, pero sobre todo, por la posibilidad de lesionar estructuras neurovasculares vecinas durante su mecanismo de producción, o durante la maniobra de reducción, por lo difícil que resulta una reducción anatómica con la utilización de métodos cerrados de tratamiento y por la alta incidencia de consolidaciones en mala posición de los fragmentos, que pueden ocasionar deformidades rotacionales que predisponen a la deformidad en varo, así como otras deformaciones o trastornos funcionales y estéticos en grado variable, por periodos de tiempo transitorios o permanentes. Por estas razones ha sido catalogada como una lesión grave.<sup>1-3</sup>

Unido a lo anterior, está el hecho de que mediante las maniobras manuales descritas para la corrección de la deformidad en todos los planos, y muy especialmente de la rotación interfragmentaria, se hace muy difícil el control de los fragmentos. Si durante la maniobra de reducción no se logra la corrección de la deformidad en el plano coronal, tampoco se logra la reducción anatómica de la fractura, por lo tanto, no es posible realizar la adecuada estabilización y fijación esta, ni el adecuado anclaje de los alambres de fijación. Como resultado se obtendrá una fractura que consolida con deformidad en varo.<sup>3,4</sup>

En los casos donde se hace imposible lograr la reducción anatómica de la fractura, y por tanto, no se logra una fijación estable, es necesario realizar una reducción a cielo abierto, en un codo muy tumefacto y agravado por los intentos de reducción, lo que incrementa la probabilidad de complicaciones neurovasculares y de partes blandas.<sup>1-4</sup>

En el Hospital Pediátrico de Cienfuegos se ha desarrollado desde hace algún tiempo, un método basado en la modificación de la técnica tradicionalmente empleada, que permite el control de los fragmentos y la corrección de la rotación interfragmentaria, mientras se realiza la reducción manual por vía percutánea y bajo anestesia. Está indicada en aquellos pacientes que son portadores de fracturas desplazadas con rotación interfragmentaria, en los que resultó fallido el método de reducción cerrado y con indicación del tratamiento quirúrgico. En este artículo se expone dicho método a través de su aplicación en dos casos clínicos de pacientes afectados por fractura supracondílea de húmero desplazada.

## DESARROLLO

La toma de decisión para el tratamiento de las fracturas supracondíleas de codo se basa en la clasificación de Garhlan:<sup>6-11</sup>

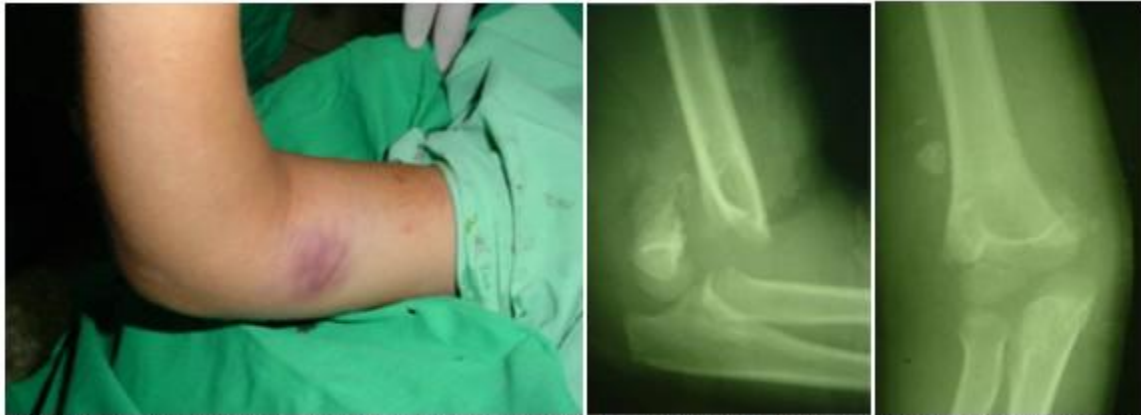Grado I: Fractura sin desplazamiento: A) Sin fragmentación de cortical interna o externa; B) con fragmentación de las corticales interna o externa. Tratamiento: Inmovilización con yeso.

Grado II: Fractura con angulación del fragmento distal. La cortical posterior está intacta en las que ocurren por extensión, o cortical anterior intacta en las que ocurren por flexión. Tratamiento: Reducción manual e inmovilización con yeso. Puede existir desplazamiento angular o rotacional que requiera reducción manual bajo anestesia general y fijación percutánea e inmovilización con yeso.

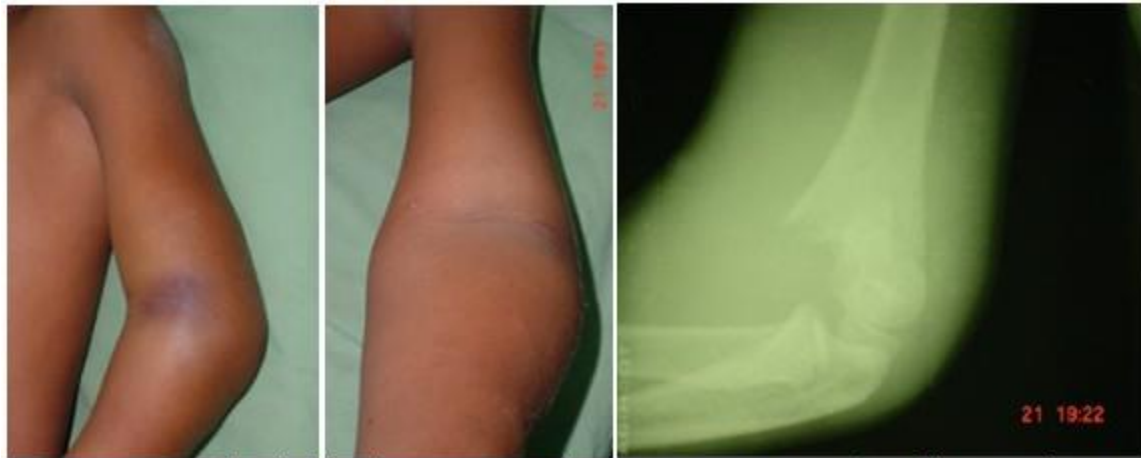Grado III: Con desplazamiento moderado o intenso, donde no hay contacto entre ninguna de las corticales. Tratamiento: Reducción manual bajo anestesia y fijación percutánea.

Formas clínicas de presentación del estado de las partes blandas en fracturas supracondíleas desplazadas. Característica de la fractura.

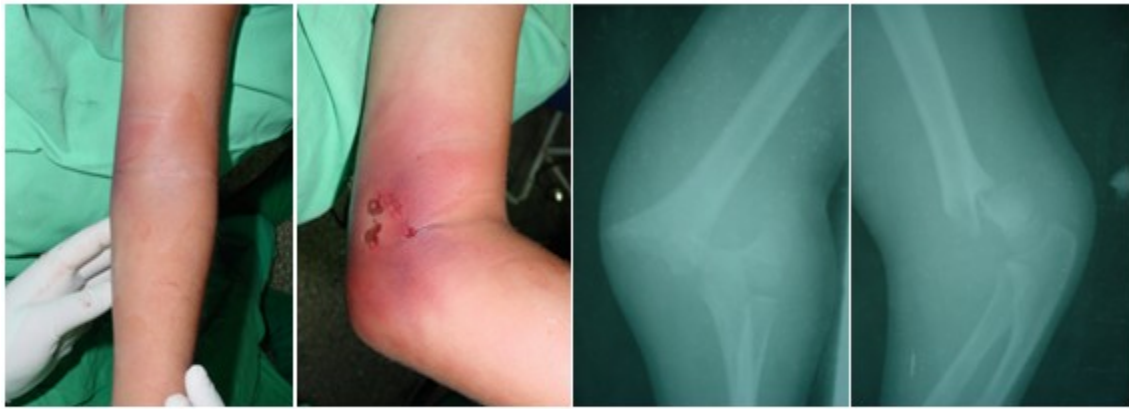(Figuras 1, 2, 3, 4 y 5).



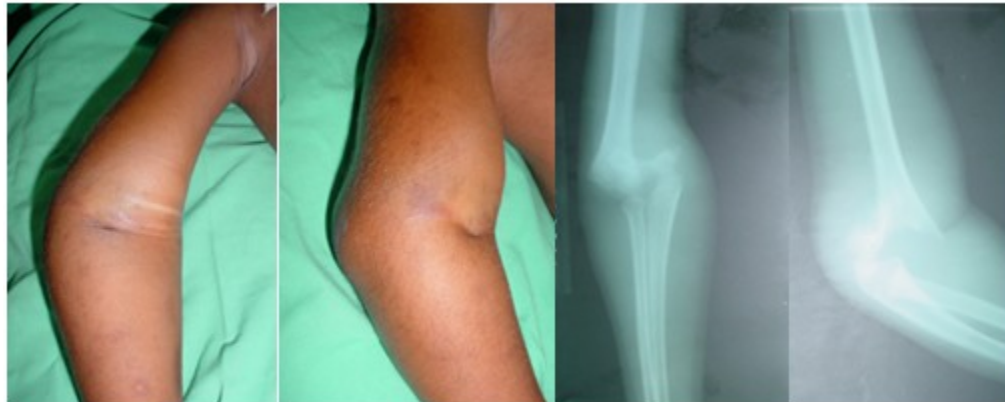**Figura 1.** Tumefacción del codo y equimosis en la cara medial. Las imágenes radiográficas muestran la fractura en extensión, desplazada grado III, con desplazamiento lateral y angulación.



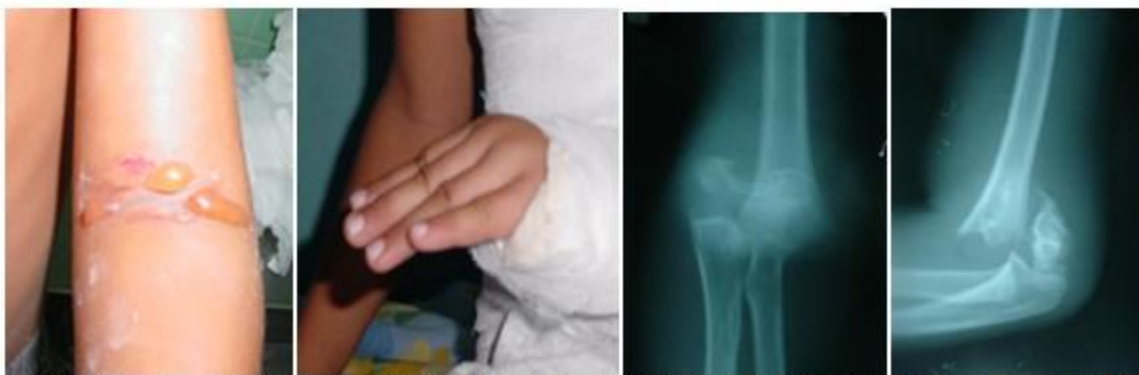**Figura 2.** Gran tumefacción del codo y equimosis en la cara anteroexterna. La radiografía muestra fractura en extensión desplazada grado III, que después del primer intento de reducción permanece rotada.



**Figura 3.** Tumefacción del codo, equimosis en la cara medial y lesiones isquémicas de la piel, causadas por el edema y la presión del fragmento metafisario medial. Se observa en la radiografía fractura por extensión desplazada grado III, trazo oblicuo, desviación externa del fragmento epifisario con amenaza de perforar piel y rotación interfragmentaria.



**Figura 4.** Gran tumefacción del codo, pinzamiento de la piel en la cara anterior, desviación medial del antebrazo con relación al brazo. La radiografía muestra fractura en extensión desplazada grado III, desviación medial del fragmento epifisario y pico metafisario haciendo pinzamiento de los tejidos blandos.



**Figura 5.** Gran tumefacción en la cara anterior del codo y flictenas. Signos de parálisis radial dados por la imposibilidad de extensión de las articulaciones metacarpo falángicas. En la radiografía se observa la fractura en extensión desplazada grado III, el fragmento epifisario desplazado en sentido medial, rotación interfragmentaria. La compresión causada por el fragmento metafisario externo y la tumefacción, son las responsables de la parálisis radial.

Como se puede observar en la secuencia de imágenes anteriores, las formas clínicas de presentación de las lesiones de partes blandas son muy diversas, con grados de severidad variables. En todos los casos existe una severa tumefacción de las partes blandas, lo que es proporcional a la intensidad del trauma inicial, a la magnitud del desplazamiento de los fragmentos y al tiempo transcurrido desde el momento del traumatismo hasta el acto operatorio. Estas formas de presentación hacen muy difíciles los procedimientos manuales de reducción de la fractura.

Maniobra de reducción de la fractura supracondílea de codo en extensión:<sup>1-4</sup> (Figura 6).

- A. Con el paciente en decúbito supino se realiza tracción a través del antebrazo en supinación. Mientras se realiza
- contracción por el brazo, se fija este a la mesa de operaciones. El objetivo es hacer descender el fragmento distal.
- B. Inmediatamente se procede a realizar corrección de los desplazamientos laterales del fragmento distal y rotación.
- C. Flexión del codo. Con el pulgar se hace flexión del fragmento distal en sentido anterior y con el resto de los dedos se sostiene el fragmento diafisario proximal.
- D. Finalmente se procede a realizar la pronación del antebrazo, con lo cual se tensa la charnela perióstica medial y se logra estabilizar la fractura. La fijación de los fragmentos es decisión del cirujano.

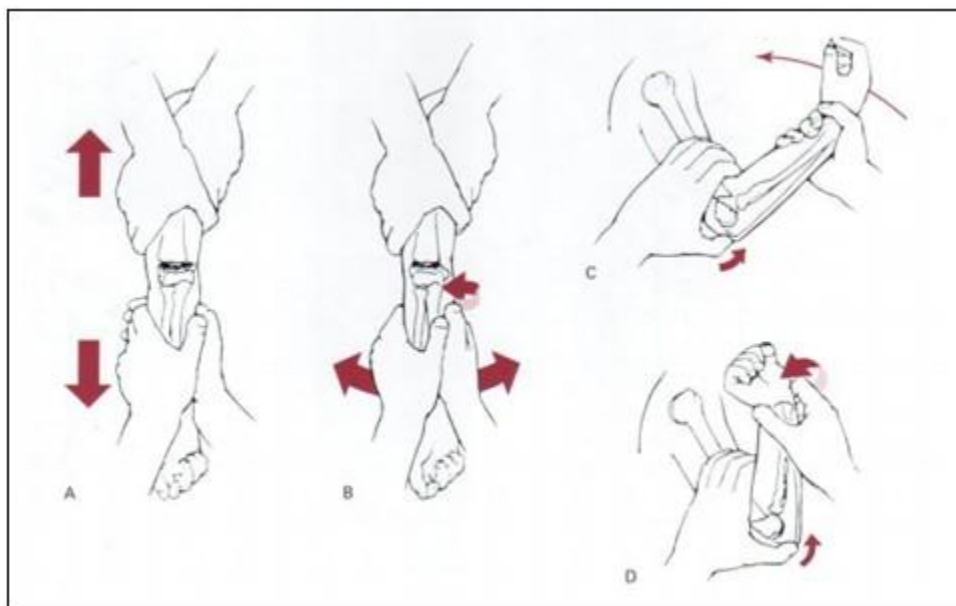


Figura 6. Pasos a seguir en la maniobra de reducción.

Metodología para la desrotación interfragmentaria y reducción anatómica en las fracturas supracondíleas del codo

Como ya se ha dicho, algunos de los elementos que justifican la metodología propuesta, son la severidad del trauma y de los signos clínicos acompañantes, la imposibilidad de lograr la reducción con la maniobra cerrada tradicionalmente empleada y evitar una reducción a cielo abierto sobre un codo severamente dañado, con posibilidad de complicaciones neurovasculares. Es así que para corregir la rotación interfragmentaria y lograr la reducción anatómica de la fractura, se propone la siguiente metodología:

Bajo anestesia general del paciente y estrictas medidas de asepsia y antisepsia, se procede a clasificar la fractura. Para ello se realizará rayos x preoperatorio antero posterior y lateral del codo o control fluoroscópico, lo que permite determinar las características anatomopatológicas, como la oblicuidad en el trazo de la fractura y la posición de los fragmentos, datos necesarios para planificar la maniobra de reducción. Se realiza la maniobra tradicionalmente empleada, de no lograrse la reducción se procede de la manera siguiente:

1. Se inserta un alambre Kirschner de 3-3,5 mm en el extremo distal del fragmento

proximal, a nivel metafisario, de lateral a medial y de posterior a anterior, de manera que quede perpendicular al eje longitudinal del húmero. Este se utiliza para realizar movimientos de rotación del fragmento proximal y en casos necesarios los desplazamientos laterales (translocaciones).

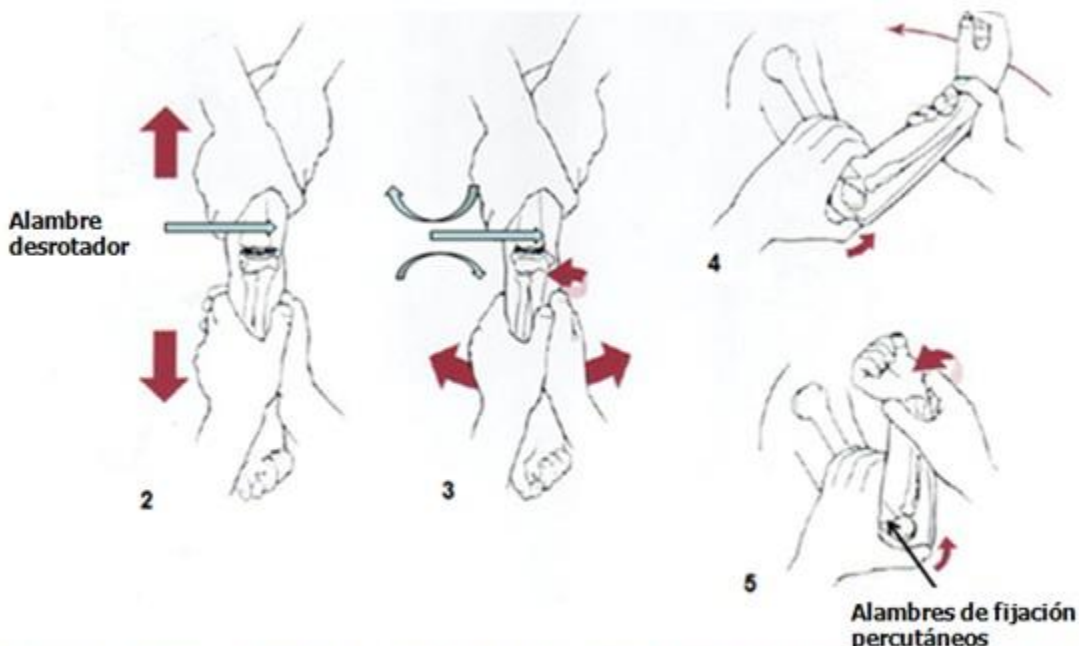
2. Un ayudante, con una de sus manos, fija el brazo del paciente a la mesa de operaciones, con la otra mano controla y realiza los movimientos del alambre desrotador. Un cirujano realiza tracción del miembro por el antebrazo en supinación y el codo en extensión, con la finalidad de hacer descender el fragmento distal desplazado en sentido posterosuperior. (Figura 7).
3. A continuación se procede a realizar rotación interna del húmero, haciendo girar en sentido interno el alambre desrotador, en caso de estar rotados los fragmentos. Si hay dudas sobre el sentido de la rotación de los fragmentos porque la tumefacción local no permite palpar el fragmento diafisario, prominente en la

cara anterior del codo, se puede colocar un objeto radiopaco sobre el fragmento, de manera que se observe claramente en la radiografía. (Figura 7).

4. Seguidamente se realiza corrección de los desplazamientos laterales y angulares en varo o valgo. El cirujano mantiene la tracción con una mano, mientras con la otra lleva el fragmento distal en flexión.

Se realiza pronación del antebrazo para poner tensa la charnela periostio medial y los ligamentos colaterales, con lo que se le da estabilidad a la fractura. (Figura 7).

5. Fijación percutánea: se utilizan dos alambres percutáneos por la columna cara externa, con orientación paralela, cruzados o divergentes. (Figura 7).



**Figura 7.** Pasos a seguir en la técnica de desrotación interfragmentaria de la fractura supracondílea de codo.

El alambre desrotador tiene necesariamente que ser anclado en la metáfisis distal del húmero, inmediatamente por encima del foco de fractura. Colocado de esta manera no interfiere en la acción del ayudante en la maniobra de fijación y contra tracción que se le realiza al húmero en su segmento proximal.

El ayudante que realiza la contra tracción, con una mano fija el fragmento proximal y con mano libre manipula el alambre desrotador. Siempre el alambre desrotador es distal a la mano que fija al fragmento proximal y no a la inversa. Si la fractura corresponde al codo izquierdo, la fijación y contracción del brazo se realizan con la mano derecha del ayudante y la manipulación del

fragmento proximal, con el alambre desrotador se realiza con la mano izquierda del ayudante, mientras el cirujano realiza el resto de los pasos de la maniobra de reducción.

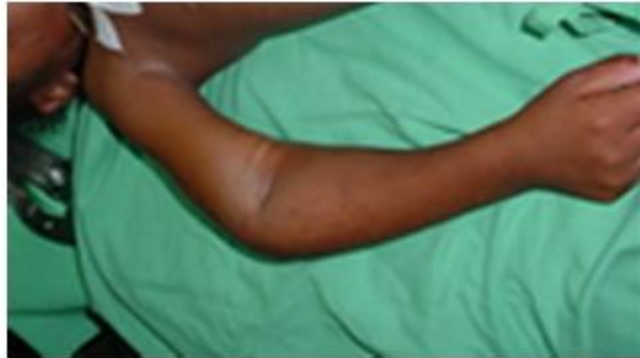Se insiste en que esta técnica se realiza en la fracturas supracondíleas de codo con gran tumefacción local que limite el control de la rotación de los fragmentos y con ello la reducción anatómica. Si no se logra la reducción anatómica, es imposible realizar la fijación percutánea adecuada de la fractura. La rotación interfragmentaria asociada a trazos de fracturas oblicuos, genera la indeseada deformidad en varo del codo.

En un codo tumefacto, no deben realizarse más de tres intentos de reducción por el peligro de severas complicaciones neurovasculares.

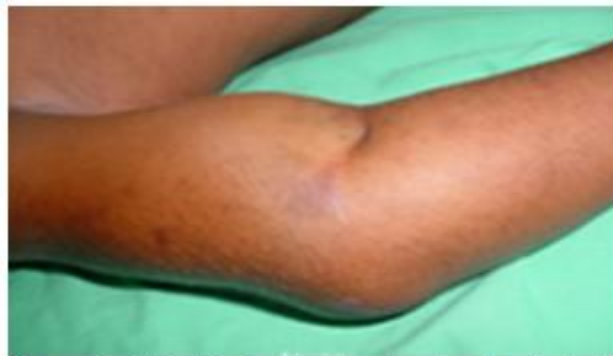Presentación de casos clínicos en los que se aplica la técnica de desrotación interfragmentaria

El primer caso es una paciente de cinco años de edad, portadora de fractura supracondílea de codo derecho desplazada. Luego del tratamiento

de urgencia y previo al inicio de la reducción, se observan signos clínicos de gran tumefacción del codo, equimosis en la cara anterior, umbilicación de la piel, expresión del pinzamiento de los tejidos blandos por el fragmento diafisario proximal, así como de deformidad angular varo a nivel del codo (Figura 8) y deformidad en la cara posterior propiciada por el desplazamiento posterior del fragmento epifisario de la fractura. (Figura 9).



**Figura 8.** Vista frontal del codo donde se evidencia gran tumefacción y deformidad angular varo a nivel codo, entre otros signos.



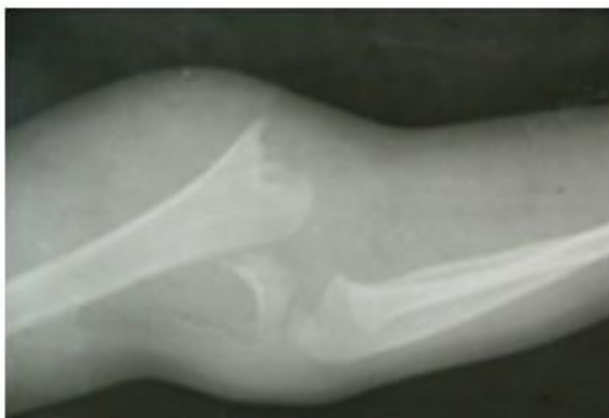**Figura 9.** Vista lateral del codo, donde, además de la tumefacción, se observa prominencia anterior del fragmento proximal con pinzamiento de la piel y deformidad en la cara posterior.

Las imágenes radiográficas antes de realizar la maniobra de reducción, evidenciaron en una

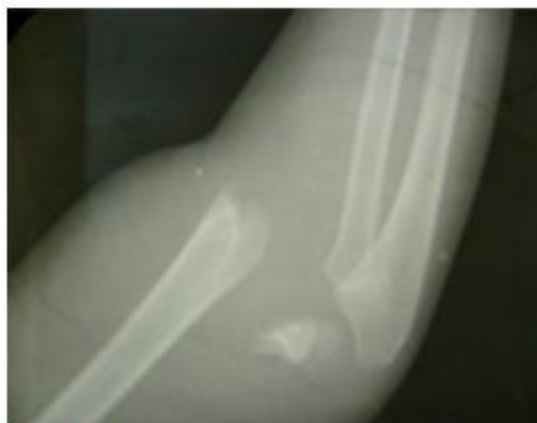vista antero posterior, desplazamiento medial y proximal del fragmento distal, rotación de los

fragmentos y oblicuidad del trazo de fractura (Figura 10); en una vista lateral informaron de

desplazamiento posterior y superior del fragmento distal y rotación interfragmentaria. (Figura 11).



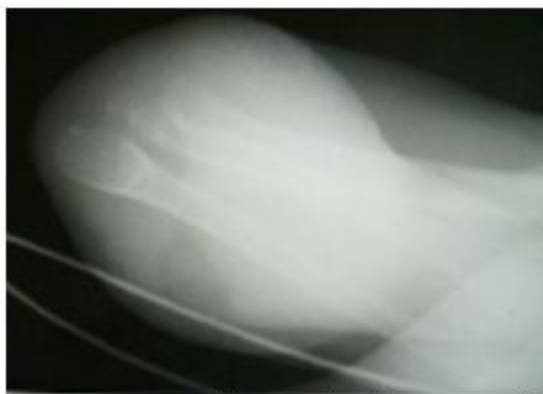
**Figura 10.** Vista anteroposterior del codo. Se observa desplazamiento medial y proximal del fragmento distal, rotación de los fragmentos y oblicuidad del trazo de fractura.



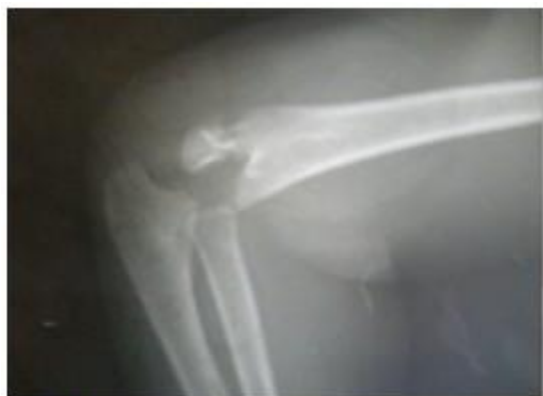**Figura 11.** Vista lateral. Se observa desplazamiento posterior y superior del fragmento distal, rotación interfragmentaria y línea de fractura con trazo oblicuo.

Después del primer intento de reducción, las vistas axial y lateral muestran una limitada

visualización de la reducción (Figura 12) y marcada rotación interfragmentaria (Figura 13), respectivamente.



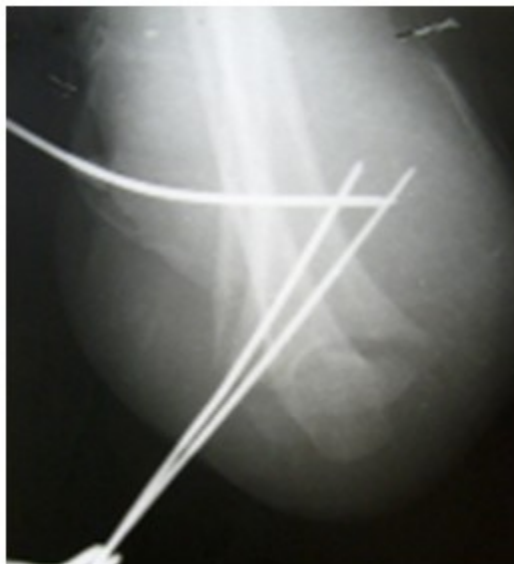**Figura 12.** Vista axial de Jones, donde la superposición del cúbito y radio sobre el fragmento humeral distal, no permite una buena visualización de la reducción.



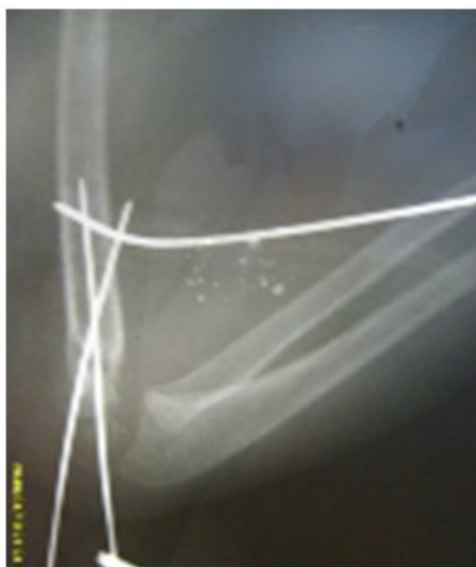**Figura 13.** En la vista lateral se observa marcada rotación interfragmentaria.

Después del segundo intento de reducción, aplicando la técnica de desrotación interfragmentaria, las vistas radiográficas

anteroposterior y lateral del codo, muestran la reducción anatómica de la fractura. (Figuras 14 y 15).

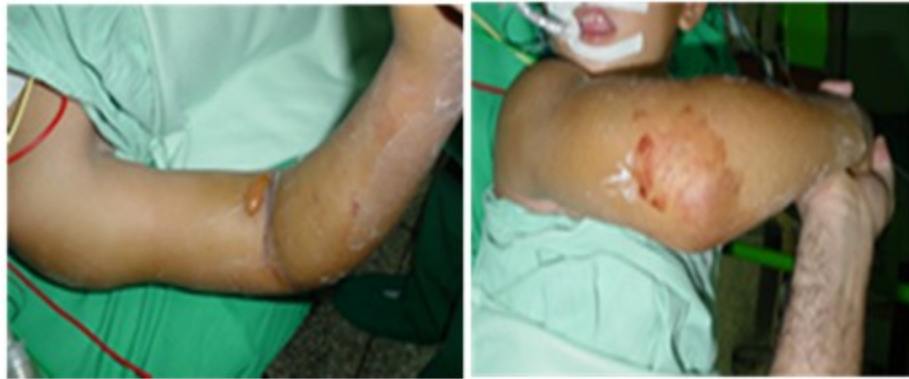

**Figura 14.** Vista radiográfica anteroposterior que muestra la reducción anatómica de la fractura. El alambre desrotador está perpendicular al eje de la diáfisis del húmero y los dos alambres de fijación están colocados por la columna externa de la paleta humeral, anclados en la cortical opuesta.



**Figura 15.** En la vista radiográfica lateral se observa reducción anatómica de la fractura, los alambres de fijación cruzados por encima del foco de fractura y el alambre desrotador imprimiendo rotación interna al fragmento proximal.

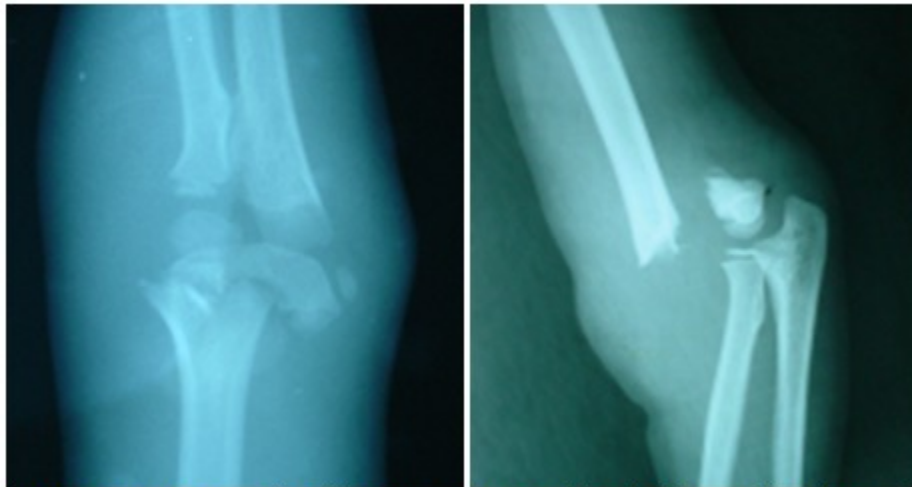
El segundo caso se trata de un paciente de seis años de edad, portador de fractura supracondílea de codo derecho desplazada. Transcurrieron más de ocho horas desde la ocurrencia del trauma hasta que llegó al salón de operaciones, momento en que pudieron constatarse como signos clínicos de interés, gran tumefacción y presencia de flictenas, así como algunas escoriaciones. (Figura 16).



**Figura 16.** Vistas frontal y posterior del codo antes del inicio de la reducción, que muestran tumefacción, flictenas y algunas escuriaciones.

Las imágenes radiográficas iniciales también

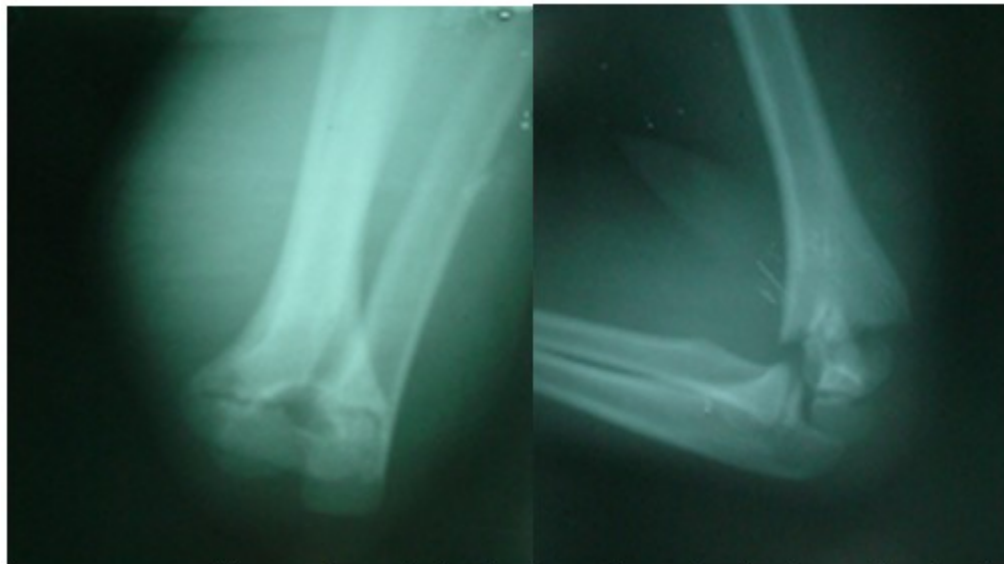
evidenciaron el desplazamiento de los fragmentos. (Figura 17).



**Figura 17.** Una vista radiográfica anteroposterior del codo (izquierda) evidencia el desplazamiento medial y angulación en varo del fragmento distal. En la vista lateral (derecha) se observa desplazamiento posterior y proximal del fragmento distal con relación al fragmento proximal.

Luego del primer intento de reducción, las

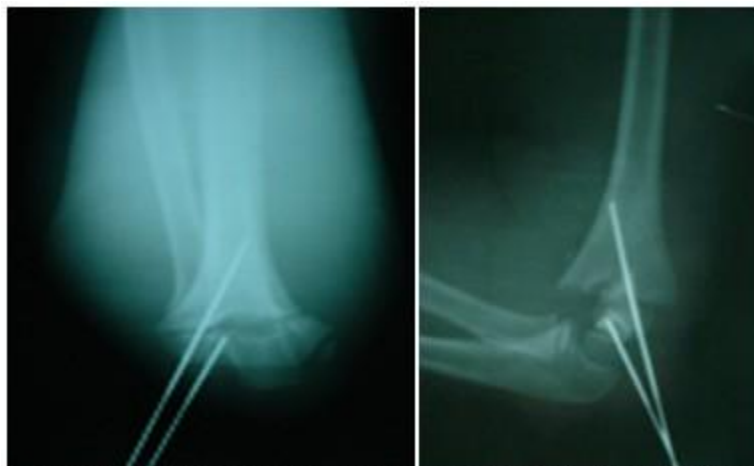imágenes radiográficas mostraron signos de buena reducción. (Figura 18).



**Figura 18.** Vista axial de Jones (izquierda), donde impresiona buena reducción en la vista frontal. En la vista lateral (derecha) se observa rotación interfragmentaria.

En correspondencia con estos resultados se tomó la decisión de realizar la osteosíntesis de los fragmentos, utilizando para ello la fijación

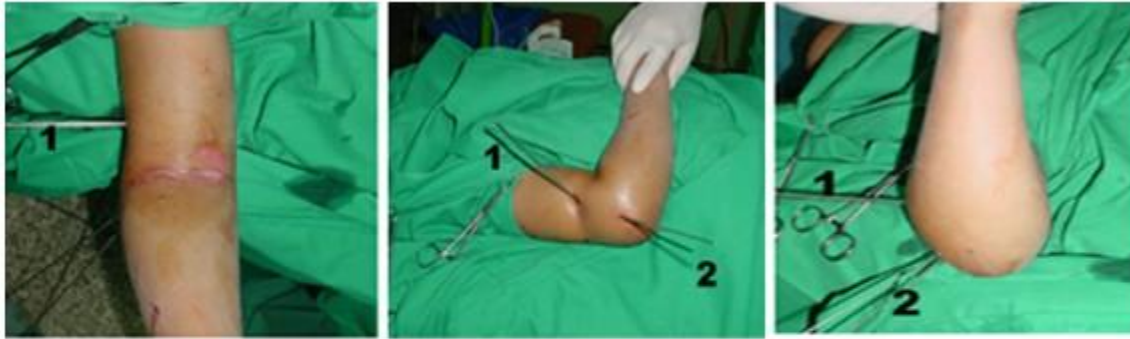percutánea con alambres de Kirschner que tuvo como resultado una rotación mayor de los fragmentos. (Figura 19).



**Figura 19.** En la vista anteroposterior (izquierda) se observa la correcta reducción de los fragmentos y la adecuada orientación de los alambres. En la vista lateral (derecha), al intentar la fijación, se produjo una rotación mayor de los fragmentos.

Por ello se decidió realizar la técnica de desrotación interfragmentaria y fijación

percutánea. (Figura 20).



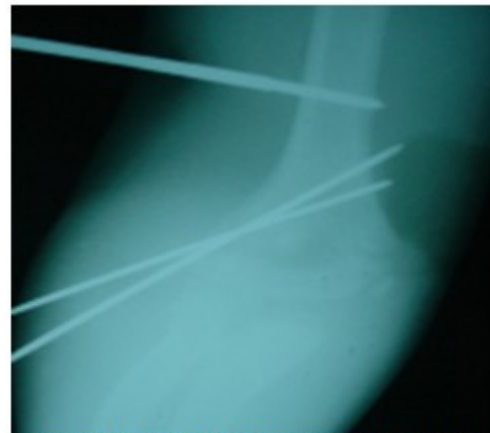Se toman las medidas de asepsia y antisepsia y se coloca el alambre desrotador (1).

Realizada la maniobra de reducción y desrotación interfragmentaria. Se colocan dos alambres de fijación por la cara externa del codo (2).

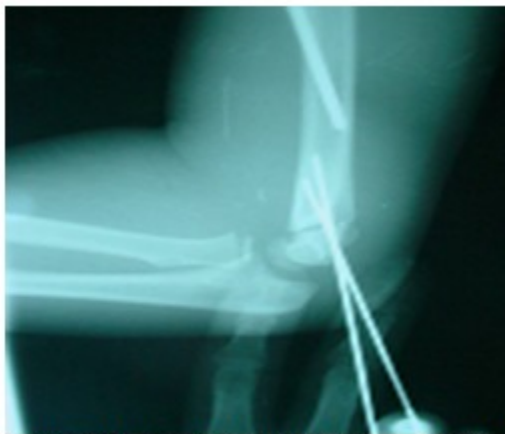Desde una vista posterior con el codo flexionado, se define la orientación del alambre desrotador (1) y los dos alambres de fijación (2) en la cara externa.

**Figura 20.** Secuencia de pasos para la técnica de desrotación interfragmentaria y fijación percutánea.

Las imágenes radiográficas evidenciaron el resultado efectivo de la técnica aplicada. (Figuras 21 y 22).



**Figura 21.** Se observa la reducción anatómica de las corticales mediales y laterales. Los alambres de fijación están colocados por la cara externa en configuración cruzada al trazo de fractura.



**Figura 22.** En una vista lateral se observa reducción anatómica de la fractura. El alambre desrotador y los alambres de fijación están cruzados proximalmente al foco de fractura.

## CONCLUSIONES

La metodología para la desrotación interfragmentaria y reducción de la fractura supracondílea de húmero desplazada, es un procedimiento de mínima invasión por vía percutánea, que permite la reducción anatómica de la fractura, creando las condiciones para una fijación estable. Evita la aparición de complicaciones neurovasculares como resultado de varios intentos de reducción sobre un codo severamente inflamado, la aparición de la deformidad en cúbito varo del codo, como consecuencia de la reducción inadecuada y la fijación inestable, y la necesidad de realizar la reducción a cielo abierto.

## REFERENCIAS BIBLIOGRÁFICAS

1. Tachdjian MO. Fractura supracondilea del húmero. In: Ortopedia Pediátrica. 2da. ed. México: Interamericana McGraw-Hill; 1994. p. 3288-31.
2. de Pablos J, González P. Fracturas infantiles conceptos y principios [Internet]. 3ra. ed. Madrid: GLOBAL HELP; 2010. [ cited 5 Abr 2017 ] Available from: [https://global-help.org/publications/books/help\\_fracturasinfantiles.pdf](https://global-help.org/publications/books/help_fracturasinfantiles.pdf).
3. Beaty JH, Kasser JR. Rockwood&Wilkins Fracturas en el niño [Internet]. Washington: Marban; 2007. [ cited 5 Abr 2017 ] Available from: <http://booksmedicos.org/rockwood-wilkins-fracturas-en-el-nino/>.
4. McRae R, Esser M. Tratamiento práctico de fracturas [Internet]. 5ta. ed. Ámsterdam: Elsevier; 2010. [ cited 5 Abr 2017 ] Available from: <https://www.elsevier.com/books/tratamiento-practico-de-fracturas/mcrae/978-84-8086-638-5>.
5. Barrón EA, Sánchez JF, Cruz JR. Perfil clínico-epidemiológico de las fracturas supracondíleas de húmero en pacientes pediátricos en un hospital general regional. Cirugía y Cirujanos [revista en Internet]. 2015 [ cited 5 Abr 2017 ] ; 83 (1): [aprox. 12p]. Available from: [http://ac.els-cdn.com/S0009741115000237/1-s2.0-S0009741115000237-main.pdf?\\_tid=e560c872-1873-11e7-85ad-00000aab0f27&acdnat=1491227350\\_ada835dd563ad3fc5720114347338ae7](http://ac.els-cdn.com/S0009741115000237/1-s2.0-S0009741115000237-main.pdf?_tid=e560c872-1873-11e7-85ad-00000aab0f27&acdnat=1491227350_ada835dd563ad3fc5720114347338ae7).
6. Palacio VG, Albarova J, Herrera A. Revisión y actualización del tratamiento de las fracturas supracondíleas de húmero en la infancia. Revista Española de Cirugía Osteoarticular [revista en Internet]. 2013 [ cited 5 Abr 2017 ] ; 48 (255): [aprox. 28p]. Available from: [https://www.researchgate.net/profile/Jorge\\_Gil-Albarova/publication/260265485\\_Revisión\\_y\\_actualización\\_del\\_tratamiento\\_de\\_las\\_fracturas\\_supracondíleas\\_de\\_húmero\\_en\\_la\\_infancia/links/00b7d530634473d29b000000/Revision-y-actualizacion-del-tratamiento-de-las-fracturas-supracondíleas-de-húmero-en-la-infancia.pdf](https://www.researchgate.net/profile/Jorge_Gil-Albarova/publication/260265485_Revisión_y_actualización_del_tratamiento_de_las_fracturas_supracondíleas_de_húmero_en_la_infancia/links/00b7d530634473d29b000000/Revision-y-actualizacion-del-tratamiento-de-las-fracturas-supracondíleas-de-húmero-en-la-infancia.pdf).
7. Castillo López CE. Tratamiento quirúrgico de la

fractura de codo [Internet]. Perú: Hospital de Emergencias Pediátricas; 2013. [ cited 5 Abr 2017 ] Available from: [http://www.repositorioacademico.usmp.edu.pe/bitstream/usmp/1208/1/Castillo\\_ce.pdf](http://www.repositorioacademico.usmp.edu.pe/bitstream/usmp/1208/1/Castillo_ce.pdf).

8. Mayne AI, Perry DC, Bruce CE. Delayed surgery in displaced paediatric supracondylar fractures: a safe approach? Results from a large UK tertiary paediatric trauma centre. *Eur J Orthop Surg Traumatol.* 2014 ; 24 (7): 1107-10.

9. Aslan A, Konya MN, Özdemir A, Yorgancigil H, Maralcan G, Uysal E. Open reduction and pinning for the treatment of Gartland extension type III

supracondylar humeral fractures in children. *Strategies Trauma Limb Reconstr.* 2014 ; 9 (2): 79-88.

10. Otsuka NY. In Children with Supracondylar Humeral Fractures, Crossed Pins Increased Fracture Stability Compared with Lateral Pins. *J Bone Joint Surg Am.* 2016 ; 98 (22): 1935.

11. Reisoglu A, Kazimoglu C, Hanay E, Agus H. Is pin configuration the only factor causing loss of reduction in the management of pediatric type III supracondylar fractures?. *Acta Orthop Traumatol Turc.* 2017 ; 51 (1): 34-38.