

IMAGEN EN LA MEDICINA

Un apéndice cecal muy distendido A very distended cecal appendix

Oslanyer Rodríguez Moreira¹ Yoanna Martínez Pérez¹ Javier Cruz Rodríguez¹

¹ Hospital Provincial Universitario Arnaldo Milián Castro, Villa Clara, Cuba

Cómo citar este artículo:

Rodríguez-Moreira O, Martínez-Pérez Y, Cruz-Rodríguez J. Un apéndice cecal muy distendido. **Medisur** [revista en Internet]. 2017 [citado 2026 May 3]; 15(6):[aprox. 1 p.]. Disponible en: <https://medisur.sld.cu/index.php/medisur/article/view/3670>

Aprobado: 2017-08-22 09:32:50

Correspondencia: Oslanyer Rodríguez Moreira. Hospital Universitario Arnaldo Milián Castro javiercruzr@infomed.sld.cu

Se presentan las imágenes (Figura 1) en las que se observa un apéndice cecal distendido de considerables dimensiones (de aproximadamente 16-18 cm de largo y 4 cm de diámetro), en un paciente masculino de 73 años con antecedentes de hipertensión arterial, cardiopatía isquémica y enfermedad prostática (sin diagnóstico definitivo). El paciente fue hospitalizado por

cuadro interpretado como una oclusión intestinal mecánica tumoral de colon. En el acto quirúrgico se constató una notable distensión de asas delgadas y gruesas, así como del apéndice cecal. Finalmente no se encontró afección tumoral en la laparotomía, pero se constató una zona de necrosis en la vejiga.

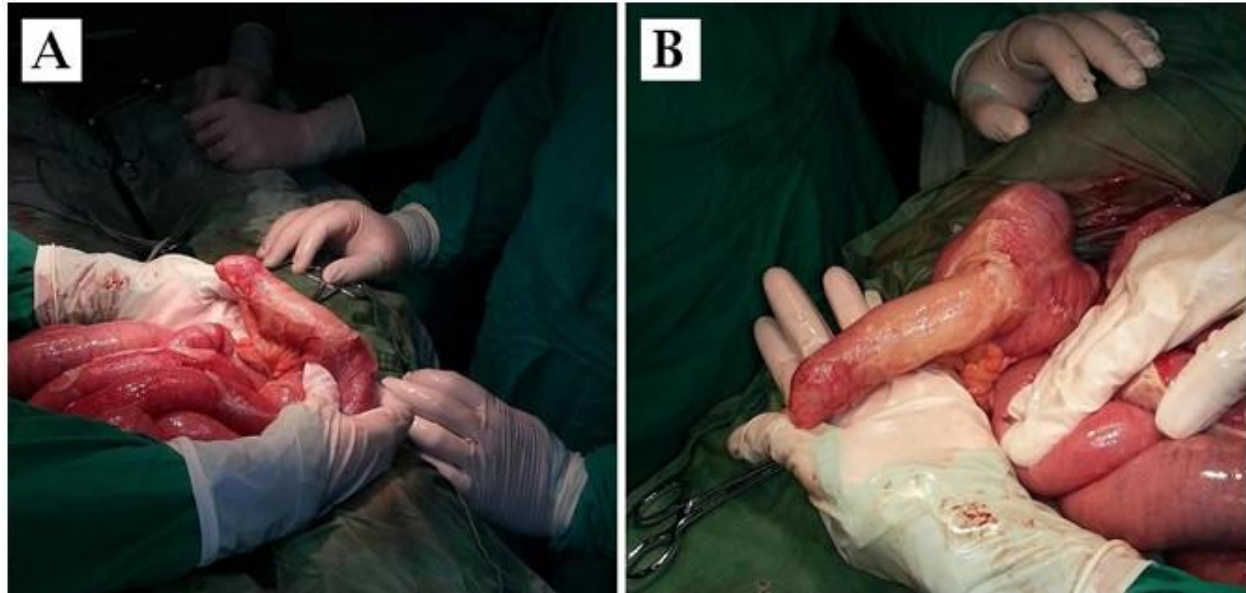


Figura 1. Vistas del apéndice cecal durante el acto quirúrgico. A la izquierda (A) se observa mejor el mesoapéndice, y a la derecha (B) se observa más claramente el ciego.

REFERENCIAS BIBLIOGRÁFICAS