

## ARTICULO ORIGINAL

**Cambios celulares en la conjuntiva bulbar y déficit de vitamina A. Relación con manifestaciones clínicas.****Cellular changes in bulbar conjunctiva and Vitamin A deficiency. Connection with clinical signs.**

Dra. Roxana del Carmen Gómez Vilela <sup>(1)</sup>, Dra. Marta Rosa González Deben <sup>(2)</sup>, Dr. Luis Cruz Medina <sup>(3)</sup>, Dra. Dunia Reyes Hernández <sup>(4)</sup>, Dra. Gladys B. Barberis Pérez <sup>(5)</sup>.

<sup>1</sup> Especialista de I Grado en Medicina General Integral y en Histología Humana. Profesor Asistente. <sup>2</sup> Especialista de II Grado en Histología Humana. Profesor Auxiliar. Facultad de Ciencias Médicas. Cienfuegos. <sup>3</sup> Especialista de I Grado en Anatomía Patológica. Profesor Asistente. Hospital Pediátrico. Cienfuegos. <sup>4</sup> Especialista de I Grado en Histología Humana. Profesor Auxiliar. <sup>5</sup> Especialista de I Grado en Medicina General Integral y en Embriología Humana. Profesor Asistente. Facultad de Ciencias Médicas. Cienfuegos.

**RESUMEN**

**Fundamento:** La deficiencia de vitamina A se acompaña de queratinización de las membranas mucosas que revisten las vías respiratorias, digestivas y urinarias, lo que favorece la aparición de enfermedades fundamentalmente infecciosas y eleva la morbimortalidad de la población infantil.

**Objetivo:** Describir la relación entre los resultados de la citología de impresión conjuntival y los antecedentes patológicos asociados al déficit de vitamina A.

**Métodos:** Estudio de corte transversal, desde septiembre de 2003 hasta marzo de 2004, que tuvo como muestra 338 niños de ambos sexos comprendidos entre 5 y 14 años de edad; las variables estudiadas fueron: resultados de la citología de impresión conjuntival, síntomas motivo de consulta y antecedentes patológicos personales.

**Resultados:** Sólo el 7,4 % de los pacientes tuvo una citología de impresión conjuntival de resultado normal, presentando el resto algún tipo de alteración, que estuvo asociada con afecciones respiratorias, digestivas y parasitarias, entre otras.

**Conclusiones:** El diagnóstico precoz del déficit de vitamina A, a través de la CIC, puede ser un método de prevención y diagnóstico para otras afecciones comunes y frecuentes en edades pediátricas.

**Palabras clave:** deficiencia de vitamina A; conjuntiva; niño

**ABSTRACT**

**Background:** Vitamin A deficiency is followed by keratinization of the mucous membrane that covers the digestive, urinary and respiratory ways. This situation contributes to the emergence of different diseases, mainly infectious illness and elevates mortality and morbidity among children.

**Objective:** To describe the connection between the results of conjunctiva cytology and pathological history of Vitamin A deficiency.

**Methods:** Cross-section study, from September 2003 to March 2004. The sample consisted of 338 children of both genders between 5 and 14 years. The studied variables were: the result of conjunctiva cytology and associated symptoms and individual pathological history.

**Results:** Only 7.4 % of the cytology's results were normal; the rest was altered, linked to respiratory, digestive and parasitic disorders, among others.

**Conclusion:** Early diagnosis of Vitamin A deficiency can be a prevention method for different common and frequent diseases in pediatric stages.

**Key words:** vitamin A deficiency; conjunctiva; child

**Recibido:** 8 de noviembre de 2007

**Aprobado:** 25 de enero de 2008

**Correspondencia:**

Dra. Roxana del Carmen Gómez Vilela.

Departamento de Morfofisiología.

Facultad de Ciencias Médicas "Dr. Raúl Dorticós Torrado" Cienfuegos. Avenida 5 de Septiembre y Calle 51-A, Cienfuegos, Cuba, CP: 55 100

E-mail: [roxana@cmc.cfg.sld.cu](mailto:roxana@cmc.cfg.sld.cu)

## INTRODUCCIÓN

Cada una de las vitaminas liposolubles tienen una función distinta e independiente; la mayor parte de ellas se absorben con otros lípidos <sup>(1)</sup>. En 1913 se identificó la primera vitamina liposoluble: la vitamina A <sup>(2)</sup>.

La vitamina A se almacena en el hígado en el espacio de Disse, donde existen células que contienen grasa, son las células estrelladas hepáticas perisinusoidales, o también llamadas células de Ito de origen mesenquimal, que intervienen en el almacenamiento y metabolismo de esta vitamina <sup>(3)</sup>.

Durante los últimos años se han realizado numerosas investigaciones encaminadas a dilucidar las funciones y el mecanismo de acción de la vitamina A, directamente implicada en la fisiología de la visión, en la diferenciación de las células epiteliales, en el crecimiento y desarrollo óseo, así como en la reproducción y la respuesta inmunológica <sup>(4)</sup>.

Su función biológica está íntimamente ligada a la protección de los epitelios y a la detección de la luz en la retina. La deficiencia de la vitamina A ocasiona una reducción de las células secretoras mucosas y causa una queratinización del epitelio de la córnea, del tracto respiratorio, de la piel, del tracto gastrointestinal y del tracto genitourinario, alteración denominada metaplasia escamosa, que es un daño celular reversible <sup>(5)</sup>. Durante los últimos años se ha evidenciado que esta vitamina juega un importante papel en el proceso de defensa del cuerpo frente a la agresión exterior, participa en la respuesta inmunitaria y en la lucha del cuerpo contra el cáncer. Sus fuentes naturales más importantes de origen animal son la leche humana, leche enriquecida, mantequilla, yema de huevo y aceites de hígado de pescados <sup>(6)</sup>.

Los carotenos, que actúan como provitaminas o precursores de la vitamina A, se encuentran en vegetales de color verde oscuro, como espinacas, brécol, acelgas, lechugas, col; en vegetales de color amarillo o naranja, como la zanahoria y la calabaza; y en frutas como el melón, albaricoque, melocotón, mango, frutabomba y guayaba <sup>(7-9)</sup>.

Las necesidades diarias de vitamina A son de 1500 UI en lactantes y 2000 UI en niños y adultos <sup>(10-12)</sup>. La población infantil, además de incluir niños prematuros y bajos de peso, se caracteriza por la poca preferencia por dietas ricas en grasas y carotenos, lo que contribuye a que sea un grupo de riesgo para la deficiencia de vitamina A <sup>(13-15)</sup>. Este déficit puede favorecer enfermedades infecciosas de diversa índole, lo que incide directamente sobre la morbimortalidad infantil.

La citología de impresión conjuntival (CIC) es una técnica precisa, no traumática, barata, sencilla, práctica y poco agresiva, que ha ido adquiriendo importancia en la identificación de la metaplasia queratinizante de la conjuntiva bulbar <sup>(16)</sup>.

El objetivo de este estudio es describir la relación entre

los resultados de la CIC y los antecedentes patológicos de los pacientes, asociados al déficit de vitamina A.

## MÉTODOS

Se realizó un estudio descriptivo, de corte transversal, desde septiembre de 2003 hasta marzo de 2004, en 338 niños que asistieron a la consulta de oftalmología en el Hospital Pediátrico de Cienfuegos.

De un universo de 358 niños, 20 quedaron excluidos por aportar muestras no útiles para la CIC. A los pacientes que conformaron la serie se les realizó la CIC para detectar cambios celulares en la conjuntiva bulbar, asociados al déficit de Vitamina A, y analizar su posible relación con las manifestaciones clínicas informadas por los padres como antecedentes patológicos.

Se confeccionó un formulario de datos para recolectar la información, obtenida a través de entrevistas a los padres acerca de determinados datos relacionados con cada niño: edad, antecedentes patológicos personales, y motivo de consulta.

La variable antecedentes patológicos personales se subdividió en cuatro grupos de manifestaciones clínicas: Infecciones respiratorias, sepsis urinaria, enfermedades parasitarias y otras afecciones.

La toma de la muestra de la CIC se realizó en el mismo local, habilitado con las condiciones adecuadas. Se fijó cada muestra en alcohol para su posterior análisis en el departamento de Anatomía Patológica del mismo hospital, donde se complementaba el procesamiento de tinción y lectura por parte del especialista encargado. La toma y procesamiento de la muestra se realizó según el método de Cañete y colaboradores (citado por Moreira) <sup>(17)</sup> al igual que la clasificación e interpretación de la CIC:

- Normal: Grandes masas compactas de células epiteliales pequeñas de color rosa en el citoplasma con abundantes y fácilmente identificables células caliciformes de color azul y abundante mucus también azulado en la superficie de la muestra. En estos casos no existe deficiencia de Vitamina A.
- Ligeramente alterado: Predominan las células epiteliales pequeñas que se mantienen agrupadas, escasas células caliciformes y atróficas, con mucus poco abundante en la superficie de la muestra.
- Moderadamente alterada: No aparecen células epiteliales pequeñas, solo están agrandadas, separadas y en pequeños grupos con variabilidad tinte de su citoplasma, las células caliciformes están ausentes al igual que el mucus.
- Severamente alterada: Células epiteliales agrandadas, alargadas, escasas y aisladas con aspecto de células queratinizadas, las células caliciformes ausentes al igual que el mucus.
- No útil: Aquella muestra escasa en células con pobre tinción, que no permite una buena interpretación y puede estar motivado por lagrimeo o poca cooperación del niño.

Los resultados se expresaron en números absolutos y porcentajes y se muestran en tablas y gráfico, para su mejor comprensión.

**RESULTADOS**

Se observó un predominio de niños de edades comprendidas entre 5 a 7 años (50,9 %). (Tabla 1)

**Tabla 1. Edad de los pacientes.**

Edad	Número de pacientes	%
5-7	172	50,9
8-10	120	35,5
11-14	46	13,6
<b>Total</b>	<b>338</b>	<b>100</b>

En cuanto a los síntomas, hubo un predominio de niños con prurito, sensación urente y ojo rojo. (Tabla 2).

**Tabla 2. Frecuencia de los síntomas.**

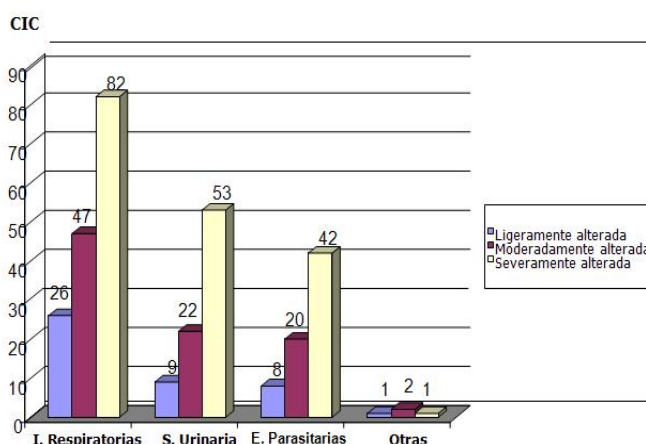
Síntomas	Número de pacientes con ese síntoma	(%)
Prurito	45	12,5
Sensación urente	108	30
Ojo rojo	207	57,5
<b>Total</b>	<b>360</b>	<b>100</b>

Los resultados de la CIC fueron normales en 25 pacientes, quedando el mayor porcentaje ubicado en las severamente alteradas. (Tabla 3).

En cuanto a las afecciones referidas como antecedentes patológicos, 155 pacientes presentaron infecciones respiratorias, 84 tenían sepsis urinaria, 70, enfermedades parasitarias, y 4 presentaron otras afecciones. En algunos pacientes existía más de una afección. En el grupo de pacientes con infecciones respiratorias los resultados de la CIC alcanzaron un mayor nivel de alteración con respecto al resto. (Gráfico 1)

**Tabla 3. Resultados de la citología de impresión conjuntival.**

CIC	Número de pacientes	(%)
Normal	25	7,4
Severamente alterada	178	52,6
Moderadamente alterada	91	27,0
Ligeramente alterada	44	13,0
<b>Total</b>	<b>338</b>	<b>100</b>



**Gráfico 1. Relación entre los resultados de la CIC y las afecciones referidas.**

**DISCUSIÓN**

En la provincia se han realizado investigaciones similares, que aunque no han sido publicadas, sus resultados coinciden con los de este estudio en varios aspectos, por ejemplo en cuanto al grupo etario predominante<sup>1</sup>, y a la gran cantidad pacientes con CIC alterada<sup>2</sup>.

La revisión de la literatura internacional mostró que varios autores han trabajado específicamente con la CIC como método para el diagnóstico del déficit de vitamina A <sup>(13, 16-18)</sup>, mientras que otros se han dedicado al estudio del déficit desde una perspectiva más general <sup>(19,20)</sup>. También se ha evidenciado su relación con otras manifestaciones clínicas <sup>(6-8)</sup>.

Estos resultados pueden tener su punto de partida en los malos hábitos alimentarios, o sea, en una pobre

<sup>1</sup>García Álvarez H, González Mesa MI, Cabarga Haro C, Cruz Medina L. Xerosis conjuntival y corneal ligera por déficit de vitamina A (Trabajo presentado en la jornada territorial de Pediatría). Hospital Pediátrico, Cienfuegos; 1999. Rodríguez Guardarrama O. Citología de impresión conjuntival en niños con infecciones respiratorias recurrentes en el policlínico comunitario docente. Área VII. Cienfuegos (Tesis en opción del título de Especialista de I Grado en Medicina General Integral). Cienfuegos; 1999.

<sup>2</sup>Curbelo Alonso M. Déficit de Vitamina A mediante CIC. Relación con algunas enfermedades dermatológicas en un centro escolar (Tesis en opción del título de Especialista de I grado en dermatología). Hospital Universitario "Dr. Gustavo Aldereguía Lima". Cienfuegos; 2002.

educación acerca de comer adecuadamente, con una dieta equilibrada y rica en alimentos que contengan vitamina A, la cual debe acompañarse de una cantidad suficiente de grasa, dado el carácter liposoluble de las vitaminas <sup>(6,13)</sup>.

Con respecto al ojo rojo, síntoma por el que más acudieron los pacientes a consulta, también otros estudios se han referido a su asociación con una deficiencia de vitamina A <sup>(15, 21)</sup>.

Las infecciones respiratorias son muy frecuentes en los niños y es innegable su relación con la deficiencia de vitamina A <sup>(7, 13, 14, 15, 19, 17)</sup>. Igualmente, en los resultados de esta investigación quedó evidenciada esta asociación.

En la actualidad, se sugiere que una reducción en las concentraciones de retinol en plasma puede ser una característica común de las infecciones febriles y parte de una respuesta para aumentar la distribución de retinol en los tejidos; además, ocurre una movilización disminuida de las reservas de retinol hepático, hay un aumento de la pérdida de vitamina A por la orina, lo que puede originar una baja ingestión y absorción de esta <sup>(17)</sup>.

También la sepsis urinaria y el parasitismo intestinal han sido reportadas como afecciones asociadas al déficit de vitamina A <sup>(22, 13)</sup>. La primera resulta fundamentalmente del incumplimiento de normas básicas de higiene (por ejemplo, hervir el agua) a pesar de la labor educativa del médico general básico y los medios de difusión masiva <sup>(17)</sup>.

La deficiencia de vitamina A se considera un problema importante de salud pública, ya que afecta primordialmente a los niños, siendo causa de daños oculares y cegueras, y del incremento de las tasas de morbilidad y mortalidad infantil, particularmente por diarreas severas, sarampión (erradicado en nuestro país) y otras infecciones, aún en aquellos niños sin signos clínicos específicos de deficiencias y que muestran un estado nutricional aparentemente adecuado. Es por ello que en la actualidad se difunde ampliamente la importancia de la vitamina A en el mantenimiento y defensa de la integridad estructural de las mucosas, especialmente a nivel respiratorio e intestinal, así como su participación en la función visual <sup>(23)</sup>.

En Cuba las deficiencias vitamínicas no son causa de mortalidad infantil, ya que además de tener un programa de salud basado en la promoción y prevención, están a la venta y a disposición de todos los que lo necesiten, medicamentos ricos en vitamina A. Sin embargo, los resultados muestran una alta incidencia del déficit de vitamina A, lo que puede estar explicado por varias razones, como el consumo insuficiente de alimentos ricos en vitamina A y sus precursores, de suplementos de vitamina A y de grasa, así como el incremento de la demanda metabólica de la vitamina A.

El diagnóstico precoz del déficit de vitamina A, a través de la CIC, puede ser un método de prevención y diagnóstico para otras afecciones comunes y frecuentes en edades pediátricas, que suelen evolucionar sin síntomas y signos perceptibles.

## REFERENCIAS BIBLIOGRÁFICAS

1. Marcus R, Ann M. Vitaminas. En: Goodman Gilman A. Las bases farmacológicas de la terapéutica. Vol. II. 10ma ed. México: Mc Graw Hill; 2003. p. 1765- 1790.
2. Martín González IC. Algunos recursos vegetales comestibles no convencionales. Rev Cubana Aliment Nutr. 2007;7(2):129-133.
3. Mc Laren DS. Major Vitamin Deficiencies. Spectrum International. 2001;32(1):1-5.
4. Guerra de Macedo C. Prevención de las carencias de micronutrientes. Bol Of Sanit Panam. 2002;117(6):472.
5. Robbins M. Patología estructural y funcional. 6ta. Ed. Lugar de Edición: Editorial; 2000. p. 883.
6. Carvajal Fernández D, Alfaro Calvo T, Monge Rojas R. Deficiencia de Vitamina A en Niños Preescolares: ¿Un Problema reemergente en Costa Rica? ALAN [Seriada en Internet]. 2003 [Citado: 15 de septiembre de 2006];53(3): [Apro.: 9 p.]. Disponible en: [http://www.scielo.org.ve/scielo.php?script=sci\\_arttext&pid=S0004-06222003000300007&lng=en&nrm=iso&tlng=es](http://www.scielo.org.ve/scielo.php?script=sci_arttext&pid=S0004-06222003000300007&lng=en&nrm=iso&tlng=es).
7. Fernández Calvo J, Rojas R. Estudio de deficiencia de Vitamina A en niños preescolares. Costa Rica: Instituto Costarricense de Investigación y enseñanza en nutrición y salud; 2005.
8. Levy Jay A. Nutrición y el Sistema Inmunológico. En: Daniel P. Inmunología Básica y Clínica. 5ta. ed. Ciudad de La Habana: Editorial Científico- Técnica; 2003. p. 296-306.
9. Alferova L, Zulueta Torres D, Valdespino Breto F, Iñogo Díaz L, Suárez Varas A. Conocimientos residuales alimentación y nutrición por maestros de primarias en área urbana y rural. Rev Cubana Aliment Nutr. 2001;5(2):103-108.
10. Bloem MN. Mild vitamin A Deficiency and Resk of Respiratory Tract Diseases an Diarrhea en Preschol and School Children in Northeastern Thailand. Am J. Epidemiol. 2006;131:322-29.
11. Alnwick D. Vitamina A. Infecciones graves y miles de ciegos. La prescripción. Clínicas de Norteamérica. 2004; (8):2-4.
12. Mateo de Acosta G, Gay J, Mosquera M. Niveles de vitamina A en suero y en leche de un grupo de madres su-

- puestamente sanas. Rev Cubana Obstet Ginecol. 2002;11:330-338.
13. Jarrat M. Virosis de la piel. Clínicas Pediátricas de Norteamérica. 2003; 30(30):507-523.
  14. Thurnham DI. Vitamin A. Deficiency and its role in infection. Transac Royal Soc Trop Med Hyq. 2005;83:721-723.
  15. Buck J. Increase risk of respiratory disease and diarrhea in children with preexisting mild Vitamin deficiency. Am J Clin Nutr. 2007;40:1090-1095.
  16. Mora JO, Gueri M, Mora OL. Vitamin A deficiency in Latin America and the Caribbean: an overview. Rev Panam Salud Pública. 1998;4(3):178-186.
  17. Moreira Díaz E, Orrego MA. La citología de impresión conjuntival en el diagnóstico de las deficiencias de vitamina A. Rev Cubana Pediatría. 1994;66(1):55-62.
  18. Sommer A. La carencia de vitamina A y sus consecuencias. Guía práctica para la detección y tratamiento. 9na. Ed. Ginebra: OMS; 2003.
  19. Underwood B. Hipovitaminosis A: Epidemiología de un problema de salud pública y estrategias para su prevención y control. Bol of Saint Panam. 2004;117(6); 496-505.
  20. Pinnock CB. Vitamin A status in children who are prone to respiratory tract infections. Aust Pediatr J. 2006;22:95-99.
  21. Rahi IS, Sripathi S, Gilbert CE, Foster A. Childhood blindness in India: causes in 1318 blind school students in nine states [Abstract]. Eye. 2006;9(Pt 5):545-50.
  22. Quintana Santiago YM, Mur Villar N, Cruz Medina L, Apolinaire Pennini JJ. Déficit de vitamina A y su relación con la sepsis urinaria durante el embarazo. Rev Cubana de Enf. 2001;17(2):78-83.
  23. Larrondo Mugueira RJ. Estudio de la morbilidad por enfermedades de la piel en un Consultorio del Médico de Familia en dos años de trabajo. Rev Cub Med General Integral. 2003;8(2):139-143.