

## ARTÍCULO ESPECIAL

# Metodología para medir la cadera en etapa cartilaginosa desde el punto de vista radiográfico

## Methodology to measure cartilaginous stage from the radiographic point of view

José Julio Requeiro Molina<sup>1</sup> Ana María Machado Consuegra<sup>1</sup> Leobys Kautets Pardiñas de León<sup>1</sup> Liyanira Alonso Leiva<sup>1</sup> Juana María Morejón Fernández<sup>1</sup> Gabriela María Requeiro Molina<sup>2</sup>

<sup>1</sup> Hospital Pediátrico Universitario Paquito González Cueto, Cienfuegos, Cienfuegos, Cuba, CP: 55100

<sup>2</sup> Policlínico Comunitario Real Campiña, Aguada de Pasajeros, Cienfuegos, Cuba

### Cómo citar este artículo:

Requeiro-Molina J, Machado-Consuegra A, Kautets-Pardiñas-de-León L, Alonso-Leiva L, Morejón-Fernández J, Requeiro-Molina G. Metodología para medir la cadera en etapa cartilaginosa desde el punto de vista radiográfico. **Medisur** [revista en Internet]. 2017 [citado 2026 May 2]; 15(3):[aprox. 5 p.]. Disponible en: <https://medisur.sld.cu/index.php/medisur/article/view/3517>

### Resumen

Algunos autores plantean que la medición radiográfica de la cadera en etapa cartilaginosa, se dificulta por la no visualización en las radiografías del núcleo osificado de la cabeza del fémur, lo que compromete la determinación exacta de la relación entre cabeza femoral y acetábulo. En este artículo se expone la metodología para la evaluación radiológica de la cadera con desarrollo displásico desde la etapa cartilaginosa. Para ello, se utilizó una radiografía simple anteroposterior de la pelvis en etapa cartilaginosa, donde la cabeza del fémur no es visible. La metodología propuesta tiene como elemento inicial la determinación de puntos de referencia, presentes desde la etapa de recién nacido y sobre los cuales se realizan mediciones y ángulos, lo que permite establecer grupos diagnósticos y dar seguimiento en el tiempo hasta la curación de la afección.

**Palabras clave:** Luxación congénita de la cadera, clasificación, radiografía

### Abstract

Some authors suggest that hip radiographic measurement in the cartilaginous stage is difficult by the non-visualization in the x-rays of the femoral head ossified nucleus, which compromises the exact determination of the relation between the femoral head and the acetabulum. This article describes the methodology for radiological evaluation of the hip with dysplastic development from the cartilaginous stage. For this, a simple anteroposterior pelvis radiograph was used in the cartilaginous stage, where the femoral head is not visible. The proposed methodology has as initial element the determination of reference points that are present from the newborn stage and on which measurements and angles are made. It allows to establish diagnostic groups and to provide follow up in time until curing the condition.

**Key words:** Hip dislocation, congenital, infant, classification, radiography

**Aprobado:** 2017-05-18 09:28:12

**Correspondencia:** José Julio Requeiro Molina. Hospital Pediátrico Universitario Paquito González Cueto. Cienfuegos [jjrequeiro@jagua.cfg.sld.cu](mailto:jjrequeiro@jagua.cfg.sld.cu)

## INTRODUCCIÓN

Algunos autores opinan que la medición radiográfica de la cadera en etapa cartilaginosa, se dificulta por la no visualización en las radiografías del núcleo osificado de la cabeza del fémur, lo cual crea dudas en la determinación exacta de la relación entre cabeza femoral y acetábulo. A pesar de la tendencia actual de usar la ecografía como medio de diagnóstico en este grupo de edad, se plantea que el médico ortopédico debe estar preparado para realizar las mediciones radiográficas independientemente de la edad del niño.<sup>1-4</sup>

En este artículo se preconiza la utilidad de la radiografía desde etapas tempranas en función del diagnóstico del desarrollo displásico de la cadera como complemento de la clínica y la ecografía. No se debe contraponer el estudio radiográfico con el ecográfico aludiendo a las ventajas de este último en este grupo de edad, sino usar la complementación de ambos métodos en función de mejorar la calidad del diagnóstico.<sup>5-8</sup>

La metodología utilizada en el Hospital Pediátrico de Cienfuegos, constituye una posibilidad de evaluar la cadera en su etapa cartilaginosa, utilizando para ello puntos de referencia que son localizados en los huesos de la pelvis y metáfisis osificada del extremo proximal del fémur, independientemente de la edad del niño. A partir de estos puntos de referencia puede ubicarse la posición de la cabeza aún no visible, realizar

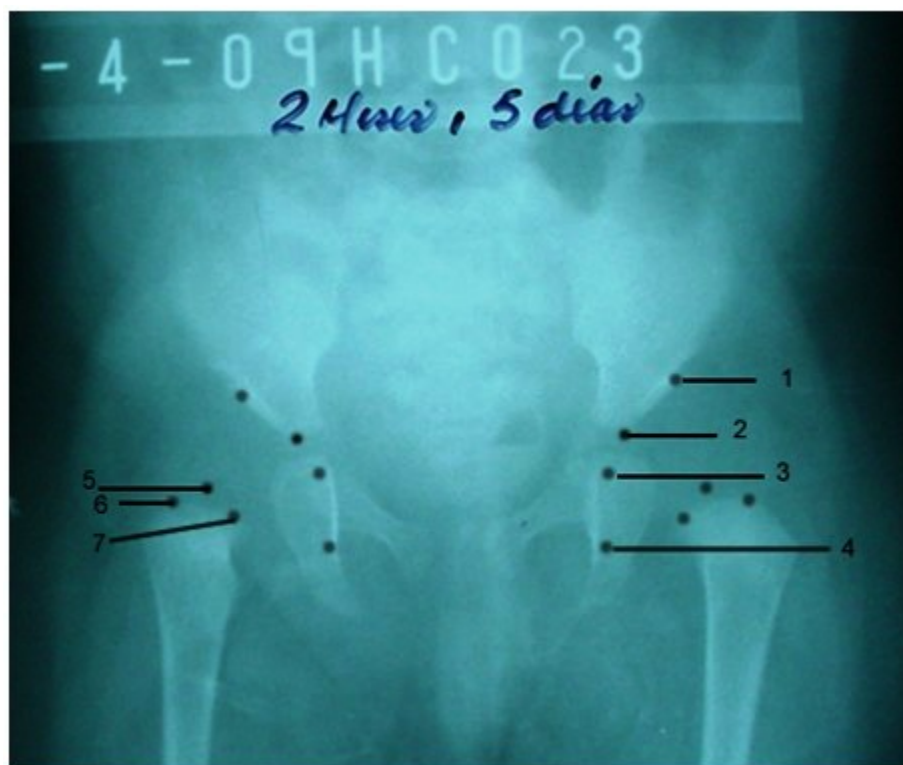mediciones, determinar ángulos, definir si la cadera es normal y en caso de ser patológica, clasificar la afección. El objetivo de este artículo es exponer la metodología aplicada para medir la cadera en etapa cartilaginosa.

## DESARROLLO

La metodología para medir la cadera en etapa cartilaginosa desde el punto de vista radiográfico, cuenta con tres pasos:

1. Determinar puntos de referencia en radiografía anteroposterior de la pelvis. (Figura 1).
2. Evaluar la cadera a partir de parámetros radiográficos establecidos.
3. Agrupar las caderas en grupos diagnósticos a partir de la evaluación realizada.

El primer paso es determinar los siguientes puntos de referencia en la radiografía anteroposterior de la pelvis: 1) borde externo del acetábulo, 2) punto más alto del cartílago trirradiado, que coincide con el punto más inferior del hueso iliaco (fondo acetabular), 3) límite superior de la imagen en lágrima de Koehler, 4) límite inferior de la imagen en lágrima de Koller, 5) centro geométrico de la cabeza del fémur, 6) punto lateral de la metáfisis y 7) punto medial de la metáfisis. (Figura 1).



**Figura 1.** Localización de los puntos de referencia en la radiografía anteroposterior de la pelvis

La evaluación de la cadera se realiza a través de los puntos de referencia ya descritos y siguiendo los parámetros radiográficos ya establecidos:<sup>3,5,7-9</sup>

Índice acetabular: Ángulo de inclinación acetabular, valor normal menor de 30 grados.

Continuidad de los arcos de Shenton y Calve: Debe existir continuidad entre ambos arcos.

Cuadrantes de Ombredanne (Putti): La metáfisis femoral en la cadera no osificada, o núcleo cefálico en la cadera osificada, deben localizarse en el cuadrante 1.

Reducción concéntrica de Fernández (primera y segunda bisectriz): Debe existir una relación no mayor de 3mm entre el centro geométrico de la cabeza y centro geométrico del acetábulo.

Porcentaje de migración de Reimers: Porcentaje de separación de la cabeza en la cadera osificada o la metáfisis femoral en la cadera no osificada,

con relación a la línea de Perkins (vertical tangente al borde externo del acetábulo).

Cadera normal y retardo de la aparición del núcleo cefálico (RANC): 20 %.

Displasia: hasta 33 %.

Subluxación: 34 hasta 99%.

Luxación: superior al 99%.

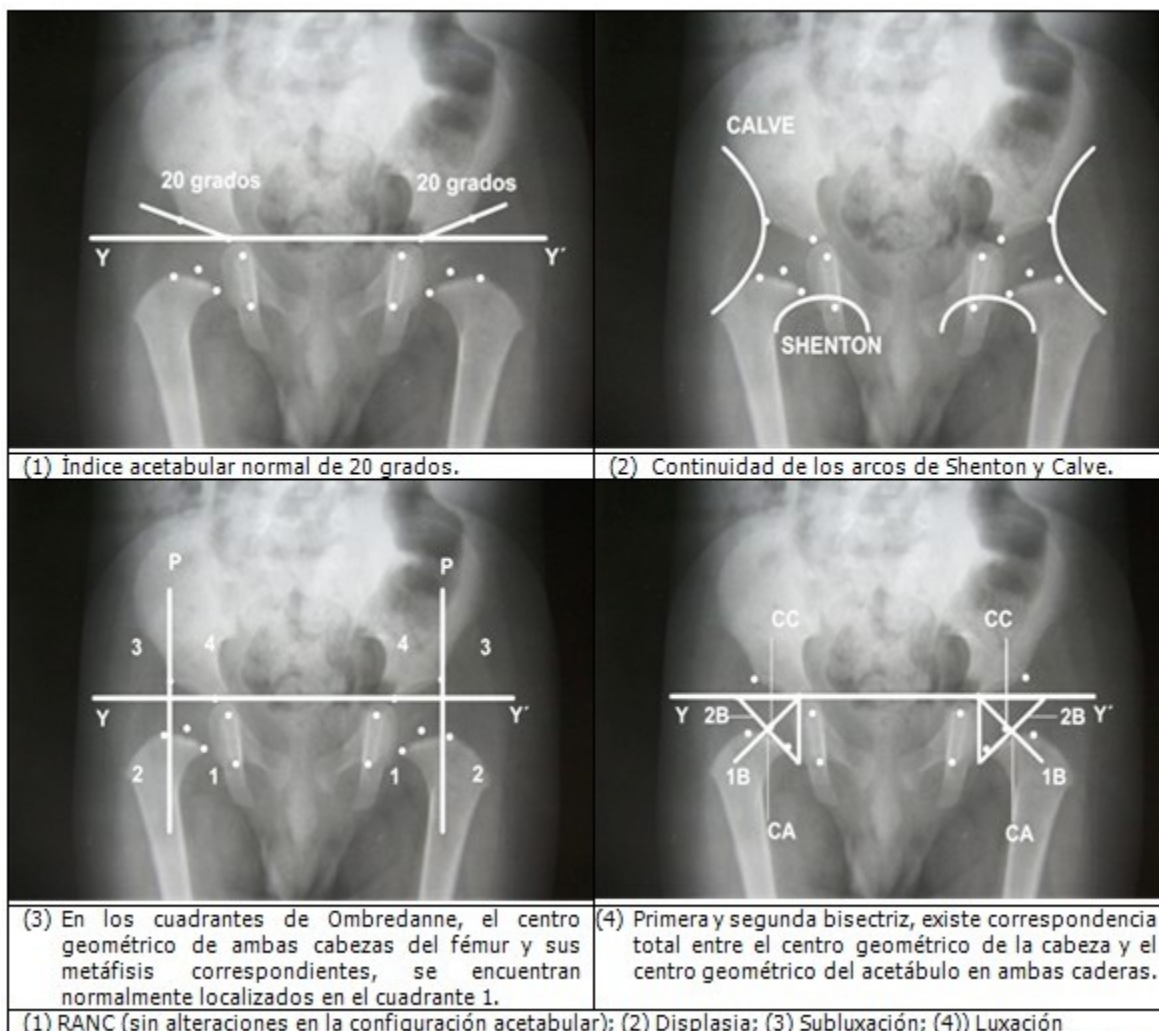
Ángulo CE de Wiberg: Porcentaje de recubrimiento de la cabeza por el acetábulo.

Valor normal: superior a 18 grados.

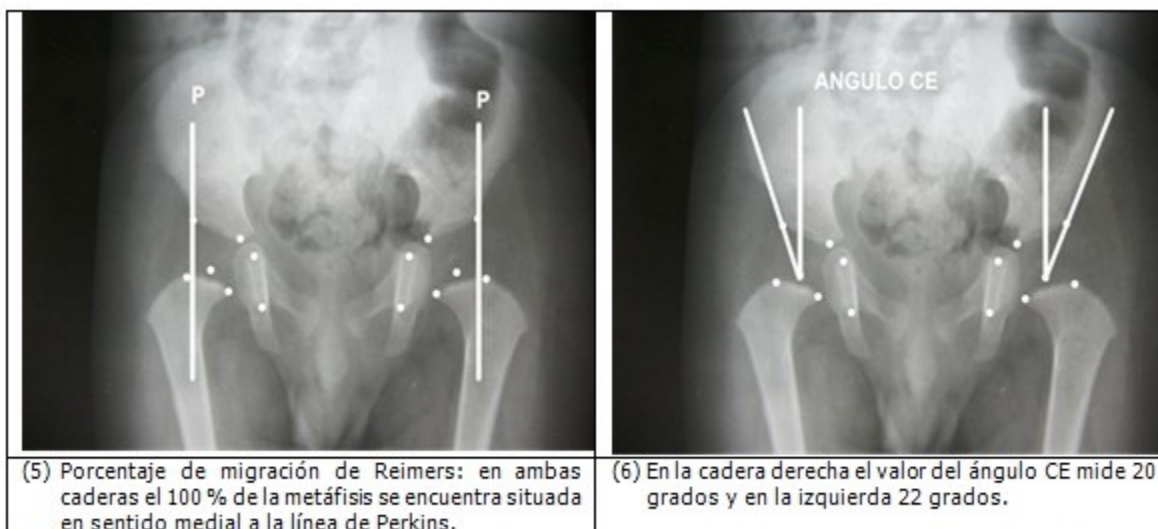
Subluxación: se acerca a 0 grado.

Luxación: menor de 0 grado.

A partir de la evaluación realizada, las caderas se ubican en los grupos diagnósticos correspondientes. (Figura 2 y 3).



**Figura 2.** Mediciones realizadas a una radiografía anteroposterior de la pelvis en la etapa cartilaginosa de la cadera, donde el núcleo de osificación de la cabeza del fémur aún no es visible.



(5) Porcentaje de migración de Reimers: en ambas caderas el 100 % de la metáfisis se encuentra situada en sentido medial a la línea de Perkins.

(6) En la cadera derecha el valor del ángulo CE mide 20 grados y en la izquierda 22 grados.

**Figura 3.** La secuencia de radiografías es compatible con una cadera normal, en la que aún no se ha osificado el núcleo de la cabeza femoral.

## CONCLUSIONES

La secuencia de imágenes radiográficas presentada, evidencia la efectividad de esta metodología, en la que se determinan puntos de referencia óseos presentes en una cadera, aun en etapa cartilaginosa. Los puntos de referencia constituyen los elementos básicos sobre los cuales pueden realizarse mediciones, determinar ángulos, establecer relaciones entre los componentes de la articulación. Ello permite agrupar a las caderas en grupos diagnósticos según la severidad de la afección, en caso de ser patológica. Realizar estas valoraciones radiográficas en una cadera desde la etapa cartilaginosa, puede resultar de gran utilidad como complemento del método clínico y la ecografía. El almacenamiento de las imágenes sirve para dar seguimiento evolutivo en el tiempo y comparar los resultados antes y después del tratamiento.

## REFERENCIAS BIBLIOGRÁFICAS

1. Raimann A. Enfermedad luxante de cadera. Santiago de Chile: iKu; 2003.
2. Redón A. La medición radiológica de la cadera del lactante durante la etapa cartilaginosa en el curso instruccional básico para el diagnóstico oportuno de la cadera congénita. Boletín Médico e Informativo del Instituto Nacional de

Rehabilitación [revista en Internet]. 2010 [ cited 9 Mar 2012 ] (21): [aprox. 4p]. Available from: <http://www.inr.gob.mx/Descargas/boletin/021Boletin.pdf>.

3. Tachdjian MO. Displasia congénita de cadera. In: Ortopedia Pediátrica. Diagnóstico y tratamiento. 2da. ed. Buenos Aires: Interamericana; 1994. p. 322-5.

4. Sankar WN, Horn BD, Wells L, Dormans JP. The hip. In: Kliegman RM, Stanton BF, St Geme JW, Schor NF, editors. Nelson Textbook of Pediatrics. 20th. ed. Philadelphia, PA: Elsevier; 2016.

5. Muñoz J. Atlas de mediciones radiográficas en ortopedia y traumatología. México: McGraw-Hill Interamericana; 1999.

6. Antonio GE. Lower Limb. In: Griffith JF, editors. Diagnostic Ultrasound. Musculoskeletal. Philadelphia: Elsevier; 2014. p. 1,2,11.

7. Requeiro J, Machado A, San J, Requeiro J, Paz O, Requeiro G. Clasificación radiográfica de la cadera con desarrollo displásico. Medisur [revista en Internet]. 2013 [ cited 15 Nov 2016 ]; 11 (4): [aprox. 16p]. Available from: <http://www.medisur.sld.cu/index.php/medisur/article/view/2462>.

8. Cuenca MJ, Gordillo PA. Prevalencia de displasia de cadera en desarrollo diagnosticadas por radiología convencional en niños y niñas de 0

a 12 meses del Hospital Homero Castanier Crespo-Azogues, enero-diciembre 2013 [Tesis]. Cuenca, Ecuador: Universidad de Cuenca; 2015. [ cited 15 Nov 2016 ] Available from: <http://dspace.ucuenca.edu.ec/bitstream/123456789/21508/1/TESIS.pdf>.

9. Caballero MM. Prevalencia y factores predisponentes de displasia del desarrollo de

cadera en lactantes menores de 12 meses evaluados en el servicio de consulta externa de traumatología pediátrica del hospital de ventanilla, enero- diciembre del año 2014 [Tesis]. Lima: Universidad Ricardo Palma; 2016. [ cited 15 Nov 2016 ] Available from: [http://cybertesis.urp.edu.pe/bitstream/urp/493/1/Caballero\\_m.pdf](http://cybertesis.urp.edu.pe/bitstream/urp/493/1/Caballero_m.pdf).