

REVISIÓN BIBLIOGRÁFICA

El complejo articular de la muñeca: aspectos anatófisiológicos y biomecánicos, características, clasificación y tratamiento de la fractura distal del radio

The Wrist Joint Complex: Anatomical, Physiological and Biomechanical Aspects, Characteristics, Classification, and Treatment of Distal Radius Fractures

Carlos Eduardo Medina Gonzalez¹ Mikhail Benet Rodríguez² Fernando Marco Martínez³

¹ Universidad Federal de Rio de Janeiro, Bogotá, Bogotá, Colombia

² Fundación Universitaria CAFAM, Bogotá, Bogotá, Colombia

³ Universidad Complutense de Madrid, Madrid, Madrid, Spain

Cómo citar este artículo:

Medina-Gonzalez C, Benet-Rodríguez M, Marco-Martínez F. El complejo articular de la muñeca: aspectos anatófisiológicos y biomecánicos, características, clasificación y tratamiento de la fractura distal del radio. **Medisur** [revista en Internet]. 2016 [citado 2026 May 2]; 14(4):[aprox. 16 p.]. Disponible en: <https://medisur.sld.cu/index.php/medisur/article/view/3361>

Resumen

La fractura distal del radio o de la muñeca constituye una de las fracturas más frecuentes tanto en niños como en personas adultas, sobre todo en mujeres. Las causas son diferentes, las primeras se deben sobre todo a traumatismos deportivos, las segundas fundamentalmente a trastornos relacionados con la tercera edad, entre ellos la osteoporosis. El objetivo de este trabajo es realizar una revisión exhaustiva de la fractura radial distal, en la que se incluyen elementos de su historia, diferentes tipos de clasificaciones y aspectos muy actualizados sobre el manejo de los pacientes con esta lesión, incluyendo el uso de fijadores externos. Los autores abordan este tema con una extensa revisión bibliográfica y con imágenes y figuras tomadas de la literatura y confeccionadas por los propios autores.

Palabras clave: muñeca, traumatismos de la muñeca, fracturas del radio, fijadores externos, terapéutica, fijación de fracturas

Abstract

The distal radius fracture or wrist, is one of the most common fractures in children and in adults, especially in women. The causes are different, in the children is mainly due to sports injuries, the latter primarily related disorders including elderly related osteoporosis. The aim of this work is to do review of the distal radial fracture in which elements of their history, different types of classifications and very updated aspects of the management of patients with this injury is included, including the use of external fixators. The authors address this issue with an extensive literature review and images and figures taken from the literature and made by the authors themselves.

Key words: wrist, wrist injuries, radius fractures, external fixators, therapeutics, fracture fixation

Aprobado: 2016-07-22 14:59:10

Correspondencia: Carlos Eduardo Medina Gonzalez. Institución Prestadora de Servicios de Salud Orthohand mikhail.benet@unicafam.edu.co

INTRODUCCIÓN

Se denomina “muñeca” al área anatómica que establece la unión entre el antebrazo y la mano. Esta zona anatómica de las extremidades superiores está constituida por las partes metaepifisarias distales de los huesos del antebrazo, radio y cúbito y por el conjunto de huesos que forman el carpo. Su límite proximal lo constituye el borde inferior del músculo pronador cuadrado y el límite distal las articulaciones carpo-metacarpianas.¹

Sus características estructurales permiten el desarrollo de movimientos complejos en diferentes planos del espacio y la red de ligamentos favorece la fijación del sistema de hueso y la estabilidad de todo el complejo articular.²

Esta movilidad y estabilidad se ven afectadas de manera significativa cuando se producen lesiones de este complejo articular y en particular cuando se producen fracturas inestables que afectan la articulación radiocarpiana.^{3,4} También se ven afectadas en el proceso de recuperación de las fracturas, en especial cuando la reducción es insuficiente, existe inestabilidad y no se colocan dispositivos de osteosíntesis fijadores externos para su corrección en esas circunstancias.⁵

En este sentido, cabría preguntarse qué características biomecánicas tiene el complejo articular de la muñeca, cuáles son las fracturas más frecuentes que lo afectan, cómo se tratan y qué ventajas tienen los fijadores externos, sobre todo los dinámicos, para lograr una reparación adecuada de las fracturas inestables que afectan la articulación radiocarpiana.

Esta revisión pretende actualizar sobre algunos aspectos relacionados con la articulación de la muñeca, tales como biomecánica del complejo articular, clasificación de las fracturas, epidemiología de la lesión y el papel de los materiales de osteosíntesis y en especial de los fijadores externos estáticos y dinámicos en la corrección de las fracturas inestables que afectan el complejo articular de la muñeca.

DESARROLLO

2.1. La muñeca. Concepto y aspectos anatomofisiológicos

La muñeca es el conjunto articular más complejo que existe en el organismo. Su área anatómica, que establece la unión entre el antebrazo y la mano, incluye las extremidades metaepifisarias distales de los huesos radio y cúbito, las dos hileras de huesos del carpo y las bases de los huesos metacarpianos. Este concepto resulta importante, pues como refleja, no son solo los huesos del carpo, como aparece en varios textos y artículos científicos, sino que incluye porciones distales de los huesos del antebrazo (radio y cúbito), así como porciones proximales de los huesos metacarpianos. También es interesante este concepto pues no solo es la articulación radiocarpiana, como muchas veces también aparece en otros artículos científicos, sino que, como se describirá posteriormente, están involucradas, además de esta, la radiocubital; las intercarpianas; las mediocarpianas; las carpometacarpianas e incluso el fibrocartílago triangular, que articula el piramidal, la parte media del semilunar y la cabeza del cúbito. Este fibrocartílago amortigua y transmite las fuerzas y las presiones que se ejercen sobre los elementos óseos. De esto se deriva la complejidad de este sistema articular y de la clasificación de las fracturas de los huesos que lo forman.⁶⁻⁹

La posición de los huesos del carpo se controla tanto por su forma como por su soporte ligamentoso. La mayor parte de las unidades musculotendinosas que facilitan el movimiento y la fuerza a la muñeca, atraviesan los huesos del carpo y se insertan en la base de los metacarpianos, por lo tanto, controlan indirectamente la posición de los huesos del carpo.^{8,9}

2.1.1. Huesos y articulaciones que forman el complejo articular de la muñeca

La muñeca, que en su conjunto es una articulación condílea, es en realidad un conjunto complejo de articulaciones formado por la articulación radiocarpiana (elipsoidea), entre las carillas de la superficie articular del radio y los huesos escafoides y semilunar del carpo; radiocubital (trocoide), articulación trocoide entre cavidad sigmoidea de la cara interna del radio y la cabeza cubital. La articulación mediocarpiana, constituye condiloartrosis, tanto en los huesos de la primera hilera (escafoides, semilunar, piramidal y pisiforme), los cuales están unidos mediante artrodias y por dos membranas interóseas para mejorar su movilidad, como los huesos de la segunda hilera (trapecio, trapecoide, grande y ganchoso) que también son

artrodiasaunque con una movilidad más limitada por estar unidos por potentes ligamentos, entre los que aparece el ligamento anular que une al trapecio y al ganchoso; las articulaciones intercarpianas, entre los huesos de las propias hileras; y las articulaciones carpometacarpianas, entre la hilera distal del carpo y los huesos

metacarpianos, algunos autores mencionan estas últimas articulaciones como parte del complejo articular de la muñeca, pero otros no. Todas estas articulaciones, de una manera u otra, intervienen en los complejos movimientos que se dan en esta zona anatómica.⁷⁻¹¹ (Figuras 1 y 2).

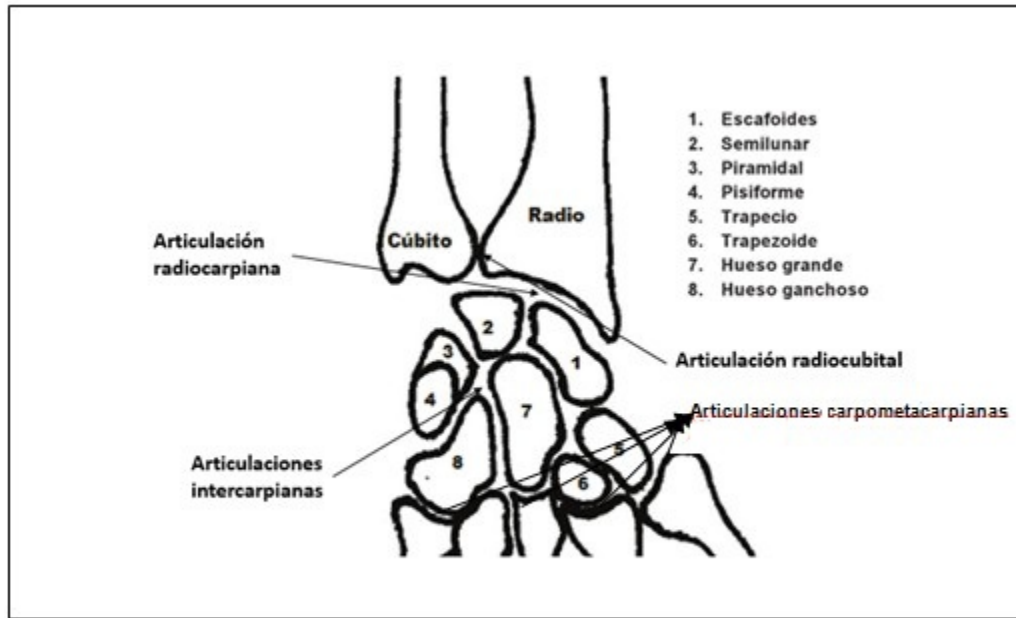


Figura 1. Complejo articular de la muñeca con sus huesos y articulaciones.

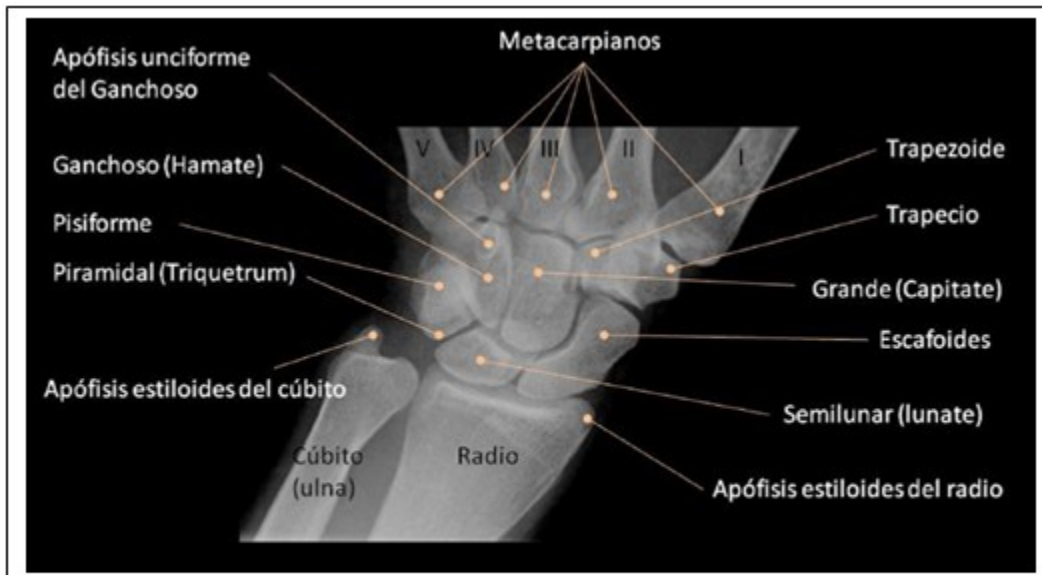


Figura 2. Imagen radiográfica del complejo articular de la muñeca. Tomado de: S. Trinidad Ríos. Servicio de Radiodiagnóstico. Complejo Hospitalario de Cáceres. [7]

Además del conjunto de huesos y articulaciones que constituyen este sistema complejo, para entender los aspectos biomecánicos hay que tener en cuenta la estructura de ligamentos que lo forman. En ese sentido, se describen ligamentos extrínsecos dorsales y palmares, mucho más potentes, que unen los huesos del antebrazo con el carpo; y los ligamentos intrínsecos, menos potentes, que relacionan los huesos del carpo entre sí. Este sistema de ligamentos favorece la estabilidad de los huesos del carpo y de la muñeca en sentido general.

Los ligamentos extrínsecos unen los huesos del

carpo con la extremidad distal del radio y el cúbito, pueden dividirse en volares y dorsales y favorecen de manera significativa la estabilidad de la muñeca.

Los ligamentos extrínsecos volares son: radioescafosemilunar, radioescafo-capitate (deltoideo radial), radiolunotriquetral, ulnotriquetal, ulnolunate y triquetocapitate (deltoideo cubital). Los más importantes son el radioescafo-capitate y el radiolunotriquetral. Los ligamentos extrínsecos dorsales son: radioescafoideo, radiosemilunar, radiopiramidal y ligamento intercarpio dorsal. (Figura 3).

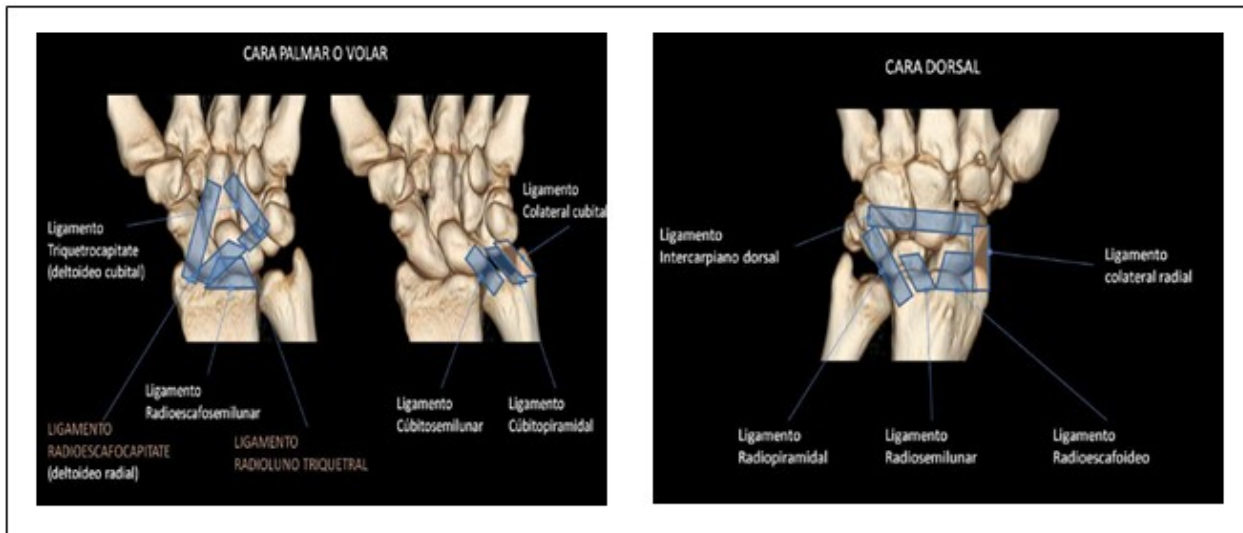


Figura 3. Ligamentos extrínsecos palmares y volares de la muñeca. Tomados de: S. Trinidad Ríos. Servicio de Radiodiagnóstico. Complejo Hospitalario de Cáceres. [7]

Los ligamentos intrínsecos unen los huesos del carpo entre sí, limitando la movilidad y estabilizando la base de la mano. Estos ligamentos tienen forma de "U" con un componente dorsal, un componente volar y una porción central fibrocartilaginosa. (Figura 4).

De estos ligamentos, los más importantes por su función estabilizadora son: de la fila proximal el componente dorsal del escafosemilunar y el componente volar del lunopiramidal, que separan el compartimento radiocapital del mediocapital. (Figura 4).

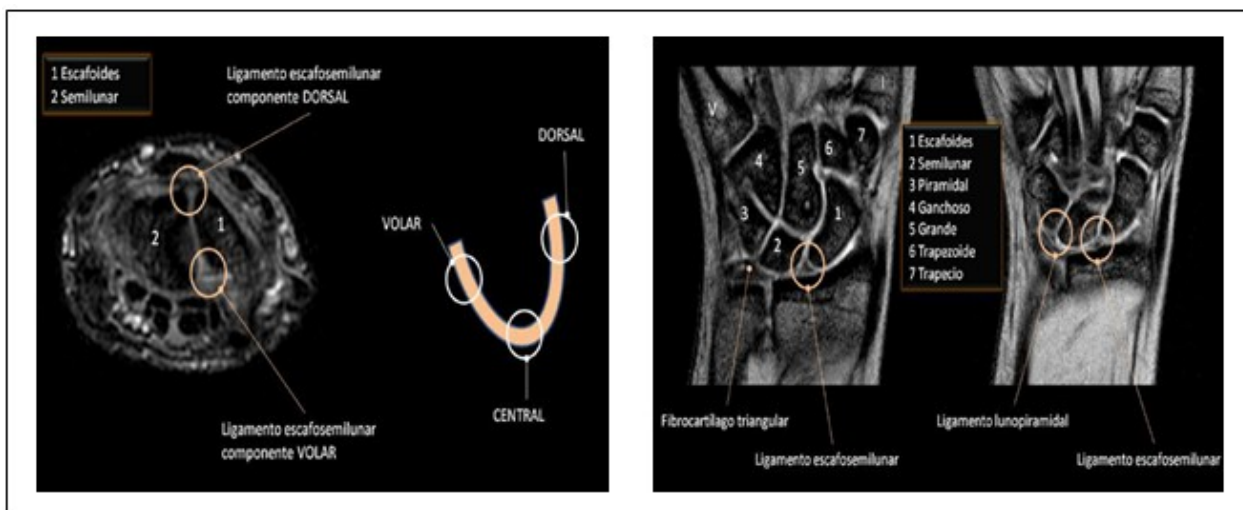


Figura 4. Ligamentos intrínsecos de la muñeca. En la imagen de la izquierda se puede apreciar la forma de "U" de estos ligamentos con sus tres componentes. Tomados de: S. Trinidad Ríos. Servicio de Radiodiagnóstico. Complejo Hospitalario de Cáceres. [7]

Los músculos y tendones que forman este complejo articular también son muy variados y con diferentes orígenes e inserciones.¹⁰

Los músculos principales que intervienen en el control de los movimientos del complejo articular de la muñeca son: flexor cubital del carpo, flexor radial del carpo y palmar largo(para el

movimiento de flexión); extensor cubital del carpo, extensores radiales corto y largo del carpo (para el movimiento de extensión); flexor cubital del carpo y extensor cubital del carpo(para el movimiento de aducción); flexor radial del carpo, palmar largo, extensores radiales largo y corto del carpo(para el movimiento de abducción).¹⁰ (Figura 5)

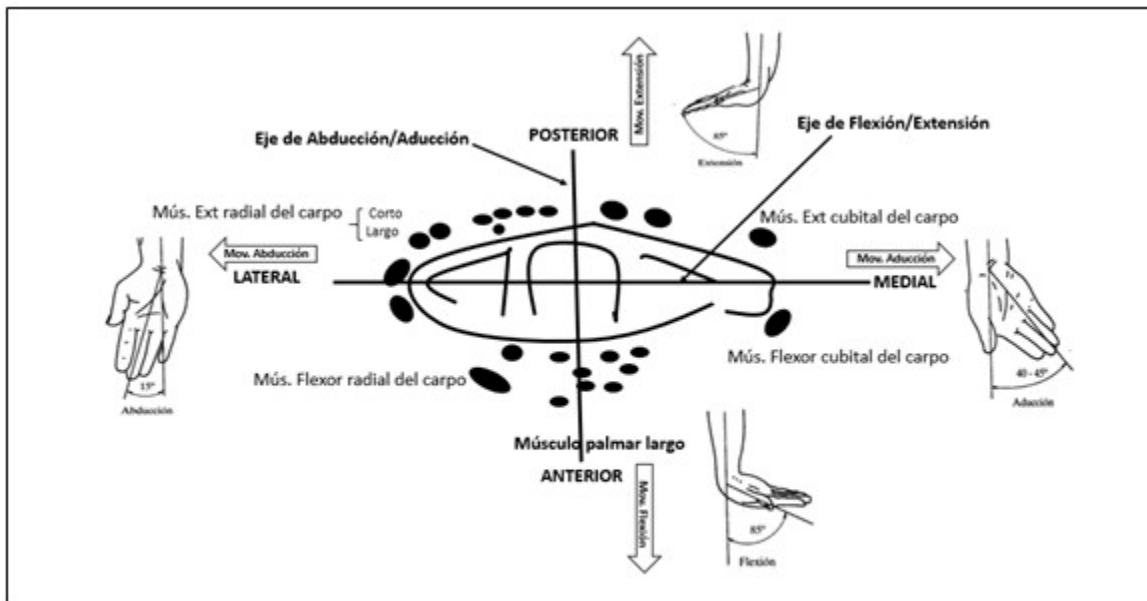


Figura 5. Relación de los músculos que desarrollan los movimientos del complejo articular de la muñeca con estos movimientos y respecto a los ejes abducción/aducción y flexión/extensión.

El túnel carpiano es atravesado por los cuatro tendones flexores profundos de los dedos, cuatro tendones superficiales de los dedos, tendón flexor largo del pulgar y el nervio mediano.

Por otro lado una gran red de ligamentos entre los diferente huesos favorecen la estabilidad de las articulaciones y de los huesos del carpo, entre ellos aparecen los ligamentos de la cara anterior: haz superior radiocarpiano, haz inferior radiocarpiano, lateral externo, cúbitocarpiano, lateral interno, pisiunicoforme, pisimetacarpiano, unimetacarpiano; y los ligamentos de la cara posterior: radiocubitalposterior, posteroradiocarpiano, lateral interno, dorsal del carpo, lateral externo, lateral externo del carpo, piramidotrapecial, piramidotrapezoideo.¹⁰

2.2. Biomecánica del complejo articular de

la muñeca

La biomecánica es la disciplina que estudia los aspectos mecánicos que se producen en los organismos biológicos, que comprende a los segmentos óseos como palancas, las articulaciones como los puntos de apoyos, los músculos agonistas como la fuerza de potencia, y la sobrecarga como las fuerzas de resistencia.¹¹

En relación con los elementos biomecánicos en el complejo articular de la muñeca, considerando el conjunto de huesos, articulaciones y músculos que lo forman, se observa que este sistema permite el desarrollo dedistintos tipos de movimientos complejos en diferentes planos del espacio (como se observa en la figura 5). Estos movimientos se han ido organizando como consecuencia del desarrollo filogenético, por lo

que, con el tiempo y las necesidades funcionales de la mano, se han logrado movimientos en flexo-extensión, aducción-abducción y rotación axial (prono-supinación). Estos movimientos se producen en el marco de una conveniente estabilidad de la articulación, lográndose con esto una adecuada funcionabilidad de la mano como órgano vital en el desarrollo evolutivo del *homo sapiens*.⁸

Los movimientos de la muñeca se logran con una gran estabilidad de las articulaciones, combinándose control de la fuerza y precisión lo que permite alcanzar objetivos concretos. Estos movimientos son posibles por el trabajo conjunto de las articulaciones antes mencionadas, o sea, radiocubital distal, radiocarpiana, mediocarpianas, intercarpianas y capometacarpianas.¹⁰

La estabilidad viene dada por la capacidad para mantener una relación normal entre los diferentes huesos que conforman el complejo articular y los tejidos blandos que los limitan, bajo una carga fisiológica en todo el arco de movilidad. De esa manera, para que estas u otras articulaciones sean funcionales, deben de tener un arco de movilidad funcional estable, lo que implica transferir cargas fisiológicas sin generar estrés anormal en el cartílago articular y un movimiento en todo su rango sin alteraciones súbitas de la alineación de sus huesos.¹²

2.2.1. Movimientos en flexo-extensión

El movimiento de flexión, inclinación de la palma de la mano hacia la cara anterior del antebrazo, se inicia en la segunda hilera del carpo que provoca la tensión de los ligamentos de la articulación mediocarpiana (principalmente el ligamento piramidal-trapecio-trapezoide) para acabar moviendo el escafoides (que moverá el semilunar y piramidal). Este movimiento de flexión varía entre unos 70 a 90 grados y en él las articulaciones intercarpianas intervienen en aproximadamente un 60 % y la articulación radiocarpiana en un 40 %. La flexión se consigue cuando se activan los músculos: palmar mayor, cubital anterior, abductor del pulgar, y los flexores de los dedos con estos en extensión, y se reduce de manera importante cuando se realiza de manera sinérgica a la flexión de los dedos o con la flexión previa de estos.

El movimiento de extensión, aproximación de la cara dorsal de la mano hacia el dorso del antebrazo, tiene un arco de movilidad entre 65 y 85 grados y, a diferencia del movimiento de

flexión, este movimiento se debe fundamentalmente a la articulación radiocarpiana, que aporta aproximadamente el 66 % del rango y menos a las articulaciones mediocarpianas que contribuyen con el 34 %. Esto se debe a que la cara articular del radio se extiende dorsalmente más que las caras articulares distales del semilunar y el escafoides. La extensión de la muñeca se reduce si se asocia a la extensión previa de los dedos.⁹

2.2.2. Movimientos de abducción-aducción

El movimiento de abducción es la inclinación radial de la muñeca, tiene una amplitud que oscila entre 15 y 25 grados con la muñeca en supinación, pero en general entre 20 y 60, dado que la estiloides cubital es más corta que la radial. Este movimiento se inicia en la segunda hilera del sistema de huesos del carpo que se mueve hacia el radio, mientras la primera hilera se mueve hacia cubital además de flexionarse, en este movimiento el escafoides y el semilunar se desplazan medialmente, llegando este último a articularse con el ligamento triangular interno. El 60 % de este movimiento es responsabilidad de la articulación mediocarpiana.

El movimiento de aducción, inclinación cubital de la muñeca, se inicia en la segunda hilera que se mueve hacia cubital mientras que la primera se mueve a radial, generándose movimientos contrarios a la abducción en las dos hileras del hueso del carpo. Al igual que el movimiento de abducción, el 66 % del movimiento es responsabilidad de la articulación mediocarpiana.

En sentido general, los movimientos de la muñeca siempre son combinados, esto se produce por los procesos de contracción relajación de músculos agonistas y antagonistas para cada movimiento. Algunos autores plantean que el movimiento del carpo se puede entender mejor si se considera que se produce en tres columnas: la central o de flexo-extensión (formada por los huesos semilunar, grande, ganchoso, trapecio y trapezoide); columna medial, con movilidad rotatoria, formada por el piramidal, hueso que pivota sobre el resto del carpo y la columna lateral, formada por el escafoides, móvil y con independencia.

En ese concepto, los huesos de la primera hilera escafoides y el piramidal contribuyen a estabilizar la columna central del carpo sobre la que recaen los movimientos de flexo-extensión y abducción-aducción.

El escafoide varía de posición cuando se producen movimientos de flexión y extensión y el piramidal realiza movimientos de rotación cuando se realizan movimientos de pronación y supinación. Con la muñeca en hiperextensión, el escafoide se encuentra en situación longitudinal paralela al radio, ajustado al semilunar y a la carilla articular trapecio-trapezoidea. En esta posición el carpo es una estructura sólida.

Como se ha podido describir, los movimientos no ocurren sobre un eje transversal fijo de rotación, como se había sugerido previamente, sino sobre un centro de rotación que cambia con los diferentes grados de amplitud articular.

La posición de la muñeca y el apoyo a la mano, por lo tanto, tiene que combinar fuerza y precisión con una amplia gama de movimiento y la estabilidad.

2.3. Fractura de la muñeca. Evolución histórica de su conceptualización, epidemiología, clasificación, características y tratamiento

El complejo articular de la muñeca y en especial la porción distal del radio, es uno de los sitios del sistema osteomioarticular (SOMA), más afectado por diferentes tipos de lesiones y en especial por fracturas que afectan la articulación radio-carpiana. Esta situación se puede observar tanto en la población infantil como en la de los adultos mayores, aunque por diferentes causas, como se describirá más adelante.

La fractura de la porción distal del radio o fractura distal del radio (FDR), se define como la pérdida de la solución de continuidad normal de la porción distal del hueso radio, situada hasta 2,5 cm de la articulación radiocarpiana y que puede o no involucrar esta articulación.¹³

La FDR puede ir también acompañada de lesiones que afectan al sistema de huesos que forman el carpo y que en su conjunto forman el complejo articular de la muñeca.

Esta lesión, descrita como una de las afectaciones esqueléticas más frecuentes, tiene una gran implicación en los servicios de urgencias de los centros hospitalarios de todo el mundo. Sin embargo, a pesar de su frecuencia, no fue descrita de manera adecuada hasta la primera mitad del siglo XIX por Colles como se describirá a continuación.

2.3.1. Hitos más importantes en el desarrollo histórico, clasificación, y tratamiento de la fractura distal del radio

Dentro de este complejo articular, la fractura más importante y frecuente es la distal del radio que afecta la articulación radio-carpiana. Históricamente, desde los tiempos de Hipócrates, esta fractura fue considerada como luxación del carpo y se describían cuatro direcciones de luxaciones del carpo, las cuales fueron utilizadas hasta el siglo XIX. Las primeras referencias documentales de importancia sobre el concepto de fractura aparecieron en los trabajos de Pouteau en 1783 (siguiendo los trabajos realizados por Petit), quien preconizó que las llamadas luxaciones eran probables fracturas.¹⁴⁻¹⁶

Abrahán Colles,¹⁷ en 1814, fue el primer autor que, usando la observación, definió el diagnóstico y los conceptos básicos sobre las características y tratamiento de la fractura, vigentes durante casi un siglo, aun cuando fueron rebatidos por autores contemporáneos como Barton (1838), Duputren (1847) y Smith (1847), quienes expusieron las dificultades en el tratamiento de esta fractura.^{15,16}

Muchos otros autores de las escuelas francesa y anglosajona fueron haciendo aportes a las características de este tipo de fractura y a su tratamiento durante los siglos XIX y XX. Tales fueron los casos de Goyrand (1832) que definió la fractura distal en flexión; Diday (1837) que hace referencia a la oblicuidad del trazo de la fractura, el acortamiento del radio y su desplazamiento proximal; John Rhea Barton (1837) y Latenneur (1839) que describen y definen las fracturas articulares parciales, anteriores y posteriores; Vollemier (1839) describe la relación de este tipo de fracturas con los traumatismos de alta energía; Dupuytren (1847) hace una descripción, a partir de estudios en cadáveres, de la evolución de la lesión; Smith (1847) que publicó la "*Irish Fracture*", compendio sobre la fractura resultante de la caída del dorso de la mano; Malgaigne (1859) publicó el mecanismo de la fractura, haciendo una diferenciación importante entre los mecanismos de apoyo tenar e hipotenar, las cuales provocan diferentes tipos de lesiones. Ya en las postrimerías del siglo XIX hay que destacar la inmensa obra de Lucas Championnière que publicó más de 30 artículos y dos libros dedicados al tratamiento de la fractura y los tipos de lesiones articulares, describiendo técnicas de reducción e inmovilización para cada tipo de lesión.¹⁸⁻²¹

Estos fueron los trabajos más destacados durante el siglo XIX. Ya en el siglo XX los aspectos más significativos fueron los cambios en la reorientación del tratamiento y el desarrollo de técnicas para la fijación externa, la aplicación de placas de osteosíntesis, las técnicas de ligamentotaxis y el desarrollo de técnicas quirúrgicas que mejoraron mucho la evolución, el pronóstico y la recuperación funcional de la articulación.

En esta descripción cronológica de los trabajos desarrollados durante el siglo pasado habría que comenzar con los de Robert Jones (1915) y Lorenz Böhler (1923) que incidieron en los comienzos de la reorientación del tratamiento, trabajos que siguieron otros como Ombrédanne que en 1929 fue el primero en utilizar un fijador externo para la corrección de la fractura radio distal.²² Muchos otros autores desarrollaron investigaciones en esta línea y Roger Anderson en 1944 también diseñó y aplicó su fijador externo para el mismo principio.²²

Los trabajos de Lorenz Böhler (1929) también constituyeron un paso importante en el desarrollo del tratamiento de este tipo de fractura, dado el diseño del sistema de tracción bipolar consistente en la inserción de dos agujas de Kirschner, una distal a nivel de los últimos metacarpianos y otra a nivel del cúbito, ambas incluidas en un yeso braquio-antebraquio-palmar. De esta manera este autor consigue evitar el colapso de fragmentos de este tipo de fractura y mejora su tratamiento.²³

Los trabajos de Hoffman, permiten adaptar el fijador externo que se utilizaba para las fracturas de tibia a las del antebrazo, pero a diferencia del fijador diseñado por Ombrédanne la adaptación del fijador de Hoffman si puenteaba la muñeca.²³

Posterior a estos esfuerzos llegaron otros como los trabajos de Clyburn, que permitieron crear el primer fijador externo dinámico o los trabajos posteriores que permitieron mejorar los fijadores dinámicos como los de Pennig.^{24,25}

En los años 50 y 60 del siglo pasado se hicieron intentos de clasificación y protocolización del tratamiento de la fractura radial distal. Los trabajos de Garland, Werley, Lidström y Frykman así lo atestiguan. De manera particular se pueden señalar los estudios realizados por Frykman en la clasificación del gradiente de gravedad, dificultades para el tratamiento y el pronóstico de esta entidad.²⁶ Un importante

resultado en el tratamiento constituyó el uso de las agujas percutáneas intrafocales desarrollado por Kapandji en 1976.

En 1977 Jacques Vidal publicó la monografía titulada "Ligamentotaxis" en la cual describe cómo se podían reducir las fracturas articulares producto de la tracción a través de la cápsula y los ligamentos y el papel que los fijadores externos pueden ejercer sobre ellos.²⁷

Ya a finales del siglo XX los trabajos de Malone (1984) primero y Cooney (1990) profundizaron en la clasificación y descripción del tratamiento para cada tipo de fractura. También han trabajado en aspectos relacionados con el tratamiento y la clasificación autores como Diego Fernández y Jesse Jupiter.²⁸⁻³⁰

2.3.2. Epidemiología de las fracturas de la muñeca

Las fracturas distales del radio constituyen el 70 % de las fracturas del antebrazo y están entre las primeras fracturas atendidas en los servicios de urgencias hospitalarios de todo el mundo.^{31,32}

Similar a otras fracturas frecuentes como las de cadera o vértebras, la fractura de la muñeca tiene una frecuencia de aparición bimodal. El primer pico de frecuencia se produce en las edades tempranas de la vida, niños y adolescentes, más frecuente en los niños varones, y se debe fundamentalmente a traumatismos de alta energía, o sea, a fuerzas superiores a la capacidad de resistencia de las porciones distales del radio o de los huesos de la articulación radiocarpiana. El segundo pico se observa durante la vejez, asociada a las caídas o traumatismos de baja energía y es mucho más frecuente en las mujeres que en los hombres.³³⁻³⁵

En relación con la incidencia, en los servicios de ortopedia, hay que decir que existen pocas publicaciones recientes en revistas importantes sobre este tema en el contexto latinoamericano, predominan los estudios realizados en Europa y en Norteamérica.

Ya desde los primeros estudios epidemiológicos realizados se observó que este tipo de fractura es una de las más frecuentes. Böhler, en 1929, describió una frecuencia entre un 10-25 % de todas las fracturas con 20 a 25 % con malos resultados. Otros autores hablan de un 14 % de todas las lesiones de la extremidad superior y el 17 % de todas las fracturas tratadas en urgencia.^{36,37}

La FRD constituye un importante problema de salud, en la actualidad se acepta que 1 de cada 500 personas apropiadamente sufre este tipo de lesión. En ese sentido, se considera la fractura más frecuente en los adultos menores de 75 años, suponiendo un elevado número de ingresos en los servicios de traumatología. Se ha estimado que el riesgo global de que un hombre presente durante la vida una fractura distal del radio es de un 2 % y una mujer del 15 %.³⁸

Después de los 50 años la incidencia de la fractura está relacionada con la edad, sobre todo en las mujeres, en quienes aparecefundamentalmente después de los 65 años de edad. En los hombres el patrón de relación con la edad no está tan claro.

Se necesitan nuevos estudios en el contexto latinoamericano y en particular en Colombia que describan mejor las características epidemiológicas de esta fractura y la relación con posibles factores de riesgo, sobre todo con la osteoporosis, como han podido demostrar otros autores.³⁹

2.3.3. Mecanismo de producción

Este complejo articular, para su correcto funcionamiento, dependetanto de la integridad de las estructuras óseas comode los ligamentos que lo forman. Esto permite mantener su estabilidad y movilidad, así como su capacidad parasoportar cargas axiales.

Las lesiones se producen cuando aparecen fuerzas, en distintas direcciones, que sobrepasan la capacidad que tiene el sistema para mantener su integridad y estabilidad. Los estudios realizados porCastaing y Frykman en la década de los sesentas del siglo pasado, permitieron conocer el mecanismo de producción que lesiona la articulación radiocarpiana, tanto la porción distal del radio como los huesos escafoides y semilunar de la primera hilera del carpo.^{26,40}

Estos autores, tomando como referencia otros estudios previos y sus resultados, identificaron que la lesión se produce después de una fuerza de compresión transmitida desde el obstáculo

(que puede ser el suelo después de una caída), al esqueleto antebraquial a través del arco carpiano. Según Castaing y Frykman, la fractura se produce por una caída en extensión dorsal de la muñeca entre 40 y 90 grados; cuando la extensión es más forzada aparecen lesiones en escafoides (proximales, medias, distales o del tubérculo) y luxación del semilunar y cuando es con menos grados de extensión aparece afectación del esqueleto antebraquial. Este modelo deja tres tipos de fracturas: por compresión extensión, con aplastamiento o desplazamiento dorsal; por compresión flexión, con aplastamiento o desplazamiento palmar y fracturas complejas por asociación de mecanismos.


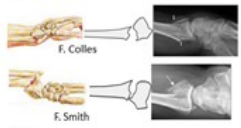


2.3.4 Clasificación de la fractura de la muñeca

Existen muchas clasificaciones de la FDR en función de los diferentes puntos de vista, tales comoel mecanismo que la provoca, grado de conminución,su relación con la articulación, la presencia y grado de desplazamiento, la posibilidad de reducción o la extensión intraarticular.

Entre estos intentos de clasificar la FDR se encuentran los de: Destot (1925), Ehalt (1935), Nissen-Lie (1939), Taylor y Parson (1938), Garland y Werley (1951), Lindstrom (1959), Older (1965), Frykman (1967), Sarmiento (1975), Melone (1974), Mathoulin y Saffar (1989), Rayhacks (1990), Mc Murtry y Jupiter (1991), Mayo Clinic (1992), D. Fernández (1993 y 1995), Fremap (1998), AO (1986, 1990 y 1995), Clasificación universal (1996).

Para esta revisión se utilizará una clasificación mixta a partir de las propuestas de clasificación de M.Merle,Voche, Clínica Mayo y la universal.⁴¹ Dado que de esa manera se pueden entender con facilidad los tipos de lesiones que se producen en la articulación, pero además, aporta información de utilidad sobre el posible mecanismo de producción y la manera en que se debe tratar. En ese sentido la tabla 1 muestra la clasificación antes mencionada. (Tabla 1).

Tabla 1. Clasificación de la fractura radio-carpiana según diferentes aspectos

Según su relación con la articulación	Según el tipo de desplazamiento	Según su reducibilidad	Según el tipo de desplazamiento	Figuras representativas
	No desplazadas	-	-	
Extraarticulares o no articulares	Desplazadas	<ul style="list-style-type: none"> - Reducible estable - Reducible inestable - Irreducible inestable 	<ul style="list-style-type: none"> - Dorsal del fragmento distal (Pouteau-Colles) - Palmar del fragmento distal (Goyrand-Smith) 	
	No desplazadas	-	-	
Intraarticulares o articulares	Desplazadas	<ul style="list-style-type: none"> - Reducible estable - Reducible inestable - Irreducible inestable 	<ul style="list-style-type: none"> - Fractura marginal lateral (Hutchinson o Chauffeur) - Fractura marginal medial - Fractura marginal dorsal (Rhea-Barton) - Fractura marginal palmar (Leteneur) - Asociación de 2 o 3 fracturas parciales que producen 3 fragmentos epifisarios, uno lateral, medio palmar y dorso medial (Melone 1984). Estas fracturas son conminutas y esta conminución puede ser metafisaria aislada, epifisaria, e incluso metafiso-epifisaria 	
Fracturas complejas (Conminutas)	Desplazadas	Irreducibles, inestables y complejas		

Una clasificación que ha prestado mucho interés es la que propone Diego Fernández, 1996. Este autor propone clasificar la fractura en dos

dimensiones fundamentales, la primera, que aborda la lesión ósea, la de partes blandas y el mecanismo de producción y se describe en seis tipos. (Tabla 2).

Tabla 2. Clasificación de Diego Fernández, 1996

Tipo	Descripción	Diagrama
I	Fracturas por flexión de la metáfisis.	
II	Fracturas parciales (cizallamiento) articulares del radio.	
III	Fractura articulares por compresión.	
IV	Fractura por avulsión y fractura-luxación radio-carpiana.	
V	Fracturas combinadas (I, II, III, IV), lesiones de alta energía.	

Esta clasificación tiene una segunda manera de ver la FDR en la cual se describen las lesiones del cúbito y de la articulación radio-cubital distal en tres tipos diferentes:

Tipo I (Estable): Avulsión/fractura de la punta del estiloides cubital.

Fractura estable del cuello del cúbito.

Tipo II (Inestable): Ruptura del ligamento triangular y/o cápsula de la articulación RCD.

Fractura/avulsión desde la base del estiloides cubital.

Tipo III (Pot. Inestable): Fractura de la cavidad sigmoidea del radio.

Fractura articular de la

cabeza cubital.

Es importante señalar que existen muchas otras clasificaciones, incluso algunas tomadas de la clasificación general de fracturas llegando a clasificar las fracturas de la articulación de la muñeca en los tipos 23-A, 23-B y 23-C. El 23 corresponde a 2, fracturas del cúbito/radio; 3, que son distales; y A, B y C, a si es extrarticular, articular parcial y articular completa, respectivamente.

2.3.4. Tratamiento de la fractura de la muñeca, el uso de fijadores externos

A pesar de la alta frecuencia de la FDR y los múltiples estudios realizados en torno a su tratamiento, sobre todo en las dos últimas décadas, aún no existe consenso en el manejo de esta fractura.

Las fracturas estables no desplazadas pueden tratarse de manera conservadora, no quirúrgica, con inmovilización en yeso. Pero en general, la mayoría de las fracturas que se presentan en el adulto mayor, tienen un patrón de inestabilidad con fragmentación de la cortical dorsal y angulación dorsal de la superficie articular. En esas condiciones lo habitual es el tratamiento quirúrgico, con el cual se pretende la reducción de la fractura y la estabilidad del complejo articular.

El tratamiento depende del tipo de fractura y de su complejidad. También es importante valorar si hay lesión del carpo y complicaciones de nervios y vasos sanguíneos. Otros aspectos a tener en cuenta lo constituyen la edad y la presencia de comorbilidades que puede tener el o la paciente. En realidad no hay un tratamiento único y se debe valorar cada uno de los casos.⁴¹

Las técnicas quirúrgicas más utilizadas en la actualidad para el tratamiento de las fracturas desplazadas inestables del radio distal son la fijación externa y la reducción abierta y fijación interna con placas palmares.⁴²

Por otro lado, el tratamiento basado en reducción con ligamentotaxis, es decir, reducción por medio de la tensión de los ligamentos radiocarpianos palmares y dorsales por medio de tracción con fijadores externos se ha dejado de emplear. Se ha comprobado que causa una distracción que genera mayor inclinación dorsal del radio distal debido a que los ligamentos palmares son más cortos y rígidos que los dorsales que son largos y laxos. Además, la sobredistensión provoca mayores complicaciones como la rigidez articular, el retraso en consolidación de la fractura por disminución del aporte vascular capsular, la compresión del nervio mediano en el túnel del carpo y la distrofia simpática refleja.^{31,43}

También se han propuestos criterios cuando se va a considerar la conducta a seguir ante la FDR.^{37,41}

Entre estos criterios encontramos:

1. Edad del paciente: actualmente un adulto de 70 años con actividad física o deportiva debe ser tratado como uno de 30.
2. Escalón articular: un desplazamiento mayor de 2 mm (verificar si ha disminuido ese rango a 1 mm) o

inestabilidad, es significativo y nos debe hacer optar por un tratamiento quirúrgico.

La inestabilidad se define como:

- a. Fracturas oblicuas palmares, desplazadas más de 2 mm, requieren osteosíntesis para reducir el fragmento y mantenerlo mientras consolida.
- b. Fracturas "Die Punch" porque incluso si se consigue la reducción cerrada, el vacío metafisario no soportaría la reducción y se colapsaría.
- c. Fracturas con más de 20° de angulación dorsal o conminución dorsal mayor de 1/3 del diámetro antero posterior de la diáfisis radial, aunque potencialmente reductibles, el eje de rotación cae volar al eje medio de la diáfisis radial, y las fuerzas extrínsecas actúan sobre el fragmento distal, fomentando el desplazamiento dorsal.
- d. Cualquier fractura que pierde reducción en semanas desde el tratamiento inicial.

1. Tratamiento ortopédico. Reducción cerrada y yeso de inmovilización

Solo recomendado en fracturas estables, si se consiguen los objetivos de la reducción y no hay evidencia de inestabilidad metalizaría se coloca una férula o yeso de inmovilización.

En realidad, muchas veces estas fracturas son difíciles de reducir y estabilizar de manera adecuada, o son propensas a la mala unión, posteriormente, cuando no son bien tratadas o son muy inestables, dejan secuelas importantes en el complejo articular de la muñeca, que dependen fundamentalmente de la dificultades en la alineación del radio y del posicionamiento de las articulaciones del carpo y cúbito.

Se pueden resumir los tratamientos sin y con intervención quirúrgica. En el primer grupo se encuentra la opción ya descrita de reducción ortopédica seguida de inmovilización enyesada. En el segundo grupo aparece la estabilización de la fractura mediante agujas de Kirschner percutáneas, agujas incorporadas al yeso, artroscopia, fijación externa, reducción

abierta y fijación interna con placas y tornillos, enclavijado intramedular cerrado, reducción abierta con aporte de injerto óseo o relleno de foco de fractura con otros sustitutos óseos.⁴⁴⁻⁴⁶

Algunos autores plantean que el 25 % de las fracturas tratadas de manera conservadora presentan desplazamientos secundarios y las que oscilan un escalón articular igual o mayor a 2 mm, evolucionan en un 90 % de los casos a artrosis precoz.^{46,47} Esta y otras complicaciones se han visto notablemente reducidas en la misma medida que se ha desarrollado el sistema de fijación, tanto el percutáneo como con el uso de fijadores externos e internos.

2.3.4.1 El uso de fijadores externos

En relación con los fijadores externos, hay que destacar que un fijador externo (FE) es un aparato mecánico situado por fuera de la piel del paciente, que se fija al hueso a través de alambres o clavos roscados con fines terapéuticos, el cual, en su vertiente estática, garantiza la estabilización. Esto es el principio básico del tratamiento de la lesión de continuidad ósea. En su vertiente dinámica es responsable de la compresión y distracción, principios físicos que modifican cuantitativa y cualitativamente la reparación ósea.

Los fijadores externos llevan más de 50 años utilizándose en el tratamiento de las fracturas del radio distal y siguen siendo preferidos por muchos cirujanos debido a que su aplicación es relativamente sencilla y no es necesario abrir el foco de fractura.

El tratamiento moderno de las fracturas del radio distal con fijadores externos consiste en realizar una adecuada reducción de los fragmentos bajo visión fluoroscópica utilizando clavos de Kirschner para posteriormente aplicar el fijador externo como neutralizador de fuerzas sin aplicar tensión a través de la articulación radiocarpiana.⁴⁸

Existen diferentes tipos de fijadores externos estáticos y dinámicos que tienen diferentes funciones en relación con el tipo de fractura, el lugar donde esta se produce y la presencia de pérdida ósea. También se utilizan para alargamiento del hueso en determinados momentos.

Un principio importante que deben cumplir los fijadores externos es que sean dispositivos ergonómicos. O sea, que tienen que ser

productos que, contruidos, estén en consonancia con las características, necesidades y limitaciones humanas. No tener en cuenta este principio puede provocar lesiones importantes que afecten de manera permanente el hueso o la articulación correspondiente. La idea de construir fijadores externos con una ergonomía aceptable permite que estos mejoren su efectividad, tengan más seguridad y favorezcan el bienestar de los pacientes.

Los fijadores están indicados sobre todo en las fracturas extremadamente inestables con gran tendencia al colapso y al acortamiento residual del radio. Este tipo de fractura conlleva a un desbalance de la articulación radiocubital distal con todas sus consecuencias. En estos casos en particular los fijadores externos juegan un papel importante no solo para conseguir la reducción inicial, sino para mantenerla y tratar de reducir las consecuencias derivadas de la fractura.

Los fijadores externos tienen un grupo de indicaciones que algunos autores han relacionado de la siguiente manera:⁴⁹

- Fracturas abiertas, ya que permiten un fácil manejo de las lesiones de partes blandas, al tiempo que disminuyen el riesgo de infección que supone un material implantado en el hueso.
- Fracturas intra o extraarticulares complejas, en las que su patrón inestable y la calidad ósea no permitan otro tipo de tratamiento.
- Fracturas extraarticulares con importante conminución metafisaria en las que no es posible mantener la reducción inicialmente conseguida.
- Síndrome compartimental.
- Pacientes politraumatizados, que requieren cuidados intensivos multidisciplinares.
- Fracturas bilaterales o aquellas en que el paciente conserve una única extremidad útil.
- Lesiones tendinosas.

Por otro lado, el uso de los fijadores pudiera tener consecuencias importantes tales como:

- Redesplazamiento y colapso de la fractura, que obligan al aporte de injerto o a combinar técnicas suplementarias de fijación interna.⁴⁹
- Infecciones del tracto de los pines, aunque en la mayoría de las ocasiones no supone un problema importante.
- Distrofia simpático refleja: es la complicación

que se ha descrito como más frecuente en este tipo de tratamientos. Tiene relación con una excesiva distracción del carpo y la posición forzada de la muñeca en flexión o desviación. Esta nunca ha de ser excesiva y se aconseja la reducción de la misma al cabo de tres semanas si la estabilidad de la fractura lo permite.⁵⁰

No obstante, hay que recordar que el tratamiento conservador de fracturas aparentemente simples puede complicarse también de esta manera:²³

- Correcciones de consolidaciones viciosas.
- Afectación neurológica.
- Reducción e inmovilización provisional intraoperatoria cuando se realiza reducción abierta con fijación interna.

CONCLUSIONES

El conjunto articular de la muñeca tiene una estructura compleja que incluye múltiples articulaciones y sistema de huesos que van desde las porciones distales del radio y cúbito hasta el extremo proximal de los metacarpianos. Su estabilidad depende en gran medida del conjunto de ligamentos que tienen diferentes direcciones y unen huesos del carpo y huesos del antebrazo y del carpo. La diversidad de articulaciones y una adecuada estabilidad permiten movimiento en diferentes planos del espacio de flexión-extensión, abducción-aducción y pronación supinación. Estos movimientos y la estructura del complejo articular están limitados cuando fuerzas externas provocan fracturas, sobre todo de la articulación radiocarpiana. En la actualidad se usan diferentes tipos de tratamientos conservadores, pero sobre todo quirúrgicos para tratar estas fracturas; los fijadores externos juegan un papel muy importante, fundamentalmente los dinámicos.

REFERENCIAS BIBLIOGRÁFICAS

1. Mora Puig AC, Navarro García R, Marrero Hernández D, Ojeda Castellano JS, Sánchez Martín AM, Macías Pérez O. Biomecánica de la muñeca [Internet]. Canarias: Biblioteca universitaria; 1991. [cited 23 Ago 2015] Available from: http://acceda.ulpgc.es/bitstream/10553/8407/6/0655840_00005_0009.pdf.
2. Angulo Carrere M, Álvarez Méndez A, Fuentes Peñaranda Y. Biomecánica clínica. Biomecánica de la Extremidad Superior. Exploración del Codo. Reduca (Enfermería, Fisioterapia y Podología). 2011 ; 3 (4): 82-103.
3. Rodríguez Y, Gámez-Arregoitía R, Gómez-Gil I, Requeiro-Morejón J. Fijación externa de las fracturas inestables del extremo distal del radio. Presentación de un caso. Medisur [revista en Internet]. 2014 [cited 23 Ago 2015]; 12 (6): [aprox. 4p]. Available from: <http://www.medisur.sld.cu/index.php/medisur/article/view/2644>.
4. Kwon BC, Seo BK, Im H-J, Baek GH. Clinical and Radiographic Factors Associated With Distal Radioulnar Joint Instability in Distal Radius Fractures. ClinOrthopRelat Res. 2012 ; 470 (11): 3171-9.
5. Shaw JA, Bruno A, Paul EM. Ulnar styloid fixation in the treatment of posttraumatic instability of the radioulnar joint: a biomechanical study with clinical correlation. J Hand Surg Am. 1990 ; 15: 712-20.
6. Weissman BN, Sledge CB. Orthopedic Radiology. Philadelphia: W.B. Saunders Co; 1986.
7. Trinidad Ríos S, Parra Ramírez PA, Pineda Núñez LF, Quintana Rodríguez I, Pérez Calvo C, Moyano Calvente SL. Anatomía de la Muñeca y Mano: ATLAS RADIOLÓGICO [Internet]. Madrid: Sociedad Española de Radiología Médica; 2012. [cited 23 Ago 2015] Available from: http://posterng.netkey.at/esr/viewing/index.php?module=viewing_poster&pi=111193.
8. Walsh R. La muñeca del adulto: control de las fracturas. Nursing. 2014 ; 31 (3): 20-7.
9. Martínez A, Muñoz L, Almendros Sánchez I. Tema 12: Muñeca. Evanesencia de la escuela pública. 2014 ; 2: 163.
10. Palastanga N, Field D, Soames R. Anatomía y movimiento humano. Estructura y funcionamiento. México, DF: Editorial Paidotribo; 2007.
11. Viladot Voegeli A. Lecciones básicas de biomecánica del aparato locomotor. Berlín: Springer Science & Business Media; 2001.
12. Salvà Coll G, Terrades Cladera X. Valoración de la discapacidad en las lesiones de muñeca. Medicina Balear. 2013 ; 28 (3): 15-23.

13. García Lira F. Aspectos epidemiológicos y mecanismos de lesión de las fracturas de muñeca. *Acta Ortopédica Mex.* 2011 ; 7 (1): 6-13.
14. Colles A. On the fracture of the carpal extremity of the radius. *N Engl Med Surg J.* 1814 ; 3: 368-32.
15. Barton JR. Views and treatment of an important injury of the wrist. *Med Exam.* 1938 ; 1: 365.
16. Smith RW. A treatise on fractures in the vicinity of joints and on certain form of accidental and congenital dislocations. Dublin: Hodges and Smith; 1847.
17. Colles A. Historical paper on the fracture of the carpal extremity of the radius. *Injury.* 1970 ; 2 (1): 48-50.
18. Goyrand G. Memoires sur les fractures de l'extremite inferieure du radius qui simulent les luxations dupoignet. *Gaz Med.* 1832 ; 3: 664-7.
19. Malgaigne J. A treatise on fractures. Translated by John Packard. Philadelphia: Lippincott; 1859.
20. Cotton FJ. The Pathology of Fracture of the Lower Extremity of the Radius. *Annals Surgery.* 1900 ; 32 (2): 194.
21. Peltier LF. Fractures of the distal end of the radius: an historical account. *Clin Orthop.* 1984 ; 187: 18-22.
22. Bohler L. Treatment of fractures. Baltimore: William Wood and Co; 1929.
23. Pombo S, Viéitez A, Domínguez P, Couceiro J. Fijación externa en fracturas del extremo distal del radio. *Patología del Aparato Locomotor.* 2007 ; 5 Suppl II: S51-5.
24. Clybor T. Dynamic external fixation for comminuted intra-articular fractures of the distal end of the radius. *J Bone Joint Surg Am.* 1987 ; 69A: 248-54.
25. Penning D. Dinamic external fixation of distal radius fractures. *Hand Clinics.* 1993 ; 9: 587-602.
26. Frykman G. Fracture of the distal radius including sequelae-shoulderhand-finger syndrome, disturbance in the distal radio-ulnar joint and impairment of nerve function. A clinical and experimental study. *Acta Orthop Scand.* 1967 (Suppl 108): 3.
27. Vidal J, Buscayret Ch, Paran M, Melka J. Ligamentotaxis. In: Mears DC, editors. *External skeletal fixation.* Baltimore: Williams & Wilkins; 1983. p. 493-6.
28. Melone CP. Articular fractures of the distal radius. *Orthop Clin North Am.* 1984 ; 15 (2): 217-36.
29. Andersen DJ, Blair WF, Steyers CM, Adams BD, el-Khoury GY, Brandser EA. Classification of distal radius fractures: an analysis of interobserver reliability and intraobserver reproducibility. *J Hand Surg Am.* 1996 ; 21 (4): 574-82.
30. Jupiter JB, Fernández DL. Comparative classification for fractures of the distal end of the radius. *J Hand Surg Am.* 1997 ; 22 (4): 563-71.
31. Margaliot Z, Haase SC, Kotsis SV, Kim HM, Chung KC. A meta-analysis of outcomes of external fixation versus plate osteosynthesis for unstable distal radius fractures. *J Hand Surg Am.* 2005 ; 30 (6): 1185-99.
32. Grewal R, Perey B, Wilmink M, Stothers K. A randomized prospective study on the treatment of intra-articular distal radius fractures: open reduction and internal fixation with dorsal plating versus mini open reduction, percutaneous fixation, and external fixation. *J Hand Surg Am.* 2005 ; 30 (4): 764-72.
33. Shah NS, Buzas D, Zinberg EM. Epidemiologic dynamics contributing to pediatric wrist fractures in the United States. *Hand (N Y).* 2015 ; 10 (2): 266-71.
34. Cohen MS, Jupiter J. Fractures of the Distal Radius. *Skeletal Trauma.* Chapter 40. 4th. ed. Philadelphia: Elsevier; 2009.
35. de Putter CE, van Beeck EF, Looman CW, Toet H, Hovius SE, Selles RW. Trends in wrist fractures in children and adolescents, 1997-2009. *J Hand Surg Am.* 2011 ; 36 (11): 1810-5.
36. van Staa TP, Dennison EM, Leufkens HG, Cooper C. Epidemiology of fractures in England and Wales. *Bone.* 2001 ; 29 (6): 517-22.
37. Albaladejo Mora F, Chavarría Herrera G, Sánchez Garre J. Fracturas de la extremidad distal del radio. Enfoque actualizado. *Fisioterapia.* 2004 ; 26 (2): 78-97.

38. Thompson PW, Taylor J, Dawson A. The annual incidence and seasonal variation of fractures of the distal radius in men and women over 25 years in Dorset, UK. *Injury*. 2004 ; 35 (5): 462-6.
39. Wigderowitz CA, Rowley DI, Mole PA, Paterson CR, Abel EW. Bone mineral density of the radius in patients with Colles' fracture. *J Bone Joint Surg Br*. 2000 ; 82 (1): 87-9.
40. Castaing J. Les fractures récentes de l'extrémité inférieure du radius. *Ver Chir Orthop*. 1964 ; 50: 581-696.
41. Merle M, Dautel G. Mano traumática. Cirugía secundaria. Muñeca traumática. In: *Fracturas recientes del extremo distal del radio en el adulto*. Barcelona: Masson; 1996. p. 309-20.
42. Shuang-Le Z, Shi-Lian K, Li-Xin S, Bin W. Meta-analysis for dorsally displaced distal radius fracture fixation: volar locking plate versus percutaneous Kirschner wires. *Journal Orthopaedic Surgery & Research*. 2015 ; 10: 108-16.
43. Seitz WH, Froimson AI, Leb R, Shapito JD. Augmented external fixation of unstable distal radius fractures. *J Hand Surg*. 1991 ; 16: 1010-6.
44. Lerch S, Sextro HG, Wilken F, Wittenberg CE. Clinical and radiological results after distal radius fracture: intramedullary locking nail versus volar locking plate osteosynthesis. *Z OrthopUnfall*. 2009 ; 147 (5): 547-52.
45. Earnshaw SA, Aladin A, Surendran S, Moran CG. Closed Reduction of Colles Fractures: Comparison of Manual Manipulation and Finger-Trap Traction: a prospective, randomized study. *J Bone Joint Surg Am*. 2002 ; 84 (3): 354-8.
46. Delgado Serrano PJ, Figueredo Ojeda FA, de Rozas López MG, Truan Blanco RT. Tratamiento asistido por artroscopia de las fracturas de radio distal. *Revista Española de Artroscopia y Cirugía Articular*. 2014 ; 21 (1): 37-44.
47. Earnshaw SA, Aladin A, Surendran S, Moran CG. Closed reduction of colles fractures: comparison of manual manipulation and finger-trap traction: a prospective, randomized study. *J Bone Joint Surg Am*. 2002 ; 84 (3): 354-8.
48. Slutsky DJ. External Fixation of Distal Radius Fractures. *J Hand Surg*. 2007 ; 32 (10): 1624-37.
49. Aung L, Ladd MD, Nathan B, Plianx, MD. Papel del injerto óseo y alternativas del tratamiento de las fracturas inestables del radio distal. *Orthop Clin of North Am (edición española)*. 2001 341-55.
50. Zemel NP. The prevention of complications from fractures of the distal radius and ulnar. *Hand Clin*. 1987 ; 3 (1): 1-11.